Sub redacția

Nicolae ANGELESCU Florian POPA

CAIETE de TEHNICI CHIRURGICALE

vol. 2

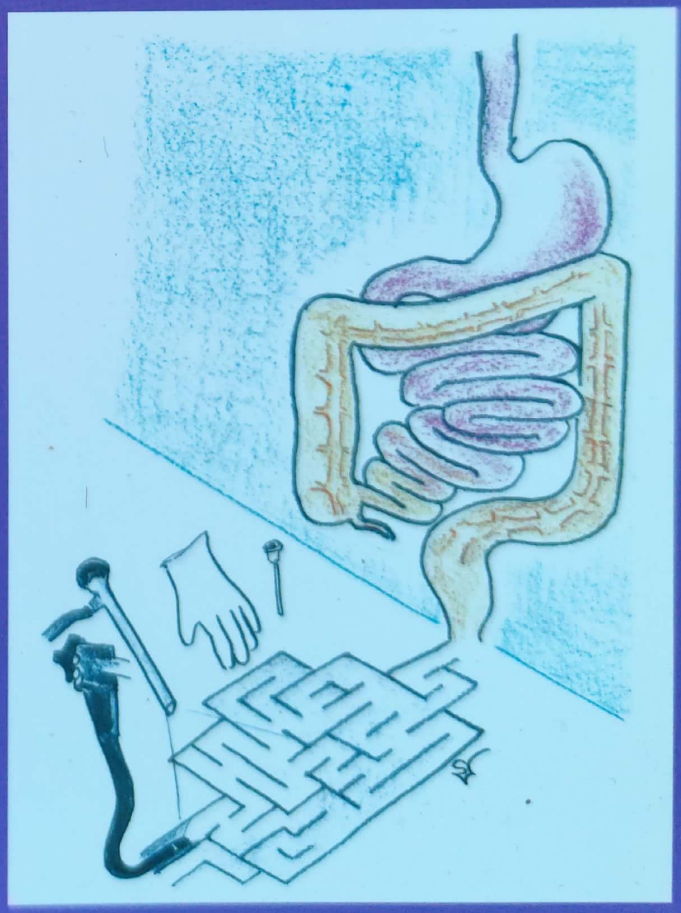

EDITURA MEDICALĂ

Scanned with OKEN Scanner

Sub redacţia

Nicolae ANGELESCU Florian POPA

CAIETE de TEHNICI CHIRURGICALE

Volumul II

I. Laparoscopia diagnostică
II. Endoscopia digestivă diagnostică şi terapeutică
III. Chirurgia esofagului
IV. Chirurgia stomacului
V. Chirurgia duodenului
VI. Chirurgia intestinului subţire
VII. Chirurgia apendicelui
VIII. Chirurgia colonului
IX. Chirurgia rectului
X. Chirurgia ano-perianală
XI. Chirurgia bariatrică

EDITURA MEDICALĂ
Bucureşti, 2010

Scanned with OKEN Scanner

© „Toate drepturile editoriale aparţin în exclusivitate Editurii Medicale. Publicaţia este marcă înregistrată a Editurii Medicale, fiind protejată integral de legislaţia internă şi internaţională. Orice valorificare a conţinutului în afara limitelor acestor legi şi a permisiunii editorilor este interzisă şi pasibilă de pedeapsă. Acest lucru este valabil pentru orice reproducere – integrală sau parţială, indiferent de mijloace (multiplicări, traduceri, microfilmări, transcrieri pe dischete etc.)."

Descrierea CIP a Bibliotecii Naţionale a României
Caiete de tehnici chirurgicale / sub red.: Nicolae Angelescu, Florian Popa; [colab.: Angelescu Emil Ştefan..., Angelescu Mihai Theodor..., Angelescu Nicolae...]. - Bucureşti: Editura Medicală, 2008-
3 vol.
ISBN 978-973-39-0650-6
Vol. 2. - 2010 - Bibliogr. - ISBN 978-973-39-0687-2

I. Angelescu Nicolae (coord.)
II. Popa, Florin (coord.)

616-089

Secretar de redacţie: **Maria NEAMŢ**
Tehnoredactare computerizată: **Florina ALEXE**

Tipărit la C.N.I. „Coresi" S.A.

Scanned with OKEN Scanner

Scanned with OKEN Scanner

COLABORATORI

1. **ANGELESCU MIHAI-THEODOR** – Şef de lucrări, medic primar chirurgie Elias, doctor în medicină, UMF „C. Davila", Bucureşti.
2. **ANGELESCU NICOLAE** – Profesor consultant, medic primar II chirurgie, Spitalul Colţea, doctor în medicină, UMF „C. Davila", Bucureşti.
3. **BÂRLĂ RODICA** – Asistent, medic primar chirurgie, Spitalul „Sf. Maria", doctor în medicină, UMF „C. Davila", Bucureşti.
4. **BORDEA ADRIAN** – Asistent universitar, medic primar chirurgie, Spitalul Colţea, doctor în medicină, UMF „C. Davila", Bucureşti.
5. **BURCOŞ TRAEAN** – Profesor, medic primar chirurgie, Spitalul Colţea, doctor în medicină, UMF „C. Davila", Bucureşti.
6. **CONSTANTIN VLAD** – Şef de lucrări, medic primar chirurgie, Spitalul „Sf. Pantelimon", doctor în medicină, UMF „C. Davila", Bucureşti.
7. **CONSTANTINOIU SILVIU** – Profesor, medic primar chirurgie, Spitalul „Sf. Maria", doctor în medicină, UMF „C. Davila", Bucureşti.
8. **COPĂESCU CĂTĂLIN** – Medic primar chirurgie, Spitalul „Sf. Ioan", doctor în medicină.
9. **CRISTIAN DAN** – Şef de lucrări, medic primar chirurgie, Spitalul „Colţea", doctor în medicină, UMF „C. Davila", Bucureşti.
10. **DIMITRIU VLADIMIR-CONSTANTIN** – Şef de lucrări, medic primar chirurgie Colţea, doctor în medicină, UMF „C. Davila", Bucureşti.
11. **HOARĂ PETRE** – Preparator, rezident chirurgie, Spitalul „Sf. Maria".
12. **IORGA CRISTIAN** – Asistent, medic primar chirurgie, Spitalul „Sf. Pantelimon", doctor în medicină, UMF „C. Davila", Bucureşti.

13. **POPA EMIL** – Cercetător principal, medic primar chirurgie, Spitalul Colţea, doctor în medicină.

14. **POPA FLORIAN** – Profesor universitar, medic primar chirurgie Spitalul „Sf. Pantelimon", doctor în medicină, UMF „C. Davila", Bucureşti.

15. **POPA MONICA** – Rezident chirurgie, Spitalul „Fundeni", doctorand.

16. **SGARBURĂ OLIVIA** – Preparator, Spitalul „Fundeni", doctorand UMF „C. Davila", Bucureşti.

17. **VASILESCU CĂTĂLIN** – Conferenţiar, medic primar chirurgie, Spitalul „Fundeni", doctor în medicină, UMF „C. Davila", Bucureşti.

18. **VIZETEU RADU** – Asistent universitar, medic primar chirurgie, Spitalul „Sf. Ioan", doctor în medicină, UMF „C. Davila", Bucureşti.

Scanned with OKEN Scanner

Scanned with OKEN Scanner

CURPINS

Capitolul 1 **LAPAROSCOPIA DIAGNOSTICĂ** 11
(Radu Vizeteu)
Indicaţii 11
Tehnică 11
Complicaţii particulare 15
Bibliografie selectivă 15

Capitolul 2 **ENDOSCOPIE DIGESTIVĂ DIAGNOSTICĂ ŞI TERAPEUTICĂ** 17
1. Tehnici de endoscopie digestivă superioară 17
(Dan Cristian)
a) Endoscopie eso-gastro-duodenală 17
Generalităţi 17
Extragerea corpilor străini esofagieni 25
Dilatarea stenozelor esofagiene 26
Plasarea protezei esofagiene 27
Tratamentul endoscopic al achalaziei 29
Tratamentul endoscopic al refluxului gastro-esofagian 30
Tratamentul hemoragiilor digestive superioare 31
Tratamentul endoscopic al hemoragiilor non-variceale 33
Tratamentul esofagului Barett 35
Gastrostomia endoscopică percutană 36
Rezecţia polipilor eso-gastro-duodenali 38
b) Endoscopia căilor biliare şi pancreatice 41
Colangiopancreatografia retrogradă (ERCP) 41
Extragerea calculilor din calea biliară principală 46
2. Tehnici de endoscopie digestivă inferioară 50
(Vladimir Constantin Dimitriu)
Definiţie 50
Instrumente 50
Indicaţii-Contraindicaţii 52
Pregătirea pacientului 52
Tehnici de terapie endoscopică a colonului 60
Polipectomia endoscopică 60
Hemostaza colonoscopică 67
Tratamentul hemoroizilor interni 69
Tratamentul cancerelor colorectale 69
Dilatarea stenozelor recto-colonice 70
Bibliografie selectivă 70

Capitolul 3 **CHIRURGIA ESOFAGULUI** 73
(Silviu Constantinoiu, Rodica Bârlă, Petre Hoară)
Noţiuni de anatomie chirurgicală 73
Căi de abord 75

Tehnici chirurgicale clasice şi laparoscopice 79
Esofagotomia şi esofagorafia 79
Ecocardiotomia Heller prelungită pentru acalazia esofagului 80
Tehnici chirurgicale în hernia hiatală şi boala de reflux gastro-esofagian (BRGE). 82
Rezecţia diverticolilor esofagieni toracici 88
Chirurgia cancerului esofagian 89
Tehnici de reconstrucţie esofagiană în stenozele corozive, nedilatabile 98
Bibliografie selectivă 104

Capitolul 4 **CHIRURGIA STOMACULUI** 105
1. Noţiuni de anatomie chirurgicală 105
2. Tehnici de chirurgie clasică 107
(Cristian Iorga, Florian Popa)
Căi de acces 107
Anestezia 107
Gastrotomia 108
Gastrostomia 109
Vagotomia 111
Piloroplastia 112
Gastroenteroanastomoza (GEA) 115
Rezecţii gastrice 119
Gastrectomia totală 131
Bibliografie selectivă 136
3. Tehnici de chirurgie laparoscopică 137
(Cătălin Vasilescu, Monica Popa, Olivia Sgarbură)
Laparoscopia de stadializare 137
Gastrectomia subtotală distală 137
Gastrectomia subtotală distală cu conservarea pilorului 140
Gastrectomia polară superioară 141
Gastrectomia totală 142
Gastroenteroanastomoza (GEA) 143
Gastrostomia/jejunostomia de alimentaţie 144
Splanchinectomia 145
Chirurgia robotică 146

Capitolul 5 **CHIRURGIA DUODENULUI** 147
(Cristian Iorga, Florian Popa)
Noţiuni de anatomie chirurgicală 147
Tehnici de chirurgie clasică 149
Duodenotomia 149
Diverticolii duodenali 149
Închiderea bontului duodenal 150
Duodenopancreatectomia cefalică 150
Bibliografie selectivă 150

Capitolul 6 **CHIRURGIA INTESTINULUI SUBŢIRE** 151
(Vlad Constantin, Florian Popa)
Noţiuni de anatomie chirurgicală 151
Căi de acces 153
Anestezia 155
Dispozitiv operator 155
Tehnici chirurgicale clasice 156
Enterotomia 156
Enterorafia 158
Enterostomia 161
Ileostomiile 164

Scanned with OKEN Scanner

Enterectomia ... 166
Enteroanastomoza ... 167
Enteroexcluderea ... 170
Diverticolul Meckel la adult ... 171
Enteroplicatura ... 171
Bibliografie selectivă ... 173

Capitolul 7 **CHIRURGIA APENDICELUI (APENDICECTOMIA)** ... 175
(Adrian Bordea)
Definiţie ... 175
Noţiuni de anatomie chirurgicală ... 175
Anestezie ... 176
Dispozitiv operator ... 176
Căi de abord, explorare ... 177
Explorare ... 179
Tehnici chirurgicale ... 180
Apendicectomia anterogradă ... 180
Variante ... 183
Apendicectomia retrogradă ... 183
Apendicectomia subseroasă ... 184
Plastronul apendicular ... 184
Abcesul apendicular ... 185
Apendicectomia laparoscopică ... 185
Apendicectomia transorificială ... 188
Bibliografie selectivă ... 188

Capitolul 8 **CHIRURGIA COLONULUI** ... 189
(Nicolae Angelescu, Mihai Angelescu)
Noţiuni de anatomie chirurgicală ... 189
Anestezia ... 191
Căi de acces ... 191
Tehnici de chirurgie clasică ... 191
Colostomia ... 191
Colorafia ... 192
Colostomii ... 192
Cecul mobil ... 199
Invaginaţia ileo-ceco-ascendent ... 199
Coloexcluderea ... 201
Coloplastia ... 203
Colectomii ... 205
Hemicolectomia dreaptă ... 205
Hemicolectomia stângă ... 208
Colectomii segmentare ... 212
Colectomia totală ... 214
Tehnici de chirurgie laparoscopică ... 216
Hemicolectomia dreaptă ... 216
Hemicolectomia stângă ... 221
Colectomii segmentare ... 223
Colectomia totală ... 225
Bibliografie selectivă ... 226

Capitolul 9 **CHIRURGIA RECTULUI** ... 227
(Traean Burcoş, Emil Popa)
Noţiuni de anatomie chirurgicală ... 227
Consideraţii asupra chirurgiei cancerului rectal ... 231
Mezorectul ... 231

Scanned with OKEN Scanner

Limfadenectomia 232
Marginile de rezecţie 232
Conservarea nervilor pelvini 232
Conservarea aparatului sfincterian 232
Rezervolul colic 232
Stomiile de protecţie 232
Laparoscopia în cancerul rectal 235
Stabilirea indicaţiei şi tehnicii chirurgicale 236
Complicaţii postoperatroii locale 237
Tehnici clasice de rezecţii rectale 237
Indicaţii 237
Dispozitiv operator 238
Tehnică operatorie 238
Restabilirea continuităţii digestive 241
Tehnici laparoscopice de rezecţii rectale 246
Indicaţii 246
Dispozitiv operator 246
Tehnică operatorie 247
Amputaţia rectală abdomino-perineală clasică 250
Indicaţii 250
Dispozitiv operator 250
Anestezia 251
Tehnica operatorie 251
Chirurgia prolapsului rectal al adultului 259
Rectopexii clasice 259
Variante 263
Rectopexii laparoscopice 266
Bibliografie selectivă 268

Capitolul 10 **CHIRURGIA ANO-PERIANALĂ** 269
(Adrian Bordea)
Introducere 269
Noţiuni de anatomie chirurgicală 269
Pregătirea preoperatorie 270
Anestezia 271
Dispozitiv operator 271
Tehnici chirurgicale 271
Cura hemoroizilor 271
Cura fisurii anale 278
Cura supuraţiilor acute ano-perianale 282
Cura fistulelor perianale 287
Bibliografie selectivă 293

Capitolul 11 **CHIRURGIA BARIATRICĂ** 295
(Cătălin Copăescu)
Introducere 295
Indicaţii 295
Tehnici 296
Balonul intragastric 296
Gastric band pe cale laparoscopică 296
Gastrectomia longitudinală 304
By-passul gastric 311
Diversia bilio-pancreatică 324
Bibliografie selectivă 339

Scanned with OKEN Scanner

Scanned with OKEN Scanner

PREFAȚĂ

De obicei, la cărţile şi manualele ce apar în mai multe volume există o singură prefaţă.

Am considerat că, pentru volumul II, ce tratează chirurgia tubului digestiv, să scriem o nouă prefaţă deoarece prezentăm unele capitole de actualitate care completează conţinutul acestuia.

În acest sens, am introdus 3 capitole:

1. Laparoscopia diagnostică ce oferă posibilitatea precizării „de visu" a diagnosticului, standardizarea cancerelor şi chiar efectuarea unor procedee laparoscopice;

2. Endoscopia digestivă diagnostică şi terapeutică, întrucât din ce în ce, mai mulţi chirurgi obţin această competenţă care îi scuteşte de a mai apela la gastroenterologi ce lucrează, de cele mai multe ori, în alte spitale iar, pe de altă parte, de a putea rezolva, pe loc, eventuale incidente şi accidente ce pot să apară în timpul manevrelor endoscopice;

3. Chirurgia bariatrică, în special, prin metode miniinvazive care a început să fie folosită, din ce în ce mai mult, în tratamentul obezităţii.

În acest scop, am apelat la chirurgi cu experienţă, în aceste domenii, întrucât sunt tehnici noi, mai puţin cunoscute, care se găsesc mai greu în tratatele de specialitate, oferind celor tineri, de a se forma mai uşor şi a avea la îndemână date cât mai complete.

Prof. dr. **N. ANGELESCU** Prof. dr. **Fl. POPA**

CAPITOLUL 1

LAPAROSCOPIA DIAGNOSTICĂ

RADU VIZETEU

În practica medicală curentă, laparoscopia este recunoscută ca metodă diagnostică şi terapeutică, datorită beneficiilor pe care le-a adus în evoluţia postoperatorie a pacienţilor.

Laparoscopia şi-a dovedit utilitatea şi ca metodă diagnostică, realizând acest lucru cu un traumatism parietal minim. Avantajele abordului miniinvaziv au făcut ca decizia de explorare laparoscopică să se stabilească cu mai multă uşurinţă, iar indicaţiile acesteia să se extindă odată cu acumularea experienţei.

Ea poate fi urmată de laparoscopia terapeutică.

Indicaţii

– ca prim timp al oricărei intervenţii videoendoscopice;
– abdomenul acut netraumatic;
– abdomenul cronic dureros;
– traumatismele abdominale;
– bolnavii cu teren biologic precar, care nu ar suporta o celiotomie;
– stadializarea bolnavilor oncologici;
– evaluarea „second-look" a bolnavilor cu neoplazii tratate în antecedente;
– afecţiunile ginecologice dar şi specialităţile medicale pot beneficia de informaţiile furnizate de laparoscopie pentru stabilirea diagnosticului.

Limite

Cu toate că metoda are numeroase indicaţii există şi limite legate de explorarea mai dificilă a unor regiuni şi în special a retroperitoneului.

Contraindicaţii

– Singura contraindicaţie absolută pentru explorarea abdominală pe cale laparoscopică o reprezintă instabilitatea hemodinamică;
– Intervenţiile chirurgicale abdominale în antecedente, ocluziile intestinale sau tumorile abdominale, au devenit contraindicaţii relative odată cu acumularea experienţei.

Anestezia

– Deşi au fost realizate laparoscopii exploratorii şi sub anestezie locală, pentru realizarea intervenţiei este recomandată **anestezia generală cu intubaţie oro-traheală**.

TEHNICA EXPLORĂRII

Pregătirea preoperatorie

– Pregătirea tegumentelor, profilaxia trombozelor venoase şi antibioprofilaxia se realizează ca pentru orice intervenţie laparoscopică.
– Montarea unei sonde nazo-gastrice este obligatorie pentru a decomprima stomacul şi a reduce astfel riscul lezării acestuia mai ales dacă accesul în cavitatea peritoneală se face prin manevre oarbe.
– Montarea sondei urinare se impune dacă intervenţia vizează stabilirea diagnosticului într-o suferinţă de etaj abdominal interior, în special dacă se anticipează că operaţia nu se va limita la timpul explorator ci va continua cu cel terapeutic.
– Informarea bolnavului asupra posibilităţii de conversie la procedeul clasic este necesară în mod particular în aceste cazuri în care nu există un diagnostic pozitiv preoperator, iar leziunile descoperite nu vor putea fi rezolvate pe cale laparoscopică.

Scanned with OKEN Scanner

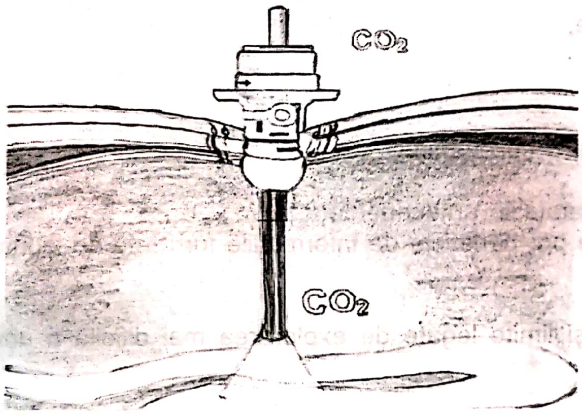

Fig. 1 – Trocarul Hasson.

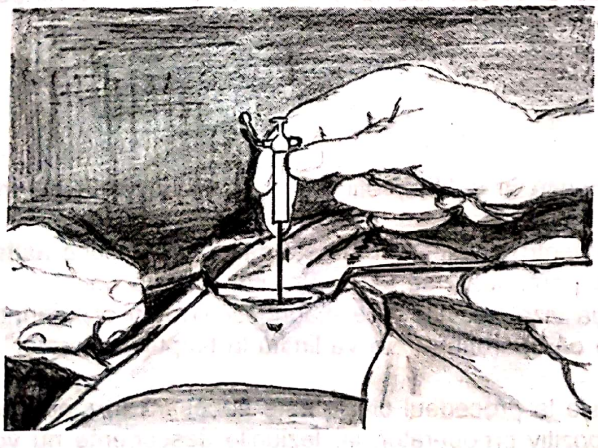

Fig. 2 – Introducerea acului Veress.

– O atenţie particulară trebuie acordată pacienţilor cu intervenţii chirurgicale în antecedente, pentru că acestea condiţionează atât insuflarea cavităţii peritoneale cu CO_2, cât şi dispunerea trocarelor.

Realizarea pneumoperitoneului

Aproximativ, o treime din complicaţiile intervenţiilor laparoscopice apar la debutul acestora, odată cu realizarea pneumoperitoneului sau introducerea trocarelor. Rata de apariţie a acestor accidente poate fi redusă prin cunoaşterea şi aplicarea diferitelor metode de abord miniinvaziv adecvate fiecărui caz în parte.

Metoda deschisă

În afara unei atitudini de rutină, metoda deschisă de abord a cavităţii peritoneale are indicaţie fermă în abdomenul cicatriceal postoperator dar şi în cazul pacientilor slabi sau musculoşi.

Tehnica Hasson este considerată cea mai sigură metodă pentru accesul în cavitatea peritoneală. Presupune introducerea unui trocar special – trocarul Hasson – după secţiunea fiecarui strat parietal sub controlul vederii. Trocarul Hasson (fig. 1) este compus dintr-o piesă colier, mai scurtă, de formă conică, care se ancorează cu 2 fire trecute prin aponevroză şi o canulă care se introduce prin piesa colier şi prin care se realizează insuflarea şi accesul telescopului. În absenţa acestui trocar special, abordul se poate face în maniera Hasson, cu un trocar obişnuit, etanşeizat cu un fir „în bursă" trecut la aponevroză.

Dezavantajele metodei:

– necesită o incizie tegumentară mai mare;
– timp crescut pentru realizare;
– pierderi de CO_2.

Metoda închisă (oarbă)

– Acul Veress a fost special conceput pentru accesul orb în cavitatea peritoneală, fiind prevazut cu un miez bont, care odată pătruns în cavitatea peritoneală, se exteriorizează sub acţiunea unui resort pentru a proteja viscerele.

Acul Veress poate fi introdus la nivelul ombilicului (fig. 2), unde peretele abdominal are cea mai mică grosime şi peritoneul se detaşează mai greu de aponevroză, sau imediat sub rebordul costal stâng. Această regiune este considerată a fi mai puţin riscantă datorită absenţei aderenţelor viscero-parietale. În plus se asigură un control mai bun al introducerii acului datorită contrarezistenţei oferită de rigiditatea rebordului costal.

Scanned with OKEN Scanner

– Traversarea peretelui trebuie să înregistreze 2 declicuri la trecerea prin aponevroză şi peritoneul parietal.

– După pătrunderea în cavitatea peritoneală, acul se cuplează la furtunul de insuflare cu CO_2 şi se urmăresc valorile afişate pe display-ul insuflatorului. O presiune negativă sau până la 5 mmHg confirmă poziţionarea corectă a acului. Dacă presiunea este mai mare este posibil ca acul să fie în spaţiul properitoneal sau vârful acestuia să fie obturat de epiploon. În aceste situaţii, acul trebuie retras, fie parţial pentru eliberarea de epiploon, fie total şi reintrodus corect.

– Presiunea intraabdominală necesară pentru desfăşurarea intervenţiilor este de 12 mm Hg şi pentru aceasta sunt necesari 3-5 litri CO_2.

– După realizarea pneumoperitoneului se introduc trocarele.

– În cazul pacienţilor cu intervenţii chirurgicale în antecedente, trocarele trebuie aplasate la distanţa de cicatricea postoperatorie pentru a evita lezarea viscerelor abdominale ce pot fi aderente la aceast nivel.

Introducerea trocarelor

– Introducerea trocarelor reprezintă o manevră cu risc important de producere a accidentelor viscerale si vasculare.

Pentru a diminua riscul de apariţie a leziunilor produse de trocar trebuie sa respectăm câteva condiţii:

– insuflarea completă a cavităţii peritoneale până la presiunea de 12 mmHg;

– relaxare musculară adecvată a peretelui abdominal;

– incizia tegumentară să aibă o lungime corespunzătoare;

– vârful trocarelor reutilizabile să fie ascuţit;

– forţa cu care se actionează trocarul să fie bine dozată şi introducerea progresivă;

– asigurarea unei contraforţe prin compresia manuală în zona epigastrică sau prin folosirea unor „raci" ancoraţi la tegumente, cu scopul de a mări distanţa dintre peretele abdominal anterior şi viscere; dacă cel de-al treilea trocar trebuie introdus suprapubian, unde peritoneul este mai lax, contrapresiunea poate fi asigurată de către o pensă introdusă prin trocarul al doilea;

– indexul mâinii cu care se introduce trocarul sau mâna cealaltă, să fie dispuse în lungul trocarului către extremitatea ascuţită, pentru a impiedica pătrunderea în continuare a trocarului, după ce rezistenţa s-a redus semnificativ odată cu depăşirea peritoneului;

– după primul trocar, celelalte trocare trebuie introduse sub controlul vederii, păstrând în continuare precauţiile necesare (fig. 3) în raport cu cicatricile de la operaţiile anterioare.

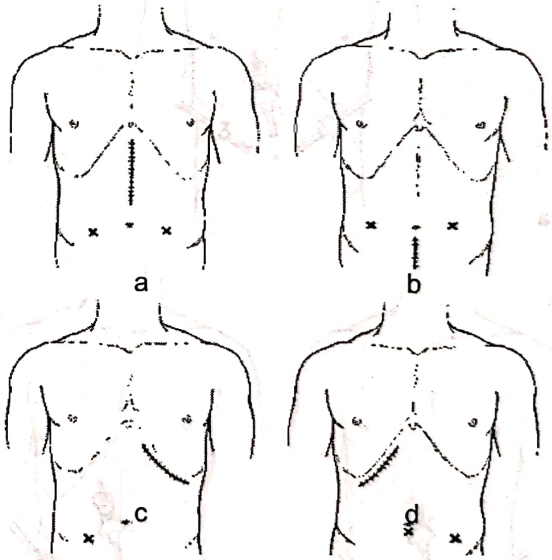

Fig. 3 – Dispunerea trocarelor în funcţie de cicatricea de laparotomie.

Scanned with OKEN Scanner

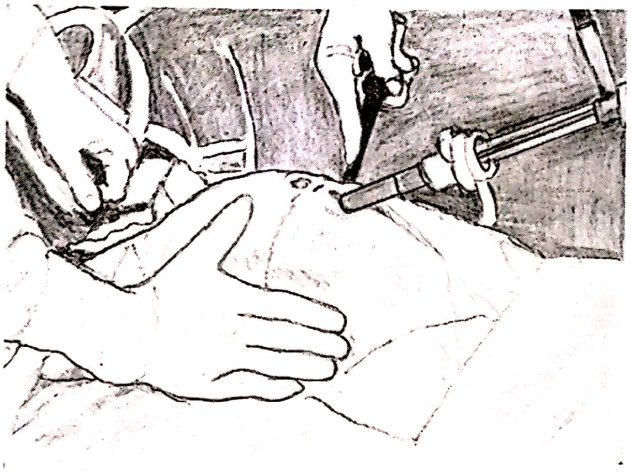

Fig. 4 – Introducerea la vedere a trocarelor de lucru.

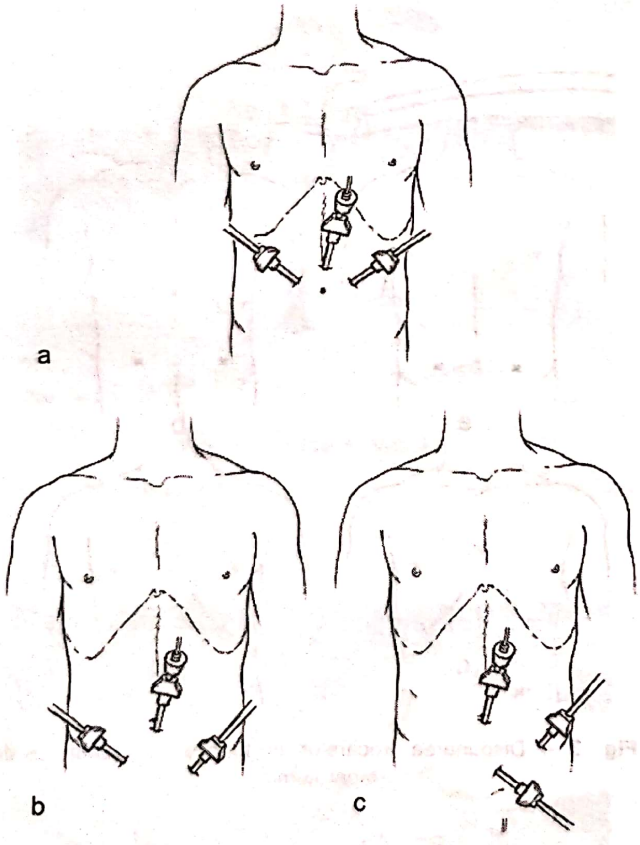

Fig. 5 – Explorarea abdomenului. a – etajul supramezocolic; b, c – etajul submezocolic.

Managementul intraoperator

– Pentru realizarea intervenţiei sunt necesare cel puţin 3 trocare. De rutină, trocarul optic este montat la nivel ombilical, iar celelalte 2 trocare, de 5 sau 10 mm, în funcţie de informaţiile imagistice preoperatorii şi a celor obţinute după explorarea abdominală initială (fig. 4).

– Ca măsură de prudenţă, trocarul optic se monteză prin metoda Hasson.

– Manipularea viscerelor pe cale laparoscopică este mai dificilă comparativ cu chirurgia clasică. De aceea, pe lângă manevrele instrumentale de prehensiune, un rol important trebuie să-l joace deplasarea gravitaţională a viscerelor prin repoziţionarea mesei de operaţie şi/sau a bolnavului.

a) *Explorarea etajului abdominal superior*

– Pentru explorarea etajului abdominal superior, pacientul este dispus în anti-Trendelenburg iar pentru accesul la nivelul lojei splenice se asociază decubitul lateral drept.

– Trocarul optic se introduce la nivel ombilical iar celelalte două trocare, de o parte şi de alta a liniei mediane, sub orizontala care trece prin ombilic (fig. 5 a).

– Folosind un telescop de 30° vom putea să explorăm diafragmul, ficatul, stomacul, duodenul şi splina. Accesul în bursa omentală pentru explorarea feţei posterioare a stomacului şi feţei anterioare a pancreasului necesită secţionarea ligamentului gastro-colic sau hepato-gastric.

b) *Explorarea etajului abdominal inferior*

– Pentru explorarea etajului abdominal inferior, pacientul este poziţionat în Trendelenburg şi dacă este necesar se asociază decubitul lateral drept sau stâng.

– Trocarul optic este dispus la nivelul ombilicului, un trocar de lucru în fosa iliacă stangă iar celalalt trocar de lucru suprapubian sau în fosa iliacă dreaptă (fig. 5 b). O altă poziţie este ca celelalte două trocare să fie plasate în dreptul spinei iliace stângi şi suprapubian (fig. 5 c). Acest dispozitiv operator este potrivit pentru evaluarea unor afecţiuni cum sunt: boala inflamatorie pelvină, abdomenul cronic dureros, afecţiuni colice sau pentru a efectua biopsia ganglionilor iliaci.

c) Explocarea viscerelor se face sistematic, vizualizând faţa lor anterioară şi faţa inferioară a ficatului, după ridicarea lobilor cu un depărtător.

d) *Explorarea intestinului subţire*

– Se face, după ridicarea epiploonului către cranial, pornind de la valva ileocecală către liga-

Scanned with OKEN Scanner

mentul Treitz, derulând în ordine ansă dupa ansă, în căutarea unor afecţiuni cum sunt: diverticulul Meckel, boala Crohn, leziuni posttraumatice sau tumori.

Pe cale laparoscopică se pot efectua în scop diagnostic şi recoltări de produse biologice pentru examen citologic şi bacteriologic sau de material bioptic pentru examen histopatologic.

COMPLICAȚII PARTICULARE

La explorarea laparoscopică a pacienţilor cu traumatisme abdominale pot apare o serie de complicaţii datorită insuflării cavităţii peritoneale cu CO_2. În cazul în care există leziuni diafragmatice oculte posttraumatice, pacienţii pot dezvolta un pneumotorax, iar dacă există plăgi ale unor vase suficient de mari se poate produce embolia gazoasă.

Avantajele metodei

– precizarea diagnosticului şi a stadializării TNM;

– stabilirea oportunităţii unei intervenţii deschise la un bolnav cu o afecţiune abdominala acută sau cronică;

– prelevări bioptice;

– rezolvarea unor leziuni pe cale miniinvazivă în continuarea etapei diagnostice.

BIBLIOGRAFIE SELECTIVĂ

1. **Dragomirescu C.:** Chirurgia laparoscopică – actualităţi şi perspective. Ed. Tehnică, Bucureşti, 1996.
2. **Duca S.:** Chirurgie laparoscopică. Ed. Paralela 45, 2001.
3. **Nicolau A.E.:** Chirurgie laparoscopică de urgenţă. Ed. C.N.I. Coresi, 2004.
4. **Zucker K.:** Surgical laparoscopy. Qual. Med. Publ. Inc., 1991.

Scanned with OKEN Scanner

Scanned with OKEN Scanner

CAPITOLUL 2

TEHNICI DE ENDOSCOPIE DIGESTIVĂ DIAGNOSTICĂ ȘI TERAPEUTICĂ

Tehnici de endoscopie digestivă superioară

DAN CRISTIAN

TEHNICA ENDOSCOPIEI DIGESTIVE SUPERIOARE

Indicaţii

– Legate de simptome: odinofagie, disfagie, pirozis, epigastralgii, vărsături;

– Legate de patologia malignă sau cu potenţial de malignizare: esofag Barret, stenoze esofagiene benigne sau maligne, polipi gastrici, ulcer esofagian, ulcerul gastric, stomacul operat, infecţia cu Helicobacter Pylori, neoplazie gastrică;

– Alte circumstanţe: exteriorizarea unei hemoragii digestive superioare, anemie feriprivă, boală hepatică cronică cu decompensare portală, boală hematologică cu determinare gastrică.

Condiţii de efectuare

– *Legate de pacient:* cooperare, îndepărtarea lucrărilor dentare mobile, stomac fără conţinut (nemâncat de 4-5 ore); în condiţiile unei stenoze piloro-duodenale se goleşte stomacul prin spălătură, premergător endoscopiei

– *Anestezie*: topică oro-faringiană cu spray anestezic 10%; la pacienţii anxioşi se poate asocia sedarea i.v. cu midazolan 3-5 mg sau propofol;

– *Monitorizarea pacientului*: opţional (necesar în cazul pacienţilor sedaţi şi a celor cu hemoragii digestive) se monitorizează tensiunea arterială şi oxigenarea sângelui;

– *Lavaj gastric* – când diagnosticul clinic este de stenoză piloro-duodenală sau când pacienţii se prezintă cu hemoragie digestivă superioară.

Tehnica EDS

I. ÎN CONDIȚII DE ANATOMIE INTACTĂ A TUBULUI DIGESTIV

- Cu pacientul în decubit lateral stâng se introduce endoscopul axial printre arcadele dentare ţinute deschise de către o piesă bucală.
- Trecerea endoscopului până în esofag poate fi făcută fie orb, dirijând aparatul postero-inferior, fie ghidat de degetele examinatorului introduse în cavitatea bucală a pacientului. Endoscopul trebuie să aibă traiectoria posterior de corzile vocale şi epiglotă, printre sinusurile piriforme. În acest moment, pentru deschiderea muşchiului crico-faringian, echivalentul gurii esofagiene, pacientul este invitat să înghită. De aici se poate începe insuflarea aerului prin endoscop având ca scop distensia lumenului digestiv. Introducerea aparatului mai departe este obligatoriu să se facă sub control vizual şi numai dacă există lumen permeabil, altfel existând riscul perforaţiei esofagiene.
- Avansarea în lumenul esofagian se face folosind simultan mişcări de torsiune în ax ale endoscopului, precum şi mişcări de deflexie pe axa sus-jos.
- Esofagul apare sub forma unui conduct musculos, cu peristaltică prezentă, uneori aplatizat antero-posterior. Se verifică posibilitatea de distensie a lumenului precum şi aspectul mucoasei.

- Se apreciază lungimea esofagului măsurând distanţa de la arcada dentară la joncţiunea scuamo-cilindrică sau linia Z (locul unde epiteliul esofagian de tip pavimentos unistratificat, albicios, se întrerupe brusc continuându-se cu epiteliu gastric cilindric, de culoare roz) (fig. 2 a, b).

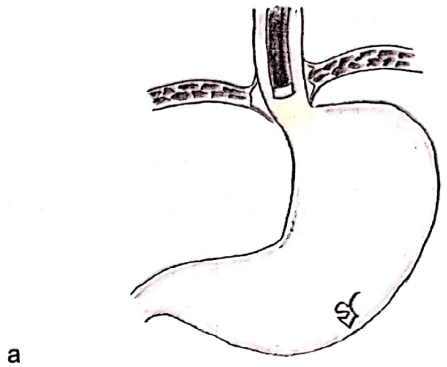

a

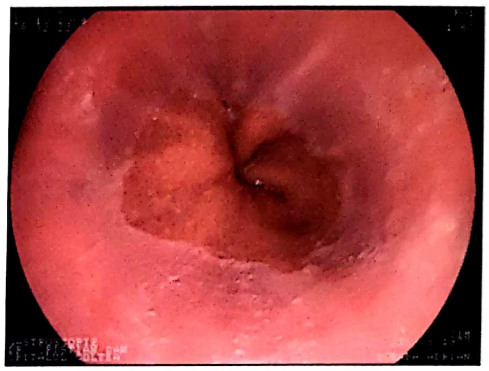

b

Fig. 2 – Joncţiune eso-gastrică.

- Mucoasa esofagiană este inspectată pentru depistarea de eroziuni, tumori, zone metaplazice (Barret), etc. (fig. 3, 4)

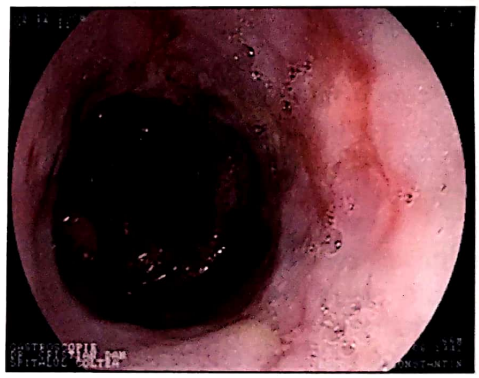

Fig. 3 – Esofagită de reflux.

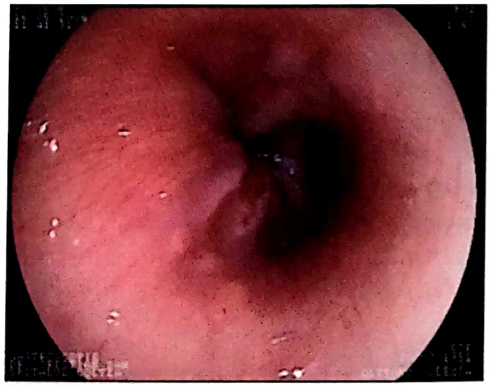

Fig. 4 – Esofag Barrett.

Scanned with OKEN Scanner

- Când sunt identificate leziuni, diagnosticul poate fi completat prin recoltarea de citologie epitelială (prin periaj) sau de biopsii mucoase (cu ajutorul penselor de biopsie). De asemenea, se poate realiza coloraţia in vivo a leziunilor – cromoendoscopie, prin lavajul mucoasei esofagiene cu albastru de metilen sau Lugol – situaţii în care colorantul, rapid fixat de potenţiala metaplazie intestinală de la nivel esofagian, induce închiderea, respectiv deschiderea la culoare a zonelor afectate comparativ cu restul mucoasei (fig. 5).
- În apropierea capătului distal al esofagului lumenul are un traiect uşor deviat stânga. Nivelul hiatusului esofagian poate fi identificat dacă invităm pacientul să strănute sau să se screamă. Trecerea în stomac se face prin împingerea endoscopului prin sfincterul esofagian inferior care, în mod normal are un tonus de repaus ce îl menţine închis, opunând o uşoară rezistenţă la pasajul endoscopului. Odată introdus endoscopul în stomac se face insuflaţie pentru distensia lumenului gastric.
- Orientarea faţă de reperele anatomice se face ţinând cont de poziţia pacientului-decubit lateral stâng. Pe imaginea endoscopică, marea curbură gastrică se găseşte la ora 6, mica curbură la ora 12, faţa anterioară a stomacului la ora 9 şi cea posterioară la ora 3 (fig 6).
- Un indiciu suplimentar pentru orientare la intrarea în stomac este staza gastrică aflată întotdeauna pe marea curbură.
- Se insuflă aer pentru distensia pliurilor gastrice, notând aspectul acestora (formă, culoare, luciu, dimensiuni, supleţe), activitatea peristaltică şi capacitatea de distensie gastrică. Este contraindicată distensia forţată întrucât poate induce spasm piloric (fig. 8).
- Se continuă avansarea endoscopului în lungul axului longitudinal al stomacului în aşa fel încât mica curbură să fie permanent în câmpul vizual. Odată ajuns la nivel antral se ridică parţial, din elevator, vârful endoscopului pentru angajarea în canalul antropiloric. Pilorul apare în mod normal ca o structură sfincteriană rotundă care stă închisă şi se deschide când unda peristaltică gastrică ajunge la nivelul său.
- Cu vârful endoscopului poziţionat imediat sub unghiul gastric se face angularea completă a vârfului pe axa sus-jos, manevră, numită retroflexie, ce permite vizualizarea de jos în sus a corpului şi fornixului gastric (fig. 7).

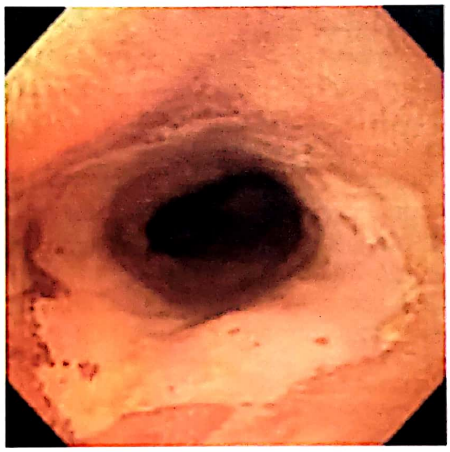

Fig. 5 – Coloraţie cu Lugol în esofag Barrett.

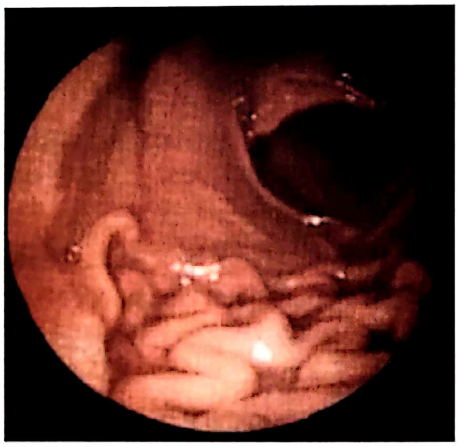

Fig. 6 – Repere anatomice.

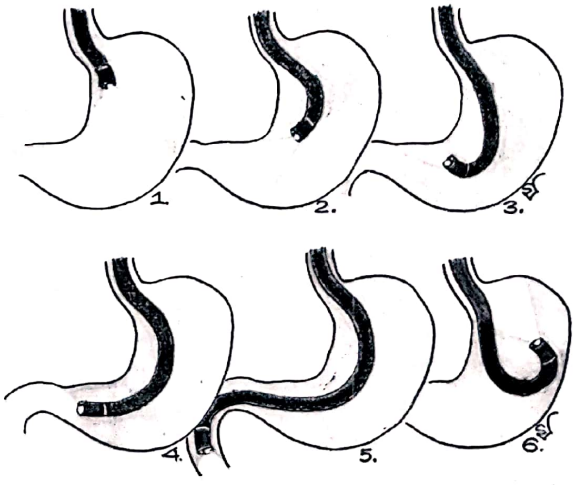

Fig. 7 – Câmpurile mucoase – vizualizare în funcţie de poziţia endoscopului.

Scanned with OKEN Scanner

- Introducerea endoscopului în pilor se face cu mişcări fine care au ca scop menţinerea unei alinieri perfecte între vârful endoscopului şi orificiul piloric. Se aşteaptă o undă peristaltică ce deschide pilorul, moment în care endoscopul este împins în prima porţiune a duodenului.
- Cu atenţie şi imprimând vârfului endoscopului o mişcare circulară prin combinarea mişcărilor celor două roţi de control, se vizualizează întreaga cameră bulbară.

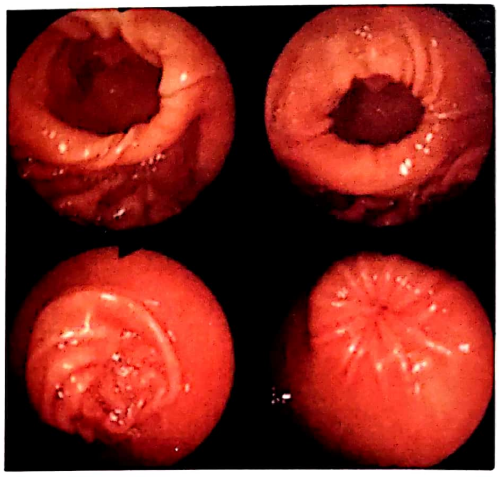

Fig. 8 – Peristaltică antru.

- Zonele cel mai dificil de evidenţiat sunt porţiunea imediat subpilorică, de multe ori sfincterul jucând rolul unei diafragme ce face dificilă angularea vârfului endoscopului, şi faţa posterioară a bulbului. Flectarea vârfului endoscopului în duoden şi apoi retragerea lentă a aparatului în această poziţie asociată cu torsiunea, facilitează vizualizarea zonei (fig. 9, 10).
- Este de reţinut faptul că, spre deosebire de restul mucoasei intestinale, prima porţiune a duodenului (bulbul) nu prezintă pliuri circulare ale mucoasei (fig. 9).
- După examinarea bulbului se avansează endoscopul până se observă primul pliu semicircular. Este semnul trecerii către porţiunea a II-a a duodenului.
- Pasajul se face prin genunchiul duodenal superior, loc în care traiectul lumenului este deviat 90° către dreapta. Această dispoziţie anatomică obligă endoscopistul, pentru trecerea în duodenul II, la un complex de mişcări care au ca scop avansarea endoscopului în condiţiile păstrării vizibilităţii lumenului digestiv. Odată ce a fost atinsă limita distală de introducere a endoscopului aparatul este retras lent inspectându-se din nou suprafaţa mucoasă a segmentului digestiv superior.

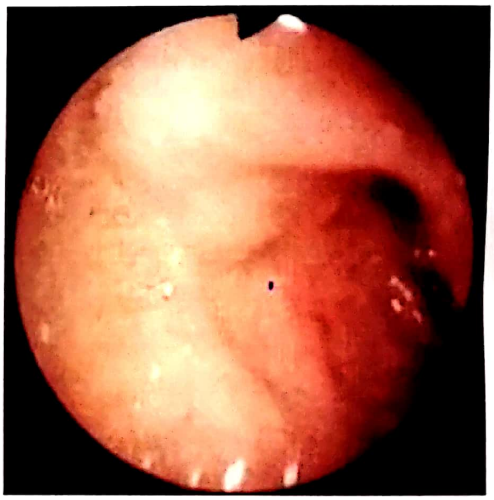

Fig. 9 – Faţa posterioară bulb.

Fig. 10 – Duoden II.

Scanned with OKEN Scanner

II. ÎN STOMACUL OPERAT

- Principiile tehnice ale examinării endoscopice rămân neschimbate dar trebuie ţinut cont de tipul de intervenţie chirurgicală efectuată.
- Antecedentele de boală ce pot sugera intervenţia chirurgicală efectuată, precum şi aspectul endoscopic în aceste situaţii sunt:

Tipul de boală	Modificări anatomice	Procedeu chirurgical
RGE	Augmentarea cardiei	Fundoplicatură
Boală ulceroasă	Alterare în evacuarea gastrică Absenţa unei porţiuni din stomac	Piloroplastie Gastroduodenostomie Gastrojejunostomie Montaj Bilroth I, II sau tip în Y
Neoplasm	Absenţa completă sau cvasicompletă a stomacului	Gastrectomie totală sau subtotală cu variante reconstructive
Obezitate morbidă	Stomac în clepsidră Bypass gastric Îngustarea lumenului gastric	Gastroplastie prin bandare Scurtcircuitare gastrică Gastrectomie longitudinală

- Când se întâlnesc dificultăţi de tehnică se pot lua în discuţie următoarele variante:
  - Pentru accesul pe ansele intestinale după gastrojejunostomie poate fi util un endoscop de calibru mai mic, mai lung decât gastroscopul standard şi cu vedere laterală;

III. TEHNICI DE PRELEVARE TISULARĂ

Citologia prin brasaj, prelevarea de fragmente cu ajutorul penselor de biopsie şi cromoendoscopia sunt tehnici ce permit îmbunătăţirea calităţii diagnosticului mult peste cel oferit de simpla vizualizare.

- **Examenul citologic** este util în special pentru evaluarea infecţiilor virale şi fungice şi este acceptabil pentru diagnosticul infecţiei cu *Helicobacter pylori.* Asociată biopsiei poate creşte acurateţea diagnostică pentru neoplaziile maligne gastrointestinale cu până la 10%. Brasajul citologic efectuat pentru suspiciune de leziune malignă oferă sensibilitate de 85-90% şi sensibilitate de aproape 100% dacă este efectuat corect (fig. 11).
- **Amprenta citologică** – un fragment bioptic standard este presat şi întins pe o lamă microscopică, urmând a fi fixat şi colorat în

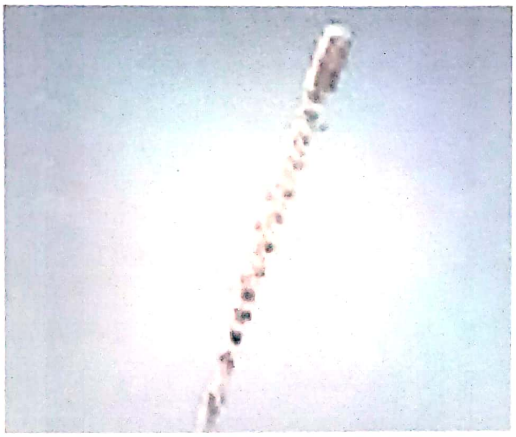

Fig. 11 – Periuţă pentru citologie.

Scanned with OKEN Scanner



Fig. 12 – Modele de pense de biopsie.

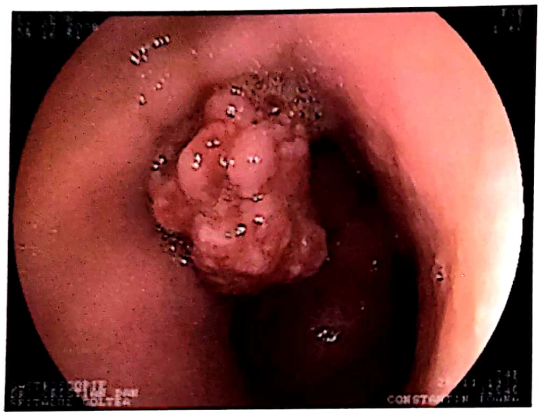

Fig. 13 – Polip gastric.

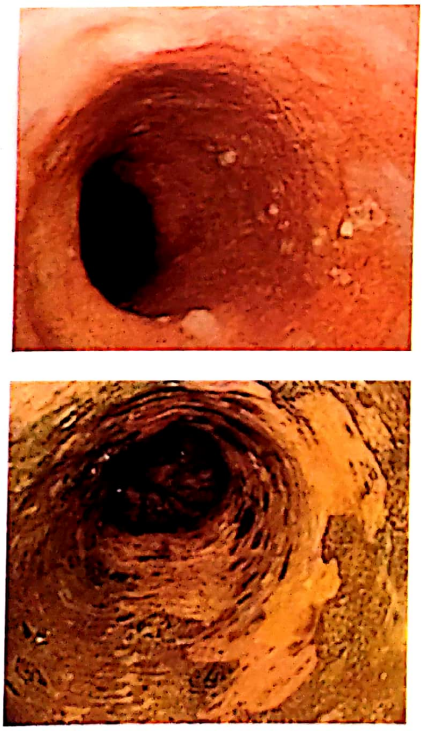

Fig. 14 – Carcinom esofagian – coloraţie Lugol.

aceeaşi manieră ca pentru examenul citologic. Această tehnică s-a dovedit a fi o completare utilă pentru biopsia standard în cazul depistării infecţiilor cu *Candida, Helicobacter* şi *Giardia*.

- **Tehnicile standard de biopsiere** – prin examinarea histologică a fragmentelor de mucoasă gastrică se pot obţine informaţii suplimentare privind infecţia cu *H.Pylori;* a tipului de inflamaţie în cazul gastritelor; a benignităţii sau malignităţii leziunilor (se recoltează mai multe biopsii – de obicei între 7 şi 10 fragmente, atât din marginile ulcerului cât şi din bază) (fig. 12, 13).

Rezecţia endoscopică de mucoasă este folositoare când se doreşte biopsierea sau excizia unor zone mai întinse de mucoasă. Este folosită în special pentru rezecţia zonelor de carcinom gastric *in situ*, limita de rezecţie fiind stabilită cu ajutorul ecografiei endoscopice.

IV. TEHNICI DIAGNOSTICE ASOCIATE ENDOSCOPIEI CONVENŢIONALE

Tehnicile de cromoendoscopie

Cromoendoscopia este mai puţin folosită în practica curentă deşi, asociată cu posibilităţile de magnificare pe care le oferă videoendoscopia, creşte acurateţea identificării leziunilor neoplazice incipiente şi preneoplazice permiţând recoltarea de biopsii ţintite pe leziune.

- Tehnica presupune lavajul suprafeţei vizate cu colorantul ales. Substanţele folosite pentru colorarea *in vivo* a mucoasei esofagiene şi gastrice sunt:
  - Soluţia de Lugol (de obicei 20 cc. de soluţie 1 sau 2%) colorează glicogenul tisular, prezent în epiteliul esofagian pavimentos normal; zonele de metaplazie intestinală, carcinom şi inflamaţie nu se colorează cu soluţia de Lugol (fig. 14);

Scanned with OKEN Scanner

– Albastru de metil este aplicat de obicei în soluţie de 0,5-1%, 20 ml, după ce în prealabil s-a aplicat un agent mucolitic (acid acetic) şi este fixat selectiv de epiteliul cu capacităţi de absorbţie crescute precum metaplazia intestinală, care devine mai închis la culoare (fig. 15);

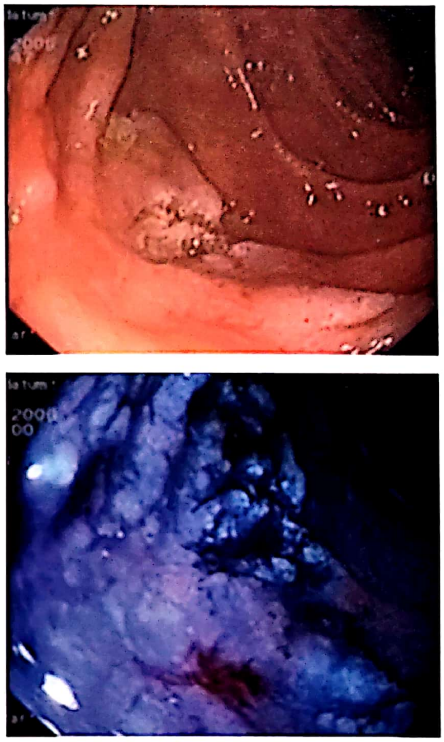

Fig. 15 – Adenom plan gastric – albastru de metilen.

– Indigo carmin – folosit în special pentru colorarea leziunilor de la nivelul mucoasei gastrice (fig. 16)

Fig. 16 – Carcinom in situ – indigo carmin.

Scanned with OKEN Scanner



Fig. 17 – Mecanism NBI.

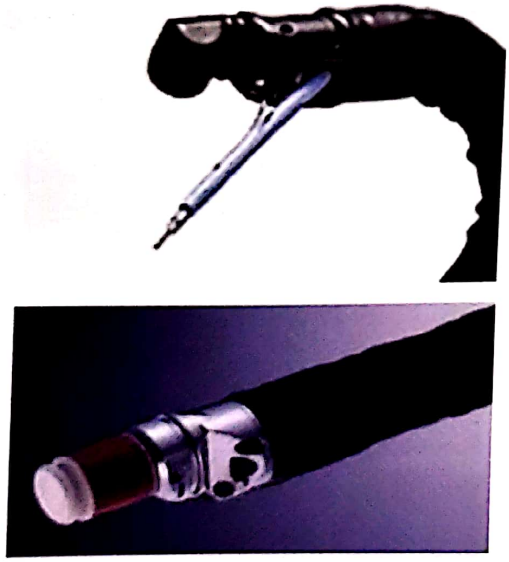

Fig. 18 – Modele de ecoendoscop.

- **Videoendoscopie în bandă îngustă** (Narrow Band Imaging) este varianta digitală a cromoendoscopiei. Prin folosirea unor filtre optice şi a două tipuri de radiaţie luminoasă – una albastră cu lungimea de undă 415 nm şi una verde cu lungimea de undă 540 nm, se evidenţiază diferit vascularizaţia capilară mucoasă de cea submucoasă punându-se foarte bine în evidenţă leziunile cu metabolism intens deci cu vascularizaţie accentuată (fig. 17).
- **Endoscopia cu magnificaţie** (endocitodiagnosticul) oferă posibilitatea măririi unei leziuni mucoase suspecte de până la 100x. Se folosesc endoscoape speciale ce au capacitatea de a mări optic şi digital imaginea preluată. Examinarea cu magnificaţie se utilizează după ce în prealabil zona de mucoasă suspectă a fost colorată prin tehnica de cromoendoscopie.
- **Ecoendoscopia**
  - Ecografia endoscopică este o tehnică ce lărgeşte mult posibilităţile diagnostice ale endoscopiei digestive superioare.
  - Este folosită pentru depistarea şi stadializarea neoplaziilor digestive superioare (evidenţiază invazia tumorii în straturile peretelui digestiv precum şi adenopatiile satelite), pentru diagnosticul leziunilor de submucoasă (tumori neuroendocrine sau stromale) şi al leziunilor organelor adiacente segmentului eso-gastro-duodenal (ex.: adenopatii mediastinale, litiază sau tumori ale căii biliare, tumoră de pancreas).
  - Pentru efectuarea procedeului este necesar un endoscop special ce are montat în capătul distal un transductor ecografic (fig. 18).
  - Citologia aspirativă efectuată cu ac fin sub ghidaj ecoendoscopic se consideră a oferi perspective diagnostice deosebite, putând deveni procedeul diagnostic de elecţie pentru neoplaziile esofagiene, gastrice, pancreatice şi chiar pulmonare.

Scanned with OKEN Scanner

EXTRAGEREA CORPILOR STRĂINI ESOFAGIENI

Înghiţirea accidentală sau intenţionată a corpilor străini se rezolvă în proporţie de până 90% spontan prin pasajul digestiv natural al obiectelor înghiţite. În restul de 10% din cazuri apare necesitatea extragerii corpilor străini, endoscopic sau chirurgical, altfel existând posibilitatea apariţiei patologiei induse de perforarea sau obstrucţia tubului digestiv.

Indicaţii

- impactarea corpilor străini în lumenul esofagian ce pot determina leziuni ischemice pe peretele esofagian urmate de perforaţie şi mediastinite precum şi pneumonie de aspiraţie prin regurgitaţie
- nivele de impactare sunt strâmtorile esofagiene fiziologice – crico-faringiană, arcul aortic şi cardia.

Pregătire şi instrumentar

– anamneză privind natura şi forma corpului străin înghiţit;

– radiografie esofagiană simplă şi cu substanţă de contrast (gastrografin) pentru stabilirea poziţiei şi identificarea eventualelor perforaţii (fig. 19);

– instrumentele necesare extragerii se adaptează în funcţie de natura corpilor străini: anse, sonde cu coşuleţ, pense cu dinţi mari (de crocodil, de şobolan), pense cu cupele acoperite cu cauciuc antiderapant (fig. 20).

Tehnică

- Extragerea corpilor străini este de preferat să se facă folosind un *overtube* (teacă externă) introdusă odată cu endoscopul. Acest lucru face posibilă retragerea corpului străin, capturat endoscopic, în interiorul tecii fapt ce permite trecerea prin strâmtorile esofagiene fără risc de leziuni secundare (fig. 21).

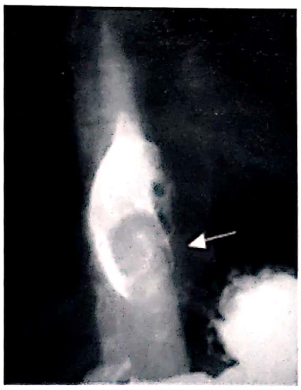

Fig. 19 – Fistulă eso-mediastinală – studiu radiologic cu substanţă de contrast.



Fig. 20 – Instrumente pentru extras corpi străini.

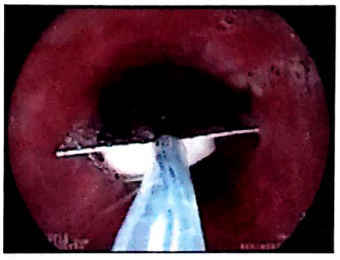

Fig. 21 – Diverşi corpi străini intraesofagieni.

Scanned with OKEN Scanner

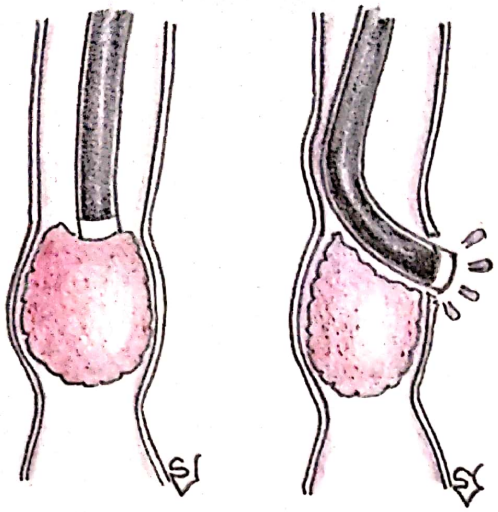

Fig. 22 – Perforarea endoscopică a esofagului.

- Este de evitat încercarea de împingere a corpului străin (bol alimentar impactat) în stomac datorită timpului orb de împingere ce poate duce la perforarea peretelui esofagian (fig. 22).

Extragerea trebuie să se facă ţinând cont de câteva principii:

– axul lung al corpului străin să fie orientat în axul organului;

– dacă există un capăt ascuţit, acesta trebuie să fie poziţionat inferior;

– dacă corpul străin se poate fragmenta în lumen, este bine să se facă acest gest şi să se extragă fragmente mai mici.

Complicaţii:

– perforarea peretelui esofagian în momentul extragerii – cea mai frecventă;
  - ♦ fie prin folosirea excesivă a forţei de împingere către stomac;
  - ♦ fie prin lacerarea ţesutului la extragerea corpilor străini ascuţiţi ce se înfig în peretele esofagian;

– perforarea tardivă a peretelui esofagian prin eliminarea unor zone ischemiate;

– aspirarea corpilor străini sau resturilor alimentare în arborele traheo-bronşic – se recomandă efectuarea extragerii cu pacientul intubat oro-traheal.

DILATAREA STENOZELOR ESOFAGIENE

Examinarea radiologică cu substanţă de contrast este un gest premergător necesar care ne oferă „harta" stenozei.

Indicaţiile dilatărilor pneumatice sau prin bujinaj sunt:

– stenozele fibrotice cicatriciale (postulceroase, anastomotice, postcaustice);

– stenozele maligne premergător protezării.

Instrumentar

- Pentru bujinajul esofagian se folosesc dilatatoarele flexibile Savary-Gilliard cu dimensiuni între 5-20 mm. Sunt făcute din material plastic tare dar flexibil care să permită atât curbarea după traiectul stenozei cât şi nedeformarea circumferenţială la forţarea unei stenoze fibroase (fig. 23).
- Baloanele dilatatoare sunt instrumente care se inseră prin canalul de lucru al endoscopului, poziţionarea la nivelul stenozei făcându-se sub control vizual endoscopic. Diametrele la care se pot umfla variază între

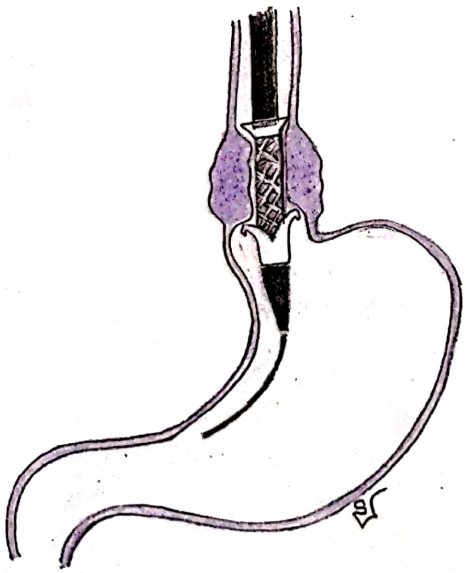

Fig. 23 – Bujinaj transtumoral esofagian.

Scanned with OKEN Scanner

6-25 mm, iar presiunea de umflare poate ajunge la 3 atmosfere (fig. 24).

- Se mai pot folosi instrumente precum papilotomul cu ac sau sonda cu plasmă-argon cu care se secţionează inelele cicatriciale fibroase.

Tehnică

Dilatarea stenozelor esofagiene prin bujinaj presupune următorii timpi:

- sub control endoscopic se trece un fir ghid, cu capătul distal moale, transstenotic;
- se retrage endoscopul şi se introduc sub control radiologic, cu firul ghid ca reper central, bujii dilatatoare cu diametru progresiv;
- o altă metodă este cea în care prin canalul de lucru al endoscopului se introduce un balon dilatator dezumflat care este poziţionat la nivelul stenozei; odată controlată poziţia balonului în raport cu stenoza (endoscopic şi radiologic) acesta este umflat, prin introducerea de soluţie salină.

Complicaţiile ce pot apare pe parcursul manevrei de dilatare sunt hemoragia sau perforaţia esofagiană care are drept consecinţă pătrunderea aerului şi secreţiilor în mediastin, cauză a mediastinitei supurate.

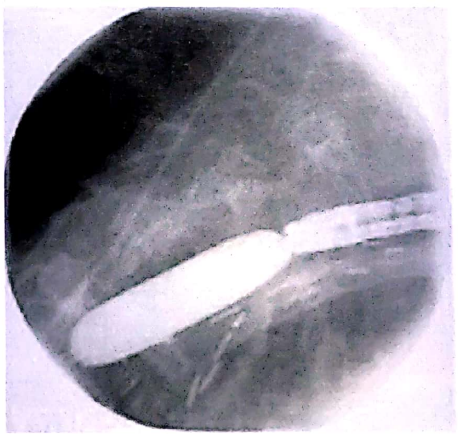

Fig. 24 – Dilatare pneumatică – aspect fluoroscopic.

PLASAREA DE PROTEZE ESOFAGIENE

Protezarea endoscopică esofagiană are rolul de a reda posibilitatea de alimentare orală pacienţilor cu tumori esofagiene nerezecabile, cu stenoze sau cu fistule eso-traheale.

Indicaţii

– disfagia de cauză tumorală, în condiţiile în care există documentarea medicală a nerezecabilităţii;
– fistula traheo-esofagiană
– stenoza cicatricială

Instrumentar

Există o varietate largă de proteze esofagiene făcute din plastic sau din plasă metalică expandabilă (fig. 25).

Alegerea protezei potrivite trebuie să ţină cont de câţiva factori:

– locul unde se poziţionează (joncţine faringo-esofagiană, cardie);

– lungimea stenozei – proteza trebuie să o depăşească cu circa 5 cm;

– diametrul stenozei – o proteză de plastic cu un diametru interior de 10 mm şi cel exterior de 12 mm este suficientă pentru a permite pacientului alimentarea cu semilichide şi solide moi;

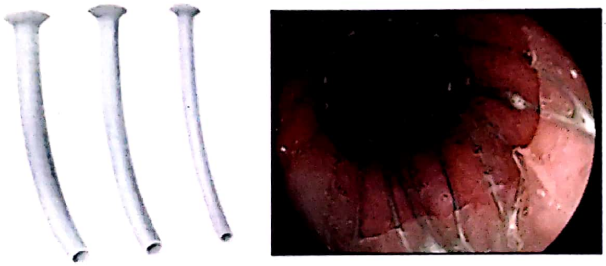

Fig. 25 – Varietăţi proteze.

Scanned with OKEN Scanner

Fig. 26 – Sistem de poziţionare a protezei din politen: fir ghid-bijie dilatatoare-proteză + împingător.

– modul de fixare al protezei – pentru a nu aluneca din zona tumorală proteza de plastic trebuie să fie prevăzută distal cu aripioare de fixare; protezele metalice, prin forţa de apăsare centrifugă pe care o exercită pe pereţii esofagului, se autofixează;

Alături de proteze medicul trebuie să aibă la dispoziţie fire ghid, bujii dilatatoare, împingător de proteze şi, pentru verificarea transprotetică a poziţiei distale, endoscoape pediatrice de 5,3-7,9 mm calibru.

Tehnică

- înainte de montarea unei proteze transtumorale pacientului trebuie să i se facă dilataţii repetate ale stenozei până se ajunge la diametrul pe care dorim să îl aibă proteza;
- pe cale endoscopică şi radiologică se măsoară distanţa de la arcada dentară până la marginea superioară a stenozei precum şi lungimea acesteia;
- sub control endoscopic se introduce un fir ghid transstenotic. Endoscopul se retrage din esofag lăsând firul ghid în poziţie;
- proteza împreună cu împingătorul se încarcă pe o bujie cu dimensiune cât mai apropiată de calibrul interior al protezei, iar complexul rezultat se introduce în esofag având firul ghid ca tutore central (fig. 26);
- după pasajul bujiei prin stenoză se împinge proteza în aşa fel încât să depăşească cu aripioarele inferioare de fixare marginea inferioară a stenozei. Confirmarea acestui moment se poate face radiologic sau, dacă lungimea protezei a fost corect aleasă, se împinge proteza până când se întâmpină rezistenţă crescută – semn că guleraşul superior al protezei a ajuns la marginea superioară a stenozei;
- verificarea poziţiei protezei se face şi după retragerea bujiei şi împingătorului cu ajutorul endoscopului pediatric;
- protezele metalice expandabile nu necesită încărcarea pe bujie, complexul proteză strânsă-împingător încărcându-se direct pe firul ghid trecut prin stenoză. Poziţionarea protezei metalice se face sub control fluoroscopic având ca reper substanţa de contrast pe bază de iod injectată în prealabil, submucos, cu 1-2 cm deasupra marginii superioare a stenozei.

Complicaţii

- perforaţia esofagiană – este complicaţia cea mai severă, poate apare pe parcursul bujinajului sau la poziţionarea protezelor de plastic; odată recunoscută soluţia este de a depăşi cu proteza nivelul leziunii;

Scanned with OKEN Scanner

- sângerarea din ţesutul tumoral avulsionat este, de obicei, limitată şi se opreşte spontan;
- migrarea protezei, proximal sau distal, este o complicaţie tardivă, consecinţa necrozei tumorale urmate de modificarea calibrului stenozei; se recuperează proteza endoscopic şi se evaluează oportunitatea montării uneia cu diametru superior;
- invazia tumorală prin proteză poate apare dacă se foloseşte o proteză din plasă metalică expandabilă ale cărei ochiuri nu sunt acoperite cu material plastic;
- creşterea axială a tumorii duce la obstrucţia capetelor protezei – se poate face foraj tumoral cu plasma-argon sau laser sau se poate monta o nouă proteză mai lungă în interiorul celei dintâi;
- refluxul gastro-esofagian apare când protezele depăşesc cardia către stomac – se poate evita alegând o proteză cu valvă antireflux.

TRATAMENTUL ENDOSCOPIC AL ACHALAZIEI

Obiectivul tratamentului endoscopic este, la fel ca şi cel chirurgical, de a obţine relaxarea cardiei pentru permite pasajul alimentar către stomac.

Tehnici

– *Injectarea de toxină* botulinică direct în sfincterul esofagian inferior
  - are drept scop relaxarea sfincterului prin paralizia fibrelor musculare de la acest nivel. Procedeul este lipsit de riscuri dar are dezavantajul că îşi pierde efectul în câteva luni (de obicei în 6 luni) fiind necesară repetarea injectării. Fiind o soluţie temporară este indicat pacienţilor vârstnici ce nu suportă, datorită comorbidităţilor, o intervenţie chirurgicală pe cale clasică sau laparoscopică.

– Dilatarea pneumatică a cardiei
  - se realizează prin introducerea endoscopică la nivelul sfincterului esofagian inferior a unui balon în care se introduce brusc soluţie salină la 3-4 atmosfere, diametrul exterior al balonului umflat ajungând la 2-3 cm (fig. 27). În acest fel se obţine ruperea fibrelor musculare circulare care nu permit relaxarea cardiei, precum şi a interstiţiilor dintre fibrele musculare esofagiene longitudinale;

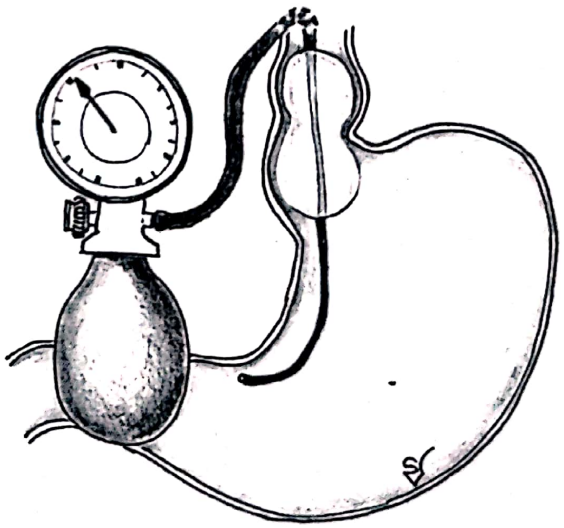

Fig. 27 – Dilataţia pneumatică a cardiei.

Scanned with OKEN Scanner

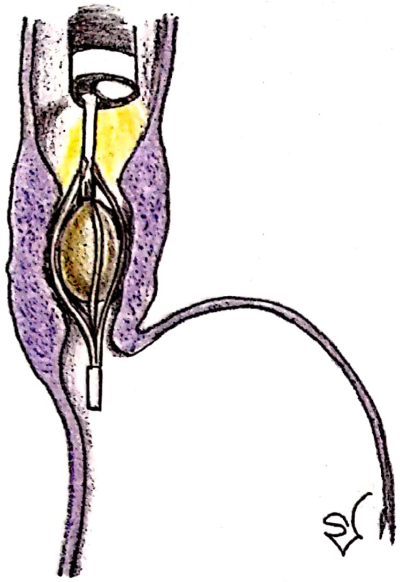

Fig. 28 – Tehnica de calibrare a cardiei prin radiofrecvenţă (procedeul Stretta).

- procedeul este eficient la 50-80% dintre pacienţii la care este aplicat, procentul crescând dacă dilatarea se face în mai multe şedinţe;
- principala complicaţie, care poate să apară în până la 5% din cazuri este ruperea întregului perete esofagian la dilatarea pneumatică bruscă. Jumătate dintre aceşti pacienţi se vindecă cu tratament conservator (antibiotice, oprirea alimentaţiei orale), iar ceilalţi necesită intervenţie chirurgicală reparatorie.

TRATAMENTUL ENDOSCOPIC AL REFLUXULUI GASTRO-ESOFAGIAN (RGE)

Patologia RGE afectează până la 80% din populaţia ţărilor dezvoltate motiv pentru care, alături de clase noi de medicamente antisecretorii (IPP şi anti H2) şi de chirurgia laparoscopică, s-au pus la punct şi tehnici endoscopice de refacere a continenţei joncţiunii eso-gastrice.

Tehnici

– Aplicarea de radiofrecvenţă:

- Se face sub control endoscopic la nivelul joncţiunii eso-gastrice (procedeul Stretta) şi produce două efecte principale bazate pe creşterea temperaturii locale. Primul este de contracţie şi cicatrizare a fibrelor de colagen de la nivelul sfincterului esofagian inferior, proces care are ca efect îngustarea lumenului joncţiunii eso-gastrice, iar al doilea este de distrugere a terminaţiilor vagale de la nivelul joncţiunii, proces care are drept consecinţă dispariţia relaxării cardiei;
- Tehnica presupune, sub anestezie i.v., poziţionarea la nivelul joncţiunii eso-gastrice a unui cateter din care, după poziţionare, se scot patru ace ce se înfig în profunzimea musculaturii de la nivel cardial (fig. 28);
- Monitorizându-se permanent impedanţa tisulară, se generează la nivelul acelor curent de 465 kHz cu energie de 2 până la 5 W. Se urmăreşte atingerea, în ţesuturi, a unei temperaturi de 85°C considerată necesară pentru obţinerea efectului dorit;
- Manevra este contraindicată dacă RGE este asociat cu o hernie hiatală de alunecare mai mare de 3 cm. Complicaţiile posibile după acest procedeu sunt rare şi minore: durere retrosternală, febră, disfagie tranzitorie;

Scanned with OKEN Scanner

– Injectarea de polimeri:
  - se face în musculatura esofagiană de la nivelul cardiei şi are drept consecinţă îngroşarea stratului muco-muscular şi protruzia acestuia în lumenul esofagian. Se creează un „colac" în interiorul lumenului pe care îl îngustează semnificativ (fig. 29). În acest fel RGE este împiedicat fizic prin creşterea presiunii din joncţiunea eso-gastrică;
  - efectul este imediat şi satisfăcător dar se diminuează progresiv în următoarele 6 luni datorită difuziunii polimerului injectat.
– Refacerea unghiului Hiss
  - se face prin sutură endoscopică şi este o tehnică introdusă recent (ultimii doi ani) care presupune introducerea endoscopică în stomac a unui dispozitiv ce permite plicaturarea prin sutură a versantului gastric al cardiei imediat sub joncţiunea eso-gastrică, la nivelul fornixului gastric (fig. 30);
  - tehnica este complicată necesitând abilităţi endoscopice şi simţ chirurgical dar rezultatele obţinute sunt similare cu cele ale chirurgiei laparoscopice, iar complicaţiile potenţiale sunt reduse comparativ cu cele ce pot apare după intervenţia chirurgicală.

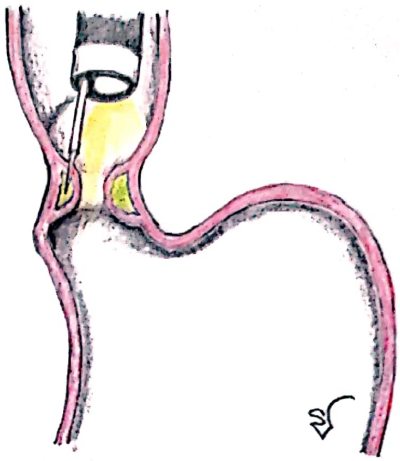

Fig. 29 – Injectare polimer la nivelul S.E.I.

Fig. 30 – Refacerea endoscopică a unghiului Hiss.

TRATAMENTUL HEMORAGIEI DIGESTIVE SUPERIOARE PRIN VARICE ESOFAGIENE SAU GASTRICE RUPTE

Dacă pacientul prezintă hematemeză masivă este util ca explorarea endoscopică să se facă cu intubaţie oro-traheală.

Indicaţii:
- hemostaza de urgenţă a pacienţilor ce prezintă hemoragie activă (fig. 31);

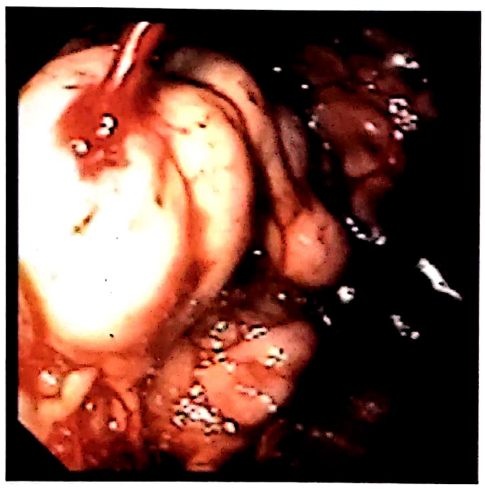

Fig. 31 – Varice fundice.

Scanned with OKEN Scanner

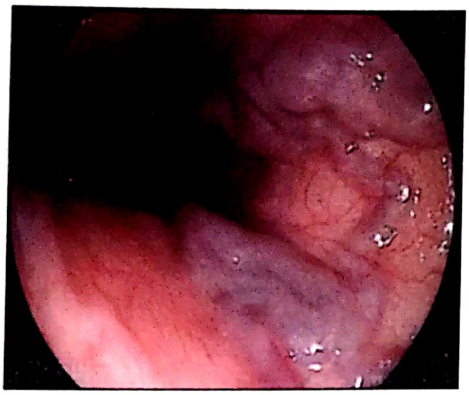

Fig. 32 – Varice esofagiene.

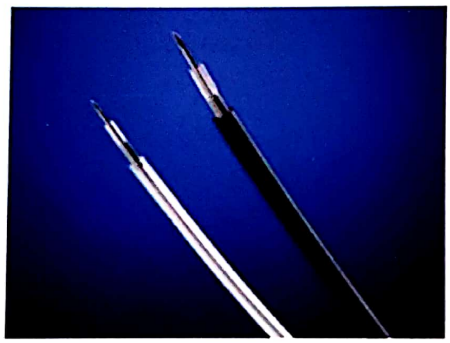

Fig. 33 – Ace pentru injectare endoscopică.



Fig 34 – Sistem de ligatură elastică.

Fig. 35 – Tehnică injectare varice esofagiene (peri- şi intralezional).

- profilaxia resângerării prin defuncţionalizarea cordoanelor variceale (fig. 32);
- profilaxia ruperii varicelor la pacienţii care prezintă semne endoscopice de iminenţă a rupturii variceale – pete roşii sau semnul „biciului".

Instrumentar:

- atât pentru tratarea sângerării variceale cât şi pentru a celei non-variceale este utilă folosirea unui endoscop terapeutic cu canal de lucru larg (maximum 6 mm) sau cu două canale, care să permită aspirarea rapidă a sângelui chiar şi cu instrumentele endoscopice introduse;
- pentru scleroterapie sunt necesare ace endoscopice cu diametrul exterior cât mai mic posibil (0,5 mm) şi cu lungimea de 5 mm (fig. 33);
- pentru ligatura elastică sunt necesare dispozitivele de incărcare, fixare şi lansare a inelelor de cauciuc precum şi un sistem aspirativ separat de cel conectat la endoscop (fig. 34).

Tehnică:

– Scleroterapia variceală

- presupune injectarea pe cale endoscopică, în jurul şi în interiorul vasului lezat, a unor substanţe care obstruează lumenul vasului prin sclerozarea pereţilor sau prin plastifierea interiorului;
- se utilizează în varicele rupte de la nivelul esofagului inferior sau ale fornixului gastric şi presupune injectarea a 2-3 ml de substanţă (moruat de sodiu, tetradecil sulfat, cianoacrilaţi) (fig. 35);
- eficienţa maximă se obţine prin injectarea de cianoacrilat (Histoacryl), subsanţă care în contact cu sângele se solidifică instantaneu determinând plastifierea interiorului vasului lezat. Pentru a întârzia acest efect substanţa se amestecă în proporţie de 0,5 ml cu 0,8 ml de lipiodol şi, datorită vâscozităţii crescute, se injectează pe ace cu diametrul de 0,7 mm şi lungi de 8 mm;
- odată sângerarea oprită pacienţii sunt chemaţi în următoarele săptămâni pentru sclerozarea profilactică a pachetelor variceale rămase. Metoda este asociată cu riscuri importante care se referă la perforarea peretelui esofagian (mecanică sau chimică), agravarea hemoragiei (prin sfâşierea pa-

Scanned with OKEN Scanner

chetelor variceale cu acul de sclerozare) sau sepsis (mediastinită supurată).

– Bandarea elastică
  - este o metodă mai nouă care a fost rapid şi larg adoptată de endoscopişti în primul rând datorită riscului mic de apariţie a complicaţiilor. Sistemul de ligatură presupune montarea pe vârful endoscopului a unui tub cilindric cu diametrul egal cu al endoscopului şi lungime de 2-3 cm pe care sunt aşezate etajate 4-10 inele de cauciuc precum şi a unui sistem de eliberare controlată a inelelor. Tehnic se poziţionează endoscopul în dreptul vasului variceal lezat, se aspiră acesta în cilindrul montat în vârful endoscopului după care se eliberează un inel care practic strangulează segmentul de vas pediculizat prin aspiraţie. Bandarea elastică începe întotdeauna dinspre porţiunea inferioară a esofagului către cranial, putând fi puse până la 10 inele pe şedinţă (fig. 36).

Fig. 36 – Momente evolutive ale pachetelor variceale ligaturate

TRATAMENTUL ENDOSCOPIC AL HEMORAGIILOR NON-VARICEALE

Hemostaza endoscopică în sângerările non-variceale reprezintă o soluţie optimă alternativa chirurgiei pentru majoritatea pacienţilor deoarece:
- faza terapeutică se desfăşoară concomitent cu cea diagnostică;
- permite tratarea tuturor pacienţilor, inclusiv a celor cu risc anestezico-chirurgical major;
- este o tehnică rapidă, non-invazivă.

Limitele hemostazei endoscopice sunt date de:
- stăpânirea tehnicilor endoscopice de hemostază;
- disponibilitatea echipamentului;
- patologia cu indicaţie chirurgicală de elecţie

Indicaţii
- sângerări active arteriale sau venoase;
- leziuni cu potenţial hemoragic: vase vizibile pe fundul craterelor ulceroase, cheag aderent de leziune.

Contraindicaţii
- ulcere profunde, penetrante, cu suspiciune de erodare a unor vase importante (ex. arterele gastroduodenală, splenică, hepatică);
- tumori vasculare întinse (angioame, malformaţii arteriovenoase);

Scanned with OKEN Scanner

Esofagită hemoragică

Sindrom Malory-Weiss

Ulcer gastric cu cheag aderent

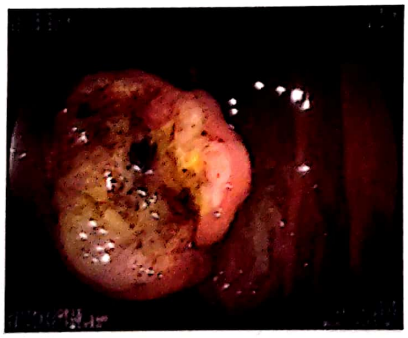

Tumoră gastrică ulcerată

Fig. 37 – Leziuni cu potenţial hemoragic.

- tumori maligne – hemostaza este indicată doar în scopul reechilibrării preoperatorii.

Tehnici

Tratamentul endoscopic al leziunilor hemoragice nonvariceale cuprinde terapia topică, injectabilă, mecanică şi termică.

Terapia topică

- utilizează 4 tipuri de agenţi: adezivi tisulari, factorii de coagulare, colagenul şi tamponada feromagnetică. Tehnica nu este folosită în practica curentă datorită indicaţiilor limitate (sângerări difuze) şi eficienţei slabe.

Terapia injectabilă

- a fost utilizată singură sau în combinaţie cu terapia termică. Ca singură terapie s-a folosit injectarea de alcool absolut 98%. Prin proces de deshidratare, fixare şi degenerare endotelială vasculară, apare tromboza locală. În metoda Asake se introduc 0,2-0,3 ml alcool în 2-4 puncte în jurul vasului hemoragic;
- este indicată în leziunile Forrest I şi II având o eficienţă de 85%. Se mai pot folosi ca singură terapie noradrenalina 1/10.000 sau soluţiile saline hipertone 20%.

Procedeele endoscopice mecanice

- sunt indicate în cazuri selecţionate de sângerare arterială, în special în situaţiile în care apare resângerare după tentative de hemostaza prin injectare sau termică;
- aplicarea hemoclipurilor pe vasul lezat asigură hemostaza mecanică directă fără lezarea ţesuturilor din jur. Din punct de vedere tehnic trebuie să se aibă în vedere orientarea clipului deschis cu braţele perpendicular pe leziune. În cazul leziunilor suple se poate realiza aplicarea verticală direct pe vas, iar în cazul leziunilor cronice, cu baza caloasă, clipul se poate aplica orizontal, tangenţial leziunii.

Terapia termică cuprinde:

- *Coagularea monopolară* este cea mai veche terapie termică utilizată, dar controlul insuficient al profunzimii leziunilor şi riscul de perforaţie, aderenţa electrodului activ la ţesut şi desprinderea escarei termice la retragerea endoscopului cu risc de resângerare au impus căutarea unor soluţii noi;
- *Coagulare bipolară* permite un mai bun control al profunzimii leziunilor termice prin închiderea circuitului electric între doi electrozi aflaţi la câţiva milimetri depărtare. Electrocoagularea bipolară prin fulguraţie foloseşte

Scanned with OKEN Scanner

arcul electric în scop hemostatic fără atingere a ţesuturilor;
- *Laserul de argon şi neodimium* (Nd; YAG) permite folosirea unei unde laser cu penetraţie mică. Manevra hemostatică este precisă, eficientă dar costul mare ca şi dificultăţile de manevrare a aparaturii a făcut ca utilizarea lor să fie limitată.

TRATAMENTUL ENDOSCOPIC AL ESOFAGULUI BARRETT

Principiul metodei este de distrugere sau îndepărtare a stratului mucos afectat, în speranţa că regenerarea epitelială se va face cu ţesut mucos esofagian.

Indicaţii:

– procedeul se va efectua în centre specializate şi dotate corespunzător;

– esofag Barrett cu poziţie joasă (supracardial);

– esofag Barrett cu poziţie înaltă (ascendent în lumenul esofagian);

– carcinom *in situ* dezvoltat pe metaplazie intestinală.

Tehnică

– Terapia fotodinamică (PDT)
- presupune folosirea unui agent sensibilizator la lumină – Photofrin – se injectează pacientului intravenos;
- la 48 de ore de la injectare se pătrunde pe cale endoscopică cu o sondă laser şi se fotocoagulează cu aceasta zonele identificate ca fiind metaplazice; după tratament pacienţii pot acuza pentru câteva săptămâni dureri retrosternale, greaţă sau sensibilitate la lumina solară; tardiv pot apare stenoze cicatriciale ale lumenului esofagian.

– Rezecţia endoscopică de mucoasă (EMR)
- presupune iniţial injectarea sub mucoasa afectată a unei soluţii saline sau polimerice care să ridice mucoasa de pe celelalte straturi ale peretelui esofagian;
- acelaşi efect se obţine dacă, în loc de injectare, se aspiră mucoasa afectată într-un cilindru montat în vârful endoscopului
- odată astfel pregătită mucoasa aceasta se rezecă cu un dispozitiv monopolar ce poate fi ansa de polipectomie, cârligul endoscopic sau bisturiul endoscopic cu trei laturi;

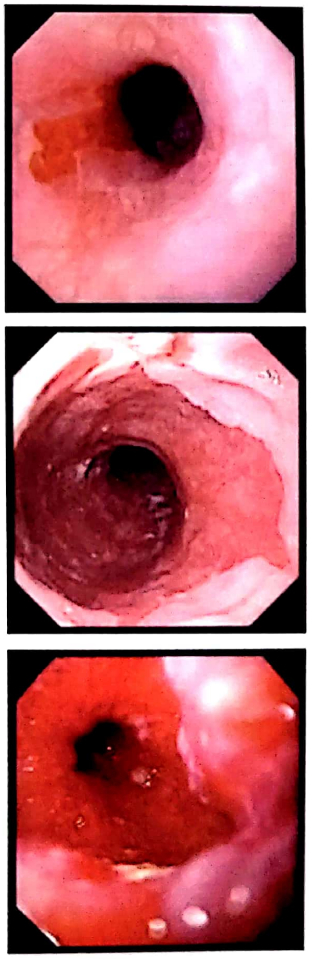

Fig. 38 – Tipuri de esofag Barrett.

Scanned with OKEN Scanner



Fig. 39 – Verificarea endoscopică a locului de contact al peretelui abdominal anterior cu cel gastric.

– Ablaţia circumferenţială prin radiofrecvenţă
  - este indicată în cazurile cu esofag Barrett circumferenţial;
  - presupune, după prealabila identificare endoscopică a leziunilor, introducerea unei sonde cu balonaş distal ce are inserate pe circumferinţa sa fire metalice prin care se poate degaja energia electromagnetică specifică radiofrecvenţei;
  - după poziţionarea sondei se umflă balonaşul distal până la contactul cu mucoasa esofagiană. Pornirea radiofrecvenţei duce la încălzirea mucoasei la temperaturi între 80-120°C, suficiente pentru distrugerea celulelor metaplazice. Se repetă procedura până la ablaţia completă a mucoasei afectate;
  - regenerarea mucoasă apare la 4-6 săptămâni şi se face cu mucoasă sănătoasă, de obicei fără stenozarea lumenului.

Complicaţii
- sângerări – de obicei minore, se opresc prin mijloace endoscopice;
- perforaţii esofagiene – foarte rare, doar în rezecţia de mucoasă;
- dureri retrosternale;
- tardiv se descriu stenoze cicatriciale ale lumenului care pot necesita dilataţii endoscopice.

GASTROSTOMIA ENDOSCOPICĂ PERCUTANĂ (PEG)

Gastrostoma endoscopică percutană reprezintă crearea unei fistule gastro-cutanate persistente, având ca scop hrănirea enterală evitând calea oro-faringo-esofagiană.

Indicaţii:

– pacienţi care nu pot înghiţi datorită unor tulburări psihice sau neurologice, dar cu traiect faringo-esofagian permeabil;

– suport nutritiv la marii anorexici sau la neoplazicii în tratament chimioterapic cu greaţă severă.

Condiţii preliminare procedurii

– traiect faringo-esofagian permeabil;

– stomac cu evacuare corectă (fără elemente de ocluzie înaltă);

– contact direct între peretele anterior gastric şi peretele abdominal anterior (după insuflarea endoscopică a stomacului să se poată vedea lumina endoscopului situat intragastric prin peretele abdominal (fig. 39);

– probe de coagulare în limite normale.

Scanned with OKEN Scanner

Instrumentar

Manevra se face folosind un gastroscop diagnostic standard, cu canal de lucru de 2,8 mm. Setul PEG cuprinde sonda de nutriţie propriu-zisă, de obicei cu diametrul 15 Fr., cu gulerul de fixare intragastrică de 2,5 cm, seringă cu anestezic local, bisturiu, substanţe desinfectante, sisteme de fixare cutanată a sondei, sistem de adaptare a seringii-pompă pentru nutriţie (fig. 40).

Tehnică

- în funcţie de sensul pătrunderii în cavitatea gastrică sunt descrise două tehnici – cea prin tragere (pull technique) şi cea prin împingere (push technique). Cea mai folosită variantă tehnică, pe care o vom descrie şi în acest capitol este tehnica prin tragere;
- procedura începe întotdeauna cu gastroscopia diagnostică care are rolul de a confirma permeabilitatea eso-gastro-duodenală, de a exclude patologii gastrice inflamatorii sau degenerative ce pot contraindica montarea PEG şi de a goli stomacul de conţinut;
- după identificarea prin transiluminare endoscopică a zonei de contact dintre peretele abdominal anterior şi peretele anterior gastric se dezinfectează zona cutanată corespunzătoare, se infiltrează ţesuturile stratigrafic cu anestezic local şi se practică o incizie cutanată de cca. 3 mm, corespunzătoare diametrului sondei de gastrostomie;
- prin incizie se pătrunde cu un ac de seringă în cavitatea gastrică insuflată, sub control endoscopic (fig. 41). Prin acul astfel introdus se trece un fir ghid care, la pătrunderea în stomac, este prins cu pensa de biopsie endoscopică şi exteriorizat, împreună cu endoscopul, prin cavitatea bucală. De acest fir ghid al cărui traiect este perete abdominal – stomac, esofag, cavitate bucală, se fixează tubul de gastrostomie. Prin retragerea firului în sens invers introducerii, tubul de gastrostomie se angajează în tractul digestiv superior şi apoi se exteriorizează la nivelul tegumentului abdominal, în stomac rămânând gulerul distal de fixare (fig. 42, 43);



Fig. 40 – Trusă montare gastrostomă percutan-endoscopică.

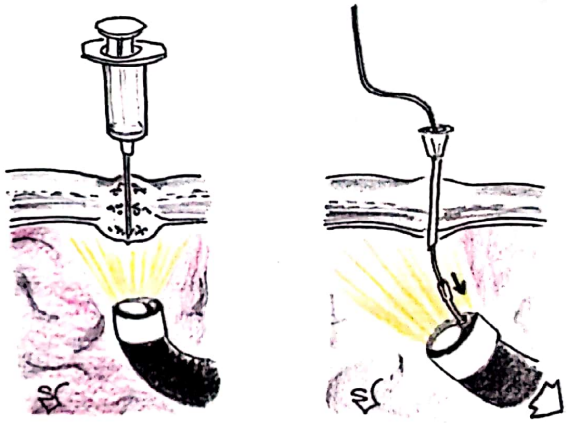

Fig. 41 – Accesul în cavitatea gastrică sub control endoscopic.

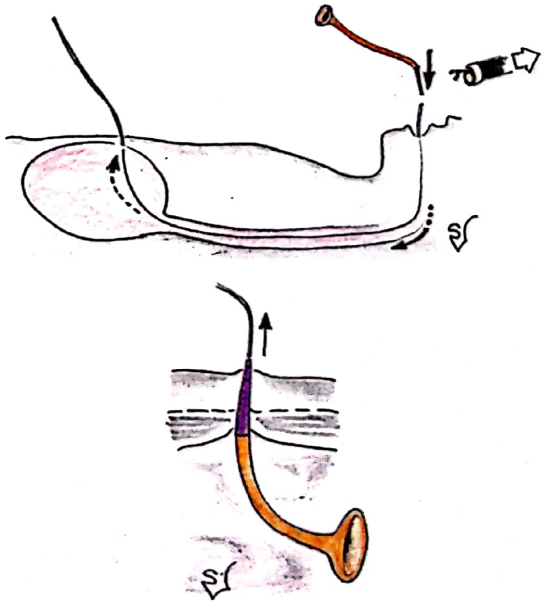

Fig. 42 – Timpi de introducere a sondei de gastrostomie în stomac şi exteriorizarea acesteia la tegumentul abdominal.

Scanned with OKEN Scanner

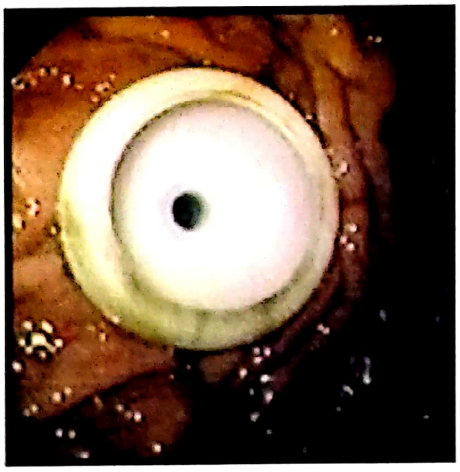

Fig. 43 – Guleraşul gastrostomei – vedere endoscopică.

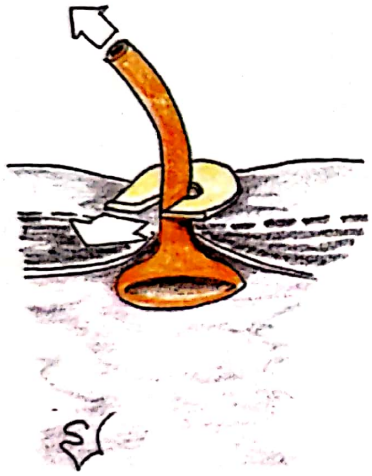

Fig. 44 – Fixarea gastrostomei la peretele abdominal.

- fixarea în poziţia finală se face exercitându-se tracţiune blândă constantă pe tubul de gastrostomie exteriorizat, manevră ce asigură contactul direct al peretelui gastric cu cel abdominal (fig. 44);
- îndepărtarea sondei de gastrostomă se face tot endoscopic; se prinde cu o ansă guleraşul intragastric şi se retrage endoscopul împreună cu sonda prin esofag.

Complicaţii

- infectarea plăgii de gastrostomie;
- lipsa de contact, în primele zile după poziţionarea gastrostomei, între peretele anterior gastric şi faţa viscerală a peretelui abdominal poate duce la scurgerea conţinutului gastric în cavitatea peritoneală şi apariţia complicaţiilor peritonitice;
- tracţiunea excesivă a sondei la peretele abdominal va determina compresia şi ischemia zonei de perete gastric prins între gulerul de fixare a gastrostomei şi peretele abdominal urmată de necroza gastrică şi de ieşirea sondei din stomac.

REZECŢIA POLIPILOR ESO-GASTRO-DUODENALI

Datorită potenţialului de malignizare orice polip descoperit endoscopic trebuie evaluat în vederea rezecţiei. Polipectomia endoscopică trebuie privită mai înainte de toate ca o manevră diagnostică ce oferă anatomopatologului pentru examinare ţesut suficient şi cu structură integră. Doar în condiţiile în care histologic leziunea se dovedeşte benignă sau se identifică doar malignizare in situ (la nivelul mucoasei) putem considera polipectomia ca fiind şi un gest terapeutic.

Indicaţii:

- polipi pediculaţi de orice dimensiune (cu cât diametrul polipului este mai mare cu atât riscul de a fi degenerat malign creşte);
- polipi sesili ce nu infiltrează stratul submucos.

Contraindicaţii:

- polipi cu biopsie pozitivă pentru cancer, care infiltrează peretele gastric dincolo de stratul mucos;
- pacienţii cu tulburări de coagulare din cadrul unor afecţiuni hematologice sau induse medicamentos.

Instrumentar

- endoscop terapeutic cu două canale;
- instrumente de rezecţie: anse de polipectomie de dimensiuni variate, pense de biopsie cu coagulare monopolară;

Scanned with OKEN Scanner

- instrumente pentru hemostază: ace pentru injectare endoscopică, hemoclipuri, endo-loop, sonde de coagulare monopolară sau/şi bipolară, sonde cu plasma-argon, laser endoscopic;
- instrumente pentru recuperare: pense de biopsie, sondă baschet (cu coşuleţ), pense pentru extras corpi străini

Tehnică

Reguli generale

- Atunci când endoscopistul apreciază un potenţial ridicat de sângerare, rezecţie se începe cu gesturi care au rolul de a preveni/reduce hemoragia: ligatura pediculilor groşi la bază, injectarea în pedicul sau sub polip de soluţie adrenalină 1/10000;
- Polipii sesili se rezecă numai după ce se apreciază mobilitatea lor pe stratul submucos; se injectează sub polip, între mucoasă şi submucoasă, 1-2 ml de soluţie formată din ser fiziologic, albastru de metilen şi adrenalină;
- La polipii de mari dimensiuni trebuie avut grijă ca apexul polipului să nu intre în contact cu peretele digestiv contralateral (valabil pentru polipii esofagieni, antro-pilorici, duodenali) deoarece descărcarea curentului monopolar din electrodul activ (ansa de polipectomie) se va face, în aceste condiţii, atât prin pedicul cât şi prin celălalt punct de contact; consecinţele sunt legate pe de o parte de lipsa coagulării pediculului, iar pe de altă parte de realizarea unei leziuni termice cu potenţial perforativ în punctul de contact al polipului cu peretele opus.
- Pentru o rezecţie facilă este indicat ca poziţia leziunii pe ecranul monitorului de endoscopie să fie în jurul orei 6; în acest fel instrumentul de lucru va aborda în linie dreaptă leziunea;
- Polipul se poziţionează în bucla deschisă a ansei de polipectomie către baza acesteia; în acest fel închiderea buclei nu va determina modificarea poziţiei polipului reducându-se riscul de ieşire a polipului din ansă.

– Rezecţia polipilor pediculaţi
  - Se face cu ansa de polipectomie;
  - Ansa se poziţionează cât mai aproape de baza pediculului, fără a se prinde însă în buclă perete digestiv;
  - Secţiunea se realizează folosind curent monopolar; există unităţi de electrochirurgie, destinate utilizării în serviciile de endoscopie, care alternează automat curenţi de tăiere cu cei de coagulare obţinându-se astfel, pe măsură ce pediculul se secţionează, şi hemostaza (fig. 45);

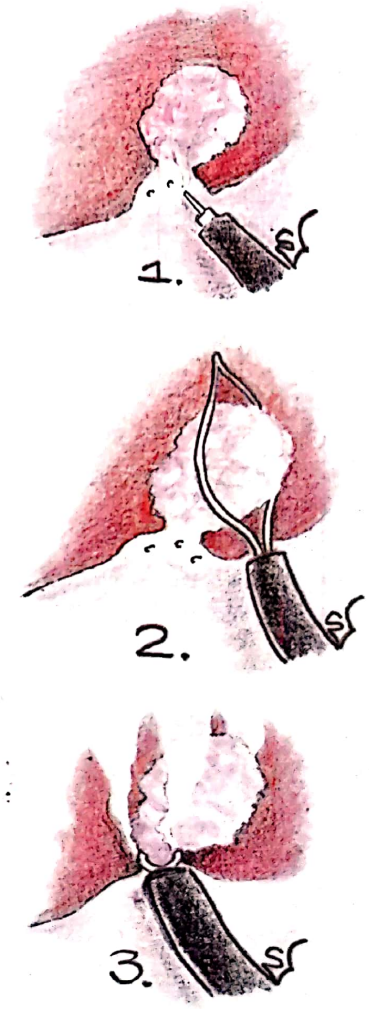

Fig. 45 – Rezecţia polipilor pediculaţi cu ansa de polipectomie.

Scanned with OKEN Scanner



Fig. 46 – Ligatura endoscopică a pediculului.

- Dacă pedicului este gros (mai mare de 5 mm) este indicat ca, înaintea secţionării, acesta să fie ligaturat endoscopic (endo-loop); dacă nu a fost ligaturat înaintea rezecţie şi în final există sângerare sau se observă pe tranşa de secţiune lumenele pedicului vascular este recomandată aplicarea unui hemoclip sau completarea hemostazei electric/ plasma-argon/laser (fig. 46).

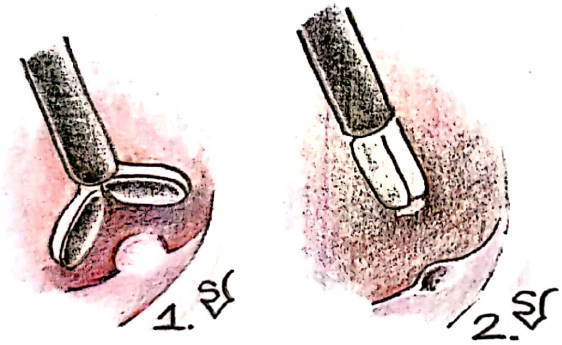

Fig. 47 – Extirparea polipilor sesili milimetrici cu pensa electrică de biopsie.

– Rezecţia polipilor sesili

- Polipii de mici dimensiuni (sub 5 mm) pot fi extirpaţi cu pensa de biopsie; este recomandată folosirea unei pense cu cupă largă şi care să poată fi conectată la unitatea de electrochirurgie (hot biopsy forceps) (fig. 47);
- Polipii cu diametre de până la 3 cm se pot rezeca „în bloc" după ce în prealabil s-a practicat injectarea submucoasă sub baza polipului; injectarea este utilă pentru aprecierea relaţiei de infiltrare cu submucoasa, pentru profilaxia sângerării (se utilizează soluţie de adrenalină 1/10000) şi pentru a „ridica" polipul de pe peretele digestiv;

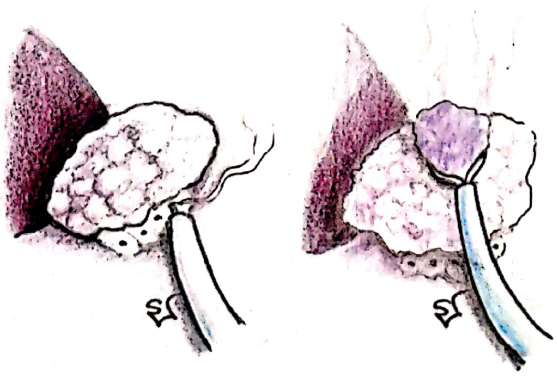

Fig. 48 – Rezecţia prin feliere.

- Polipii mai mari de 3 cm, datorită riscului mare de sângerare, se pot rezeca prin „feliere" (piecemeal resection) după prealabila injectare submucoasă.

Scanned with OKEN Scanner

Complicaţii

– Sângerarea imediată sau tardivă este cea mai frecventă complicaţie a polipectomiei (fig. 49);

– Perforarea peretelui digestiv este cea mai redutabilă complicaţie; riscul este crescut la nivelul esofagului şi duodenului şi redus când polipi se află la nivelul sfincterelor sau în stomac; atitudinea conservatoare (interdicţie alimentară, antibiotice, antisecretorii, aspiraţie nazo-gastrică) este de cele mai multe ori suficientă pentru vindecare.

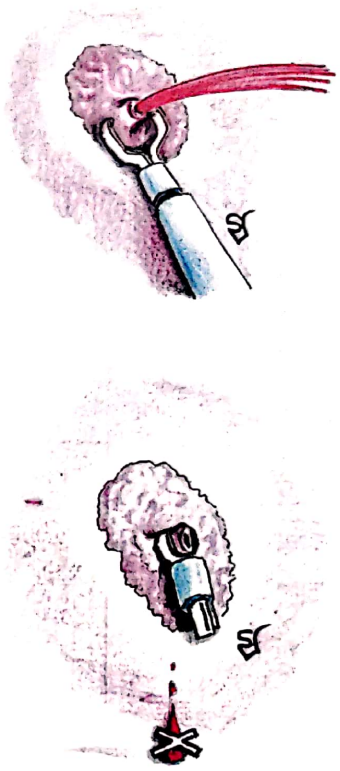

Fig. 49 – Hemostază endoscopică prin aplicare de hemoclipuri.

Tehnici de endoscopie a căilor biliare şi pancreatice

TEHNICA COLANGIOPANCREATOGRAFIEI RETROGRADE ENDOSCOPICE (CPRE)

CPRE este o combinaţie de tehnici endoscopice şi radiologice care, prin canularea papilei Vater, permite vizualizare şi tratarea diverselor leziuni ale căilor biliare sau pancreatice.

Indicaţii

- litiaza căilor biliare sau pancreatice;
- patologia obstructivă a căilor biliare, pancreatice sau a papilei Vater;
- leziunile iatrogene de căi biliare sau pancreatice;
- fistulele biliare sau pancreatice;
- drenarea colecţiilor lichidiene comunicante cu ductele abordate.

Instrumentar

Abordul endoscopic retrograd al căilor biliopancreatice necesită:

- echipă multidisciplinară care să includă personal din serviciul de endoscopie, radiologie şi anestezie
- intervenţia se desfăşoară în serviciul de radiologie sau în sala de operaţie dotată cu aparat de radiologie mobilă
- pacientul este sedat sau sub anestezie generală cu intubaţie oro-traheală, monitorizat din punct de vedere cardio-respirator.

Scanned with OKEN Scanner

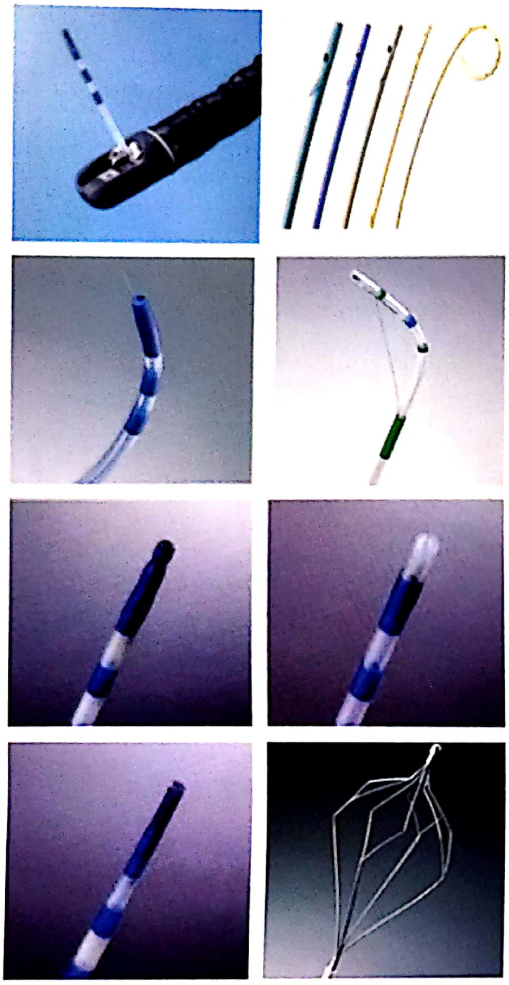

Fig. 50 – Diverse tipuri de instrumente folosite în endoscopia căilor bilio-pancreatice: duodenoscop, proteze biliare, papilotom cu ac, papilotom clasic, sonde canulaţie, sondă cu coşuleţ.

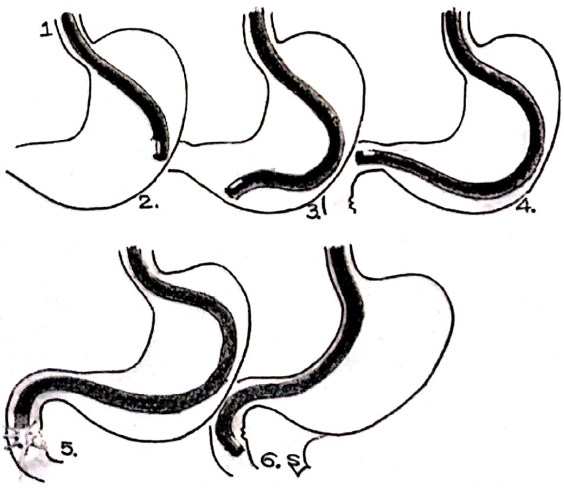

Fig. 51 – Momentele avansării duodenoscopului pe traiectul eso-gastro-duodenal.

Pentru abordul papilei Vater este necesar:

- un endoscop cu vedere laterală – duodenoscopul, cu canal de lucru de 4,2 mm.
- instrumentarul include sonde de canulaţie ale orificiului papilar, papilotoame, papilotoame cu ac, sonde cu coşuleţ, sonde cu balonaş, dilatatoare rigide sau pneumatice, sisteme de montare a protezelor precum şi sisteme de spargere a calculilor de mari dimensiuni din căile biliare (litotritor) (fig. 50).

Tehnică

Procedura poate începe cu pacientul:

- în decubit lateral stâng până în momentul în care se ajunge la nivelul papilei Vater după care se repoziţionează pacientul în decubit ventral sau
- în decubit ventral, poziţie în care va rămâne pe tot parcursul intervenţiei
- introducerea duodenoscopului până la nivelul papilei este mai facilă cu pacientul poziţionat în decubit lateral stâng.

Accesul la papila Vater:

- ţinând cont de faptul că se lucrează cu un endoscop cu vedere laterală este normal ca pasajul esofagian să se facă oarecum orb, vizualizându-se doar unul din pereţii laterali; încercarea de vizualizare a lumenului esofagian presupune angularea la 90° „pe spate" (down) a vârfului endoscopului, manevră ce poate duce la lezarea lumenului esofagian; de aceea, atunci când bănuim existenţa patologiei esofagiene (de exemplu varice) este utilă o endoscopie digestivă diagnostică premergător CPRE
- evoluţia endoscopului în stomac urmează marea curbură gastrică aceasta ducându-ne până la nivelul pilorului;
- apariţia pilorului în câmpul vizual al endoscopului dovedeşte că vârful aparatului este angulat „pe spate"; angajarea prin pilor se face cu vârful endoscopului drept (fig. 51);
- după pasajul piloric, trecerea în duodenul II este, de obicei, facilă;

Scanned with OKEN Scanner

- se înaintează până în dreptul papilei mari după care se efectuează manevra de trecere a endoscopului din poziţia „lungă" (cu traiectul pe marea curbură gastrică) în poziţia „scurtă" (cu traiectul pe mica curbură); manevra presupune angularea maximă a vârfului endoscopului în faţă şi la dreapta (up şi right) urmată de retragerea lentă a aparatului concomitent cu rotirea în sensul acelor de ceasornic până se obţine poziţia în faţa papilei Vater (fig. 52).

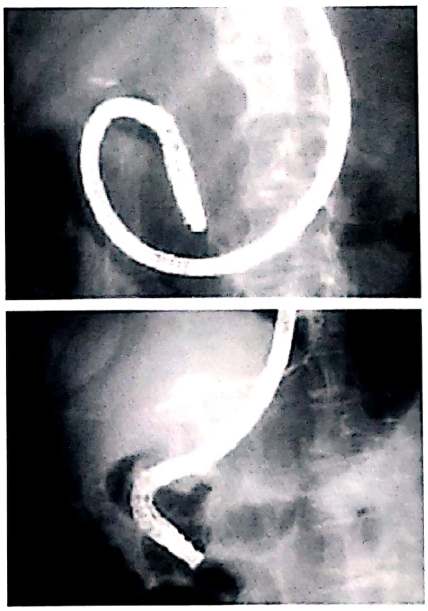

Fig. 52 – Trecerea endoscopului din poziţia „lungă" în cea „scurtă".

Canularea orificiului papilar:

- în funcţie de ce duct se doreşte a fi canulat (coledoc sau Wirsung) unghiul sub care se abordează orificiul papilar este diferit:
  - pentru canularea Wirsungului, care are deschiderea şi traiectul perpendicular pe peretele duodenal, sonda de canulaţie se orientează perpendicular pe peretele duodenal;
  - pentru canularea coledociană, ţinând cont de faptul că porţiunea sa terminală, intramurală, este tangentă la peretele duodenal (fig. 53).
- În 60% dintre situaţii ductul biliar şi cel pancreatic au o porţiune terminală comună care formează ampula Vater; canularea minimală a orificiului papilar urmată de injectarea substanţei de contrast va duce, în aceste circumstanţe, la opacifierea ambelor ducte fapt ce oferă informaţii suplimentare despre traiectul căilor ce se doreşte a fi abordate;

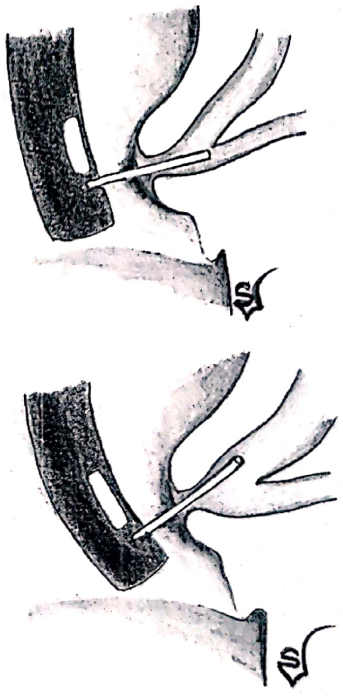

Fig. 53 – Poziţia sondei de canulaţie este diferită în funcţie de ductul care se doreşte a fi canulat.

Scanned with OKEN Scanner

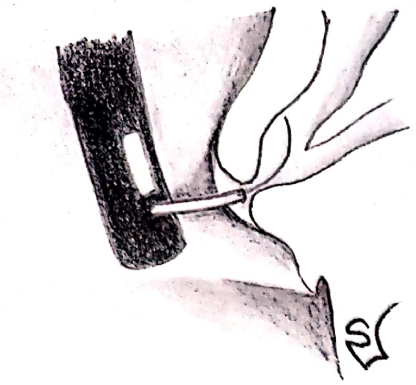

Fig. 54 – Canulare cu ajutorul firului de ghidaj.

Atitudini în situaţii speciale:

- Atunci când se întâlneşte *stenoza* (cicatricială sau tumorală) orificiului papilar sau a unuia dintre orificiile ductale canularea poate fi dificilă; se preferă încercărilor traumatice repetate de introducere a sondei de canulaţie folosirea unui fir ghid hidrofil, cu diametrul 0,032 inch (0,812 mm), cu vârf moale care să fie dirijat în papilă, prin sonda de canulaţie; odată introdus firul ghid în ductul dorit, sonda de canulaţie sau papilotomul sunt dirijate pe acesta în interiorul căilor biliopancreatice (fig. 54);

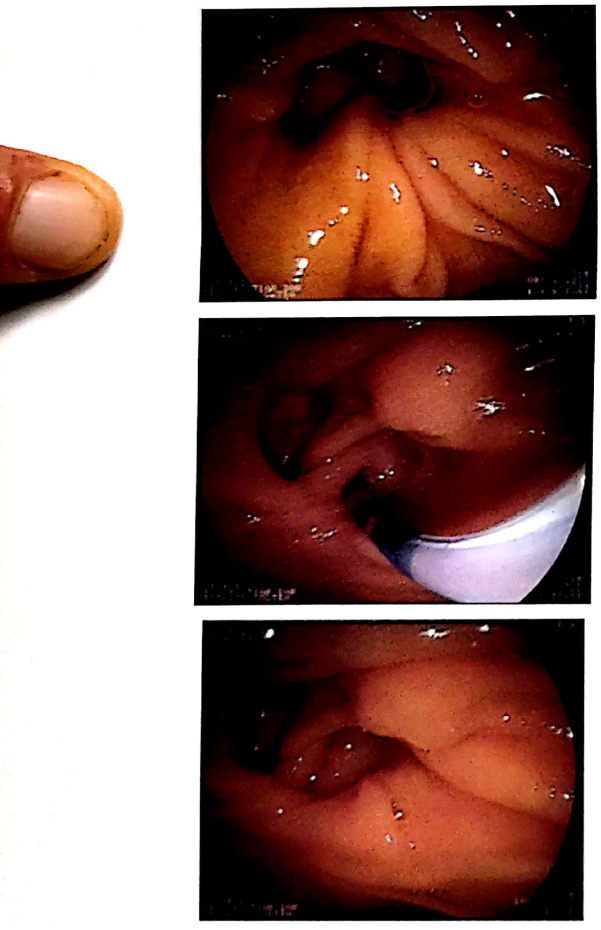

Fig. 55 – Deschiderea orificiului papilei mari în raport cu diverticulul juxtapapilar.

- *diverticulul duodenal juxtapapilar* este, de obicei, un factor suplimentar de dificultate în identificarea şi canularea papilei. Frecvent papila Vater se găseşte poziţionată pe marginea inferioară a diverticulului, dar ea poate fi localizată şi în interiorul diverticulului:
  - când există doi diverticuli papila se găseşte de obicei poziţionată la nivelul lamei tisulare dintre cei doi diverticuli. Această situaţie particulară face şi mai dificilă identificarea papilei şi localizarea orificiului papilar;
  - dacă nu se poate identifica papila la observarea endoscopică a peretelui duodenal medial atunci, cel mai probabil, aceasta se află situată în interiorul unuia dintre diverticuli; în aceste condiţii se poate încerca exteriorizarea papilei la nivelul lumenului duodenal prin aspirarea aerului din duoden, palparea fundului diverticulului cu vârful canulei, apăsarea hipocondrului drept al pacientului sau modificarea poziţiei pacientului (fig. 55).

Scanned with OKEN Scanner

- *tumorile periampulare* pot modifica anatomia normală a papilei:
  - pot apare modificări ale traiectul normal al ductelor pancreatic şi biliar făcând canularea selectivă mult mai dificilă; este indicată, ca şi manevră exploratorie, palparea blândă a ţesutului tumoral cu vârful canulei; dacă acest gest este efectuat agresiv şi cu forţă se vor declanşa hemoragii difuze şi se va dezvolta edemul ţesutului tumoral, factori care cumulaţi, fac imposibilă canularea ulterioară (fig. 56).
- *canularea papilei mici* este indicată când se suspicionează diagnosticul de *pancreas divisum* sau când o tumoare dezvoltată la nivelul pancreasului cefalic obstruează complet, făcând imposibilă canularea, ductul pancreatic principal:
  - papila mică este de obicei localizată la 1-3 cm deasupra papilei mari şi uşor lateral dreapta;
  - abordarea papilei mici se face cu o canulă efilată la vârf poziţionată perpendicular pe peretele duodenal.
- *calculii impactaţi în papilă*
  - modifică frecvent aspectul acesteia prin amprenta pe care o lasă calculul pe coledocul suprapapilar şi prin orientarea orificiului papilar în jos;
  - este necesară, în vederea canulării, poziţionarea endoscopului sub papilă şi ridicarea vârfului acestuia (fig. 57).
- *abordul papilei la pacienţii rezecaţi gastric cu montaje anastomotice de tip Billroth II:*
  - este de preferat să se folosească, în locul duodenoscopului, gastroscopul terapeutic sau chiar şi colonoscopul;
  - tehnica presupune identificarea şi angajarea endoscopului în ansa aferentă a anastomozei;
  - pasajul endoscopului până în capătul ansei aferente şi canularea papilei Vater este încununată de succes, în cazul pacienţilor cu anastomoze digestive de tip Bilroth II, în proporţie de 50-85% din cazuri (în contrast cu rata de succes de 90-95% înregistrată la pacienţii cu anatomie normală);
  - pentru a avea certitudinea avansării în ansa aferentă se poate verifica fluoroscopic traiectul endoscopului urmărind ca vârful aparatului să fie localizat în hipocondrul drept;

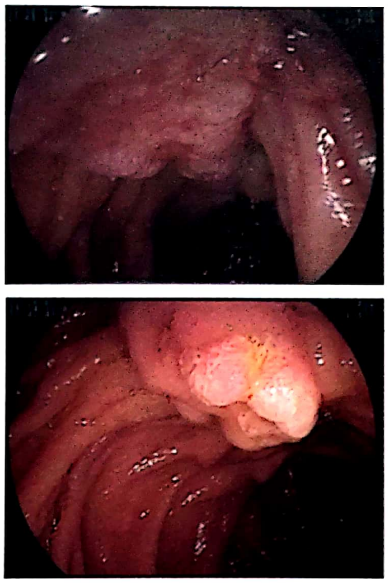

Fig. 56 – Tumorile ampulare modifică poziţia orificiului papilar.

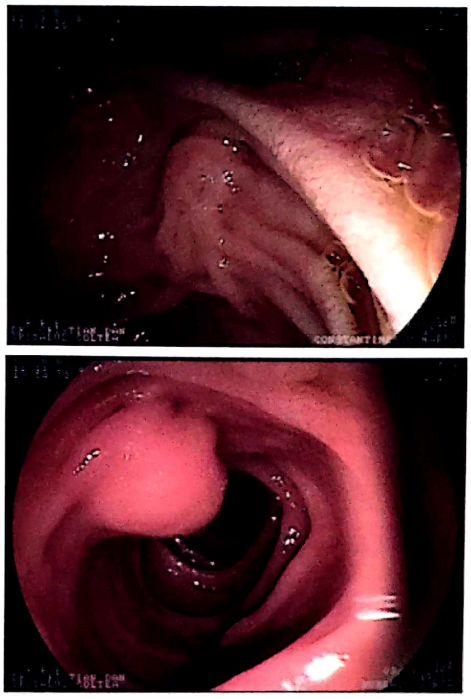

Fig. 57 – Imagini comparative a unei papile normale şi a uneia cu calcul impactat în aceasta.

Scanned with OKEN Scanner

ansa aferentă lungă trecută precolic este întotdeauna mai greu de cateterizat endoscopic decât ansa scurtă trecută transmezocolic;
- odată ajuns endoscopul în duoden se identifică capătul terminal, închis, al acestuia după care endoscopul se retrage lent până ce se evidenţiază papila Vater;
- accesul la papila Vater este dinspre duodenul inferior; dacă pentru efectuarea CPRE se foloseşte gastroscopul sau colonoscopul pediatric, papila apare orientată într-o poziţie tangenţială în colţul din stânga jos al ecranului;
- canularea căii biliare folosind un endoscop cu vedere axială este de cele mai multe ori extrem de facilă deoarece axul coledocian vine în prelungirea axului endoscopului, cateterizarea obţinându-se prin simpla împingere a canulei în orificiul papilar.

Complicaţii:
- încercările repetate de canulare duc, în final, la traumatizarea papilei şi la apariţia edemului şi uneori, a sângerării. Aceşti factori contribuie la scăderea şanselor de canulaţie;
- substanţa de contrast poate fi injectată intramural determinând edem masiv şi obstrucţia orificiului papilar

În condiţiile enunţate cel mai indicat este să se abandoneze procedura şi să se reîncerce canulaţia la 2-3 zile. La a doua tentativă rata de succes a canulaţiei este de 50%. Dacă nici a doua oară nu se reuşeşte canularea papilei trebuie luată în considerare opţiunea de a recomanda pacientul unui endoscopist cu experienţă mai mare sau de a apela la alte mijloace diagnostice specifice patologiei bilio-pancreatice (rezonanţă magnetică nucleară, ecoendoscopie).

EXTRAGEREA CALCULILOR DIN CALEA BILIARĂ

Atunci când, în urma CPRE sau a altor metode diagnostice imagistice (ecografie, RMN de căi biliare, colangiografie), sunt identificaţi calculi în arborele biliar, abordul endoscopic retrograd poate fi folosit ca metodă de extragere a acestora. Manevra poate fi efectuată pre-, intra- sau postcolecistectomie (atunci când aceasta este indicată) în concordanţă cu contextul patologic al pacientului, în serviciul de radiologie sau în sala de operaţie dotată cu masă radiotransparentă şi aparat de radiologie mobilă.

Indicaţii
- Extragere preoperatorie a calculilor:
  - Litiază C.B.P. diagnosticată înainte de efectuarea colecistectomiei;
  - Pacienţi cu icter mecanic determinat de prezenţa calculilor inclavaţi;
  - Pacienţi cu litiază C.B.P. diagnosticată, cu comorbidităţi severe ce contraindică alte manevre terapeutice invazive.
- Extragere intraoperatorie a calculilor:
  - Litiază C.B.P. diagnosticată înainte de efectuarea colecistectomiei;
  - Litiază C.B.P. diagnosticată la colangiografia intraoperatorie.
- Extragere postoperatorie a calculilor:
  - Litiază C.B.P. diagnosticată la colangiografia intraoperatorie în condiţiile în care nu există posibilitatea tehnică de efectuare a C.P.R.E. intraoperator;
  - Litiază C.B.P. restantă postcolecistectomie recentă la pacienţi cu drenaj biliar extern la care se efectuează colangiografie de control;
  - Litiază C.B.P. la pacienţi cu colecistectomie în antecedentele îndepărtate.

Anestezie

Deoarece manevra endoscopică necesită uneori timp îndelungat, utilizarea unor endoscoape terapeutice (cu diametru mai mare comparativ cu cele diagnostice) precum şi relaxarea pacientului, anestezia topică faringiană asociată cu sedare vigilă intravenoasă este, de cele mai multe ori insuficientă. În aceste condiţii colaborarea cu medicul anestezist este binevenită pacientul putând beneficia de anestezie intravenoasă (TIVA – total intravenous anesthesia) sau cu intubaţie oro-traheală în condiţiile monitorizării corecte a funcţiilor vitale.

Scanned with OKEN Scanner

Scanned with OKEN Scanner

Instrumentar

Pentru extragerea calculilor din C.B.P. sunt necesare următoarele instrumente (fig. 58):

- Sonde de canulaţie;
- Papilotoame;
- Fire de ghidaj;
- Sonde de extracţie cu balonaş;
- Sonde de extracţie cu coşuleţ;
- Litotritor (mecanic, electrohidraulic sau laser) pentru spargerea calculilor mari (peste 15 mm) în interiorul căii biliare.

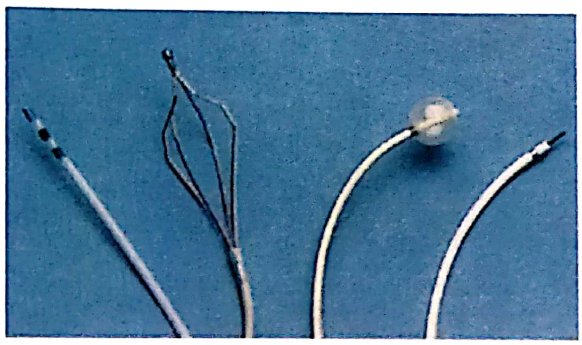

Fig. 58 – Instrumente folosite pentru extragerea calculilor din calea biliară.

Tehnică

După canularea căii biliare se injectează în acestea substanţă de contrast în vederea obţinerii colangiografiei (vezi capitolul TEHNICA COLANGIOPANCREATOGRAFIEI RETROGRADE ENDOSCOPICE) care indică numărul, forma, dimensiunile şi poziţia calculilor. Se practică apoi papilosfincterotomia (vezi capitolul PAPILOSFINCTEROTOMIA ENDOSCOPICĂ) cu o lungime suficientă să permită trecerea calculului cu diametrul cel mai mare. În funcţie de numărul, forma şi dimensiunile calculilor se alege modalitatea de extragere.

- Extragerea calculilor cu sonda cu balonaş (Fogarty) (fig. 59):
  - Indicată în condiţiile prezenţei calculilor multipli de mici dimensiuni;
  - Mai facilă şi mai puţin traumatică comparativ cu folosirea sondei cu coşuleţ;
  - Se introduce sonda cu balonaşul dezumflat proximal de calculi după care se introduce aer sau ser fiziologic în balonaş până când acesta ocupă în totalitate lumenul biliar;
  - Se retrage instrumentul cu scopul de a angaja către duoden, prin plaga de papilotomie, calculii aflaţi distal de balonaş;
  - Este indicat ca forţa aplicată asupra sondei cu balonaş, necesară angajării calculilor în duoden, să fie generată prin deflexia vârfului endoscopului în condiţiile menţinerii fixe a sondei în raport cu vârful endoscopului;
  - Exercitarea tracţiunii directe pe sonda cu balonaş poate duce la spargerea balonaşului în momentul ieşirii din calea biliară, la contactul cu vârful endoscopului;
  - În condiţiile existenţei mai multor calculi extragerea se face pe rând, câte un calcul o dată, începând cu cel distal, pentru a evita aglomerarea şi impactarea calculilor în coledocul distal;

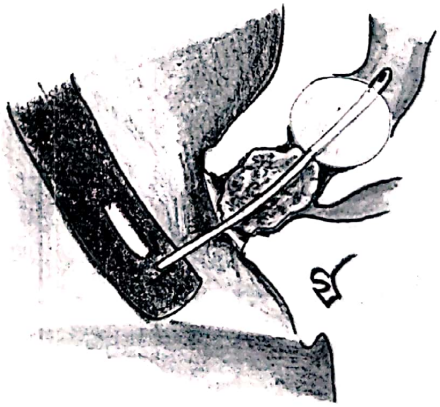

Fig. 59 – Extragerea calculilor cu sonda cu balonaş.

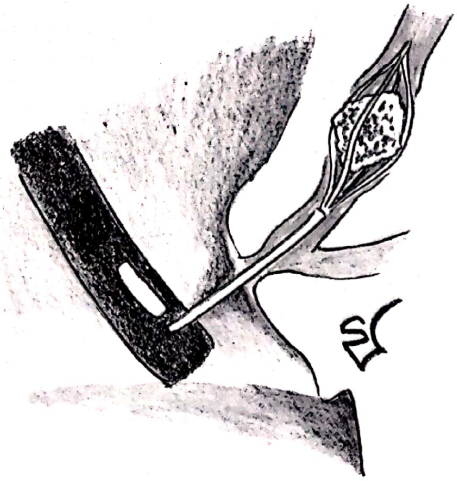

Fig. 60 – Extragere calcul cu sonda baschet.



Fig. 61 – Litotritor Soehendra.

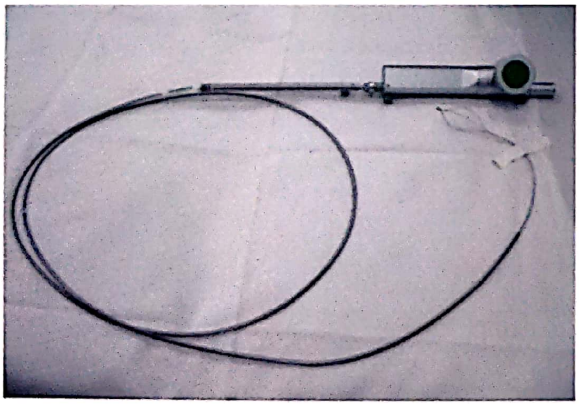

Fig. 62 – Litotritor Olympus.

- Extragerea calculilor cu sonda cu coşuleţ (baschet, Dormia)(fig. 60):
  - Este indicată pentru extragerea calculilor cu dimensiuni mai mari de 8-10 mm precum şi la pacienţi care, indiferent de mărimea calculilor, au calea biliară dilatată peste diametrul maxim al sondei cu balonaş disponibilă;
  - Oferă posibilitatea exercitării unei forţe de tracţiune superioară celei ce poate fi aplicată sondei cu balonaş, fapt ce permite angajarea calculilor prin zonele îngustate ale C.B.P.;
  - Dificultatea folosirii acestei metode este dată pe de o parte de rigiditatea relativă a instrumentului, fapt ce impune precauţie la introducerea şi manipularea în calea biliară pentru a nu produce plăgi biliare sau ale joncţiunii duodeno-biliare, iar pe de altă parte de abilitatea prinderii calculilor între spirele coşuleţului;
  - Se introduce sonda baschet proximal de calcul după care se deschide coşuleţul şi, prin manevre alternative de retragere-înaintare şi rotaţie aplicate sondei, se capturează calculul între spirele coşuleţului;
  - Manevrele se execută sub control fluoroscopic, după prealabila injectare a substanţei de contrast, prinderea calculului în coşuleţul sondei fiind evidenţiată de mişcarea comună, în bloc, a acestuia odată cu sonda;
  - Se strânge coşuleţul pe calcul şi se retrage sonda către duoden; în cazul calculilor mari pasajul prin porţiunea pancreatică a coledocului sau prin tranşa de papilotomie poate fi dificil necesitând forţă suplimentară – se obţine prin manevre de rotaţie şi de deflexie a vârfului endoscopului.
- Litotriţia mecanică
  - Este indicată pentru fragmentarea intracoledociană a calculilor mai mari de 15 mm, mai ales când se apreciază colangiografic îngustarea distală a coledocului;
  - Se recomandă de asemenea utilizarea litotriţiei atunci când extragerea calculilor cu sonda baschet nu se poate face fără exercitare de forţă, fapt ce poate duce la perforarea căilor biliare sau a duodenului;
  - Litotritorul mecanic este format dintr-o sondă cu coşuleţ cu diametrul peste 20 mm, cu spire groase, rezistente la tracţiune, o teacă metalică şi un sistem distal de producere a forţei de strângere (roată dinţată cu cremalieră) (fig. 61, 62);
  - După capturarea calculului în coşuleţ acesta se strânge până la mularea pe calcul;

Scanned with OKEN Scanner

– Se introduce apoi teaca metalică în aşa fel încât capătul distal al acesteia să vină în contact cu calculul prins în coşuleţ;
– Se începe strângerea coşuleţului cu ajutorul cremalierei distale astfel încât calculul este zdrobit între spirele coşuleţului şi teaca metalică (fig. 63);
– Fragmentele rezultate se extrag cu sonda cu balonaş sau cea baschet.

Succesul manevrelor de extragere a calculilor depinde de:

- Forma şi mărimea calculilor;
- Diametrul căii biliare;
- Poziţia calculilor în arborele biliar (intrahepatic înalt, juxtapapilar);
- Geometria căilor biliare;
- Compoziţia calculilor;
- Stenozele biliare de sub calculi.

Complicaţii

- Sângerare din căile biliare sau din tranşa de papilotomie
  – Apare consecutiv introducerii şi deschiderii repetate a sondei cu coşuleţ în calea biliară;
  – Se renunţă temporar la manevră şi se spală căile biliare cu soluţii hemostatice.
- Perforarea căii biliare sau a duodenului la nivelul tranşei de papilotomie
  – Consecinţa introducerii intempestive a instrumentelor sau a tracţiunii craniale forţate a instrumentelor ce extrag calculi (se deşiră polul superior al tranşei de papilotomie);
  – Se renunţă la manevră
  – Se începe tratament conservator specific perforaţiei digestive sau, dacă se impune, se intervine chirurgical.
- Imposibilitatea extragerii tuturor calculilor
  – Risc de impactare a calculilor rămaşi în tranşa de papilotomie
  – În condiţiile defuncţionalizării sfincterului Oddi refluxul duodeno-biliar induce contaminarea microbiană a căilor biliare fapt care, în prezenţa stazei biliare determinate de impactarea calculilor, duce la apariţia colangitei supurate.
- Blocarea sondei baschet, cu calculul capturat, în căile biliare
  – Se încearcă împingerea sondei cu calculul în porţiunea cea mai dilatată a C.B.P., deschiderea coşuleţului şi eliberarea calculului urmând ca acesta să fie extras prin litotriţie;
  – În situaţia în care calculul nu poate fi scos din coşuleţ se abandonează sonda baschet în calea biliară urmând să fie scoasă prin chirurgie clasică.

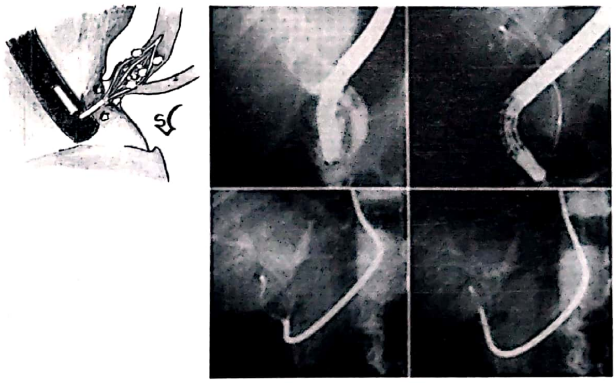

Fig. 63 – Litotriţie mecanică.

Scanned with OKEN Scanner

Scanned with OKEN Scanner

Tehnici de endoscopie digestivă inferioară

CONSTANTIN VLADIMIR DIMITRIU



Fig. 1 – Colonoscop.



Fig. 2 – Bloc endoscopie.

Definiţie:

Prin colonoscopie se înţelege examinarea întregului colon şi eventual a ileonului terminal cu ajutorul unui colonoscop (fig. 1) în vederea depistării şi stabilirii naturii unor leziuni şi uneori tratării acestora.

Instrumente

În prezent se află în uz fibrocolonoscoape la care lumina şi imaginea sunt transmise prin intermediul unor fascicule de fibre optice şi videocolonoscoape la care transmisia imaginii este realizată prin intermediul unor microcamere permiţând astfel o mult mai mare flexibilitate a aparatelor. Videocolonoscopul tinde să înlocuiască complet fibrocolonoscopul (fig. 2).

Toate colonoscoapele au o porţiune activă, de inserţie, care la extremitatea distală se termină cu o porţiune flexibilă a cărei poziţie poate fi modificată pe 2 direcţii prin intermediul unui sistem de ghidaj. La capătul porţiunii flexibile se găsesc lentila care preia imaginile, ghidurile de lumina care direcţionează razele luminoase, duza de aer – apă şi orificiul canalului de lucru. Endoscoapele operatorii sunt prevăzute cu două canale de lucru. (fig. 3)

Din punct de vedere al lungimii porţiunii de inserţie există aparate scurte (sigmoidoscoape), medii (130 cm) şi lungi (160 cm). La extremitatea proximală a porţiunii flexibile se află porţiunea de control a colonoscopului.

Pe partea laterală a porţiuni de control se află, suprapuse, rotiţele deflectoare stânga – dreapta, sus – jos prevăzute cu sisteme de blocare. Tot aici se găsesc butoanele – valvă pentru insuflare – spălare şi aspiraţie. (fig. 4)

Inferior de valve se află orificiul (orificiile) acoperit cu un capac de cauciuc al canalului de lucru. Deasupra butoanelor valve la colonoscoapele optice se află ocularul iar la videocolonoscoape găsim 3 butoane programabile utilizate de obicei pentru captura de imagine.

Porţiunea de comandă este conectată cu sursa de lumină şi procesorul de imagine prin intermediul unui segment flexibil prevăzut la capul distal cu conectoare.

Ecoendoscopia este rezultatul combinării a două metode diagnostice fundamentale: endoscopia şi ecografia. Principiul metodei rezidă în aducerea transductorului ecografic cât mai aproape de leziune, prin intermediul unui endoscop. Utilizarea ecocolonoscoapiei la nivelul rectului şi colonului permite obţinerea de informaţii privitor la invazia în profunzimea peretelui colorectal a proceselor neoplazice, precum şi date despre invazia ţesuturilor vecine şi a ganglionilor limfatici locoregionali. Prelevarea de biopsii poate fi realizată cu precizie prin ghidajul asigurat de transductorul echografic.

Sunt utilizate transductoare: radiale, liniare (pentru biopsii) şi Doppler.

Metode de endoscopie cu magnificaţie in vivo care pot fi utilizate în asociere cu colonoscopia sau cu alte tehnici endoscopice. Metodele de histologie in vivo cel mai frecvent utilizate sunt:, endocitoscopia, tomografia de coerenţă optică, endoscopia laser confocală.

Colonoscopia laser confocală este utilizată pentru:

– orientarea biopsiilor;

Fig. 3 – Extremitate distală colonoscop.

Fig. 4 – Porţiunea de control.

Scanned with OKEN Scanner

– screening pentru depistarea cancerului colorectal incipient;

– diagnosticarea leziunilor polipoide colorectale (adenocarcinoame in site, adenoame, etc);

– diagnosticul histologic in timp real al diferitelor tipuri de colite;

– rezecţia endoscopică foarte precisă a adenocarcinoamelor in situ.

Cromoendoscopia: asociază investigarea endoscopică (eventual cu magnificaţie) cu sublinierea detaliilor mucoasei prin intermediul unor subdtanţe specifice. Aceste substanţe pot fi: absorbtive, de contrast, reactive.

Substanţele absorbtive: sunt absorbite specific de anumite celule pe care astfel le scot în evidenţă. Aici se încadrează: albastrul de metilen (mucoasă enterocolică), lugol (esofag), albastru de toluidină (ARN nuclear – celule în mitoză)

Substanţe de contrast: scot în evidenţă detaliile mucoasei fără să fie însă absorbite în celule (indigo carmin-colonoscopie cu magnificaţie).

Substanţe reactive: intră în recţie cu anumite tipuri de celule (roşu de Congo – mediu acid, roşu fenol – mediul bazic)

Indicaţii:

- în scop diagnostic: pentru stabilirea diagnosticului unor leziuni colorectale, precizarea sursei unei hemoragii, complectarea datelor radiologice, prelevarea de biopsii;
- Screening populaţional: la grupuri de persoane cu risc creascut de apariţie a cancerului colorectal.
- urmărirea pacienţilor operaţi.
- în scop terapeutic:
  - electrorezecţia polipilor sau a unor tumori maligne (carcinoame in situ):
    - paleativ la tumori rectale sângerânde
  - realizarea hemostazei;
  - instalarea unor proteze (stent) în vederea permeabilizării a unei zone stenotice;
  - intraoperator în special în operaţii laparoscopice, pentru identificarea intraluminală a unor leziuni, în vederea stabilirii extensiei unei colectomii.

Contraindicaţii:

A. *Stricte:*

- Diverticulita sau maladii inflamatorii intestinale în perioada acută;
- Colon insuficient pregătit;
- Perforaţii colointestinale preexistente, pentru a nu precipita iesirea conţinutului colonic în peritoneu.

B. *Relative:*

- Anevrisme de aortă;
- Insuficienţa respiratorie gravă poate fi accentuată de ascensionarea diafragmului datorată distensiei transversului;
- Ocluzii sau sindrom subocluzive: colonoscopia poate creşte presiunea intraluminală suprastenotică;
- Peritonite cu ileus paralitic;
- Anita acută.

Pregătirea pacientului şi medicaţia utilizată în colonoscopie:

- Pentru majoritatea pacienţilor colonoscopia poate fi efectuată în ambulator. Doar pacienţii cu un status biologic precar, şi cei care urmează să suporte intervenţii laborioase (polipi voluminoşi, sesili etc.) necesită spitalizare.
- Este indicat ca medicul să explice pacientului procedura încercând să înlăture anxietatea de care suferă acesta.
- Dacă urmează să efectuăm o sigmoidoscopie sau o colonoscopie până la unghiul splenic, pacientul poate fi pregătit doar cu **clisme** (2-3) fără a fi necesară respectarea unei diete.
- Pregătirea standard: implică o dietă hidrică menţinută cu 24-48 de ore înaintea investigaţiei asociată cu cel puţin 2 clisme şi/sau administrarea unor substanţe cu rol în curăţirea mecanică a colonului. Eventualul tratament marţial trebuie întrerupt cu câteva zile înainte de investigaţie întrucât materiile fecale de culoare neagră îngreunează mult vizualizarea.
- Dacă se au în vedere manevre terapeutice sângerânde, medicaţia anticoagulantă pe bază de heparină sau acenocumarol trebuie întreruptă aşteptându-se normalizarea probelor de coagulare. Se întrerup de asemenea tratamentele cu antiagregante plachetare (acid acetilsalicilic, clopidogrel).
- Golirea mecanică a colonului impune ingestia a 4 litrii de substanţă. Cele mai utilizate substanţe pentru pregătirea mecanică a colonului sunt:
  - **manitolul** diluat 50% – 800-1000 ml pe zi timp de 2 zile înaintea colonoscopiei. Manitolul fiind un dizaharid neabsorbabil osmotic activ prezintă dezavantajul des-

Scanned with OKEN Scanner

hidratarii pacientului. Au fost citate cazuri de explozie a colonului în timpul unor electrorezecţii la pacienţi pregătiţi cu manitol. Această situaţie apare datorită florei colonice care poate metaboliza manitolul producând hidrogen sulfurat;

- **lactuloza:** similar cu manitolul;
- **X-Prep sau Fortrans** administrate cu 24 de ore înaintea investigaţiei. Fortrans nu este o substanţă osmotic activă neducând la dezechilibre hidroelectrolitice;
- **soluţie de Polietilenglicol (PEG):** este o soluţie osmotică de electroliţi (sulfat de Na, bicarbonat de Na clorură de potasiu) şi polietilenglicol frecvent utilizată pentru pregătire în Statele Unite se administrează 4 litri cu 24 de ore înaintea colonoscopiei;
- **purgativele** pot fi utilizate la cei ce nu tolerează o ingestie masivă de lichide. Dulcolax-ul se administrează 12 comprimate/zi în trei prize de 4 comprimate. La aceşti pacienţi pregătirea cu purgative poate fi asociată cu cea cu citrat de magneziu.

– Pregătirea pacienţilor cu **maladii inflamatorii intestinale** se face recurgând doar la clisme şi la dietă hidrică fără a utiliza substanţe pentru pregătirea mecanică a colonului acestea putând agrava boala.

– La pacienţii cu **constipatia cronică** se impune o dietă hidrică menţinută cel puţin 4 zile înainte de colonoscopie şi un numar mai mare de clisme asociat cu administrarea de sulfat de magneziu sau soluţii pentru pregătire mecanică.

– În cazul **sindroamelor subocluzive** datorate unor stenoze incomplte, pregătirea cu manitol poate precipita ocluzia completă şi de aceea trebuie evitat. La pacienţii aflaţi în ocluzie pregătirea mecanică se face doar cu ajutorul clismelor, evitând orice substanţă administrată per os. Nerespectarea acestei reguli poate duce la agravarea condiţiei pacientului cu ocluzie.

– În **hemoragiile digestive** trebuie avut în vedere că sângele accelerează tranzitul intestinal. În hemoragiile digestive inferioare masive colonoscopia se face în urgenţă, fără pregătire prealabilă, cu toate că vizualizarea sursei de sângerare în atare condiţii este deseori imposibilă. În cazul în care situaţia permite o pregătire prealabilă a colonului, aceasta trebuie să fie scurtă (ore) având în vedere potenţialele dezechilibre volemice sumate datorate hemoragiei şi manitolului.

– Înaintea colonoscopiei este indicată administrare unui **antialgic** de preferat pe cale intravenoasă (Fortral) precum şi a unui hipnotic (diazepam, midazolam, dormicum). În cazul unor pacienti foarte agitaţi sau cu o sensibilitate dureroasă foarte mare investigaţia trebuie efectuată sub anestezie generală intravenoasă utilizând de obicei Propofol (Diprivan). Efectuarea colonoscopiei sub anestezie generală este însă dificilă impunând o acurateţe tehnică deosebită. Absenţa durerii şi a comunicării cu pacientul lipseşte endoscopistul de informaţii preţioase care pot semnala formarea unei bucle colice, tensionarea unui mezou sau iminenţa unei perforaţii.
Toţi pacienţii trebuie **monitorizaţi prin pulsoximetrie** iar la vârstnici dozele trebuie reduse la jumătate.

– **Antispasticele** sunt administrate pentru a combate spasmele colonice etajate care îngreunează efectuarea colonoscopiei. Cele mai utilizate sunt anticolinergicele (scobutil, NoSpa, Buscopan). Acestea pot agrava condiţia pacienţilor cu glaucom. Foarte eficient este glucagonul administrat în doză de 1 mg i.v. Contraindicate la cei cu glaucom.

– **Antibioticele** se administrează atunci când se întrevede posibilitatea efectuării unei intervenţii chirurgicale pe cale colonoscopică în vederea prevenirii bacteriemiei. Se administrează ampicilină asociată cu gentamicină sau cefalosporine cu o ora înainte de colonoscopie. Pentru sterilizarea florei colonice se administrează oral antibiotice cu moleculă polară, care nu se absorb prin peretele colonic: neomicină (normix) – 3 g cu 24 de ore înainte de procedură.

Scanned with OKEN Scanner

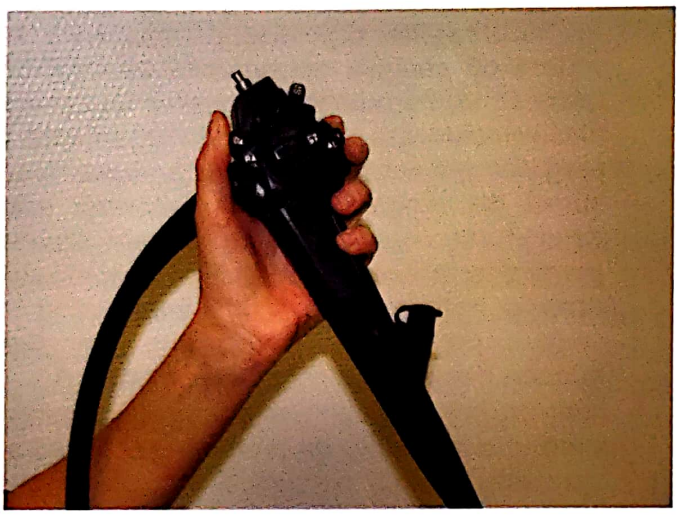

Fig. 5 – Poziţia mâini stângi pe ghidaje.

TEHNICA COLONOSCOPIEI

Condiţii generale:

- Colonoscopul poate fi manevrat fie de endoscopist singur sau de acesta în cooperare cu o asistentă.
- O tehnică comodă pentru endoscopist este cea în care acestă manevrează cu ambele mâini rotiţele de ghidaj în timp ce asistenta se ocupă de avansarea colonoscopului. Dezavantajul acestei metode constă în absenţa oricărui feed-beck pentru endoscopist în ceea ce priveşte rezistenţa la înainatare a aparatului. Aceasta predispune la complicaţii grave (perforaţii, dezinserţii de mezouri, leziuni de viscere parenchimatoase etc). Metoda poate fi utilizată în situaţii excepţionale dar nu ca o regulă.
- Avansarea colonoscopului se face doar atunci când se vizulalizează lumenul. Atunci când imaginea este complet roşie colonoscopul trebuie retras, altfel existând riscul de perforaţie. Dacă vârful colonoscopului este impactat în mucoasă el nu poate fi mişcat prin comenzile de ghidaj. Singura posibilitate ca vârful să fie ghidat este ca el să fie retras în prealabil.
- Mişcăile de torsiune aplicate porţiunii flexibile sunt mai eficiente pentru direcţionarea aparatului decât utilizarea rotiţei stânga-dreapta şi trebuie utilizate preferenţial.
- Atunci când vârful activ este în „U-turn" complet colonoscopul nu poate avansa. Împingerea forţată a aparatului cu vârful în această poziţie produce tensionarea mezourilor, dureri violente şi posibile dezinserţii.
- Caracteristice pentru colonoscopie sunt aşa zisele **mişcări paradoxale** în care vârful se retrage când aparatul este împins şi avansează când este retras. Aceste mişcări apar în special în jumătatea dreaptă a transversului şi în ascendent datorită efectului de pârghie pe care îl crează unghiurile şi angulările asupra părţii flexibile a aparatului. Cunoaşterea acestei mecanici particulare a colonoscopului la nivelul colonului drept permite utilizarea mişcărilor paradoxale pentru explorarea completă a colonului.

Una din principalele dificultăţi în efectuarea unei colonoscopii complete o reprezintă formarea de bucle ale colonoscopului împreună cu porţiunile mobile ale colonului.

La nivelul colonului buclele duc la apariţia de tensiuni la nivelul peretelui şi a mezourilor. Apariţia eventualelor bucle trebuie să fie urmată de reducerea şi „îndreptarea" acestora.

Insuflaţia excesivă alungeşte colonul şi produce o senzaţie de discomfort marcat pacientului, îngreunând colonoscopia. Insuflaţia trebuie să fie suficientă pentru a asigura camera de vizualizare şi de lucru, dar nu excesivă. Este preferabil ca insuflarea şi aspiraţia să se facă în cicluri alternative.

Scanned with OKEN Scanner

Vizualizarea detaliilor mucoasei colonice se face în două etape: la inserţia aparatului şi la retragere. În etapa de inserţie faţa posterioară a haustraţiilor este deseori greu vizibilă iar efortul colonoscopistului este direcţionat spre depăşirea obstacolelor. Retragerea aparatului se face lent examinând atent zonele mai greu de inspectat.

Poziţia bolnavului:

Pacientul este aşezat în poziţie de decubit lateral stâng. În situaţii particulare (ex: pacienţi cu colostome) colonoscopia poate începe în decubit dorsal.

Rectul

- Obligatoriu, înaintea introducerii colonoscopului trebuie efectuată inspecţia regiunii anale precum şi un tuşeu rectal pentru a depista eventualele leziuni ce contraindică sau îngreunează colonoscopia: anită, abcese anorectale, tumori anorectale, fistule etc.
- Colonoscopul nu vizualizează canalul anal ceea ce face foarte importantă examinarea acestuia prealabilă prin tuşeu rectal şi/sau cu ajutorul unui anuscop. Colonoscopul este introdus dupa ce capul distal este lubrificat de preferinţă cu ulei siliconic.Inserţia se face cu blândeţe ţinind vârful endoscopului pe index.
- Pe măsură ce introducem endoscopul insuflăm aer pentru a crea camera de lucru. Se inspectează lumenul ampulei rectale după retragere uşuară si insuflare.
- La acest nivel obstacolele pot fi depăşite prin angularea sus-jos şi torsionarea stânga-dreapta a colonoscopului folosind mâna dreaptă. O atenţie deosebită trebuie acordată inspectării ambelor feţe a fiecareia dintre cele trei valve Houston. Zona cea mai greu vizualizabilă este cea posterioară, imediat la ieşirea din canalul anal. Pentru a inspecta această regiune trebuie executată o manevră de retroflexie completă. Odată vârful endoscopului ajuns sub prima valvă, după insuflarea completă a lumenului, ambele rotiţe de ghidare sunt intoarse spre posterior, retroversând complet vârful aparatului. Prin retragere uşoară, în această poziţie, se vizualizează regiunea hemoroidală internă.

Sigmoidul

Trecerea endoscopului prin sigmoid produce, de obicei, durere care trebuie însă să fie suportabilă şi pe perioade scurte.

- Se poate face excepţie de la regula avansării cu vizualizarea lumenului doar atunci când împingând uşor colonoscopul, mucoasa aluneca usor de-a lungul lentilei fără a apare paloare locală sau modificarea pattern-ului vascular (semn că aparatul ar exercită o presiune excesivă pe peretele colonic);
- Specifice pentru sigmoid sunt angulările bruşte. După ce angularea este depăşită, endoscopul trebuie retras pentru ca vârful aparatului să aplatiseze unghiul sigmoidian respectiv;
- Odată încărcat sigmoidul, foarte importantă este „scurtarea" şi îndreptarea acestuia. Datorită mobilităţii sigmoidului, acesta este antrenat cu avansarea colonoscopului rezultând bucle care din punct de vedere al aspectului pot fi sistematizate în mai multe categorii alfa(α), α inversat, N.
- Pentru a încărca joncţiunea rectosigmoidiană vârful aparatului este împins până când depăşeşte valva rectosigmoidiană, flectat, rotat uşor şi retras pentru a agăţa valva. Valava este comprimată până când apare lumenul sigmoidian. În acest moment colonoscopul este îndreptat şi împins înainte.
- În situaţia formării unor bucle endoscopistul constată că mişcarea imprimată aparatului nu se transmite la vârful aparatului. Uneori apăsarea profundă cu mâna (ajutorului) în fosa iliacă stângă combinată cu manevrarea înainte-înapoi a colonoscopului sunt suficiente pentru reduderea buclei.
- Buclele sigmoidiene se reduc prin retragerea şi rotatia în ax a colonoscopului. Manevra trebuie să fie repetitivă, de du-te-vino, imprimând buclei sigmoidiene o mişcare spre caudal. Avansarea aparatului trebuie să fie lentă-prudentă, iar retragerea se face energic astfel încât aparatul să antreneze şi sigmoidul în cursul retragerii. Rezultatul este o manşonare a sigmoidului care este plisat – în armonică – pe colonoscop, scurtându-se astfel de la 60 cm cât are în mod normal până la 25-35 de cm.

Scanned with OKEN Scanner



Fig. 6 – Buclă alfa.

– Practic este imposibilă evitarea completă a formării de bucle sigmoidiene. Datorită formei concave a sacrului colonoscopul are tendinţa de a urma curbura acestuia iar apoi la nivelul promontoriului aparatul este proiectat spre anterior, pentru ca ulterior endoscopul să revină spre posterior la nivelul colonului descendent. Rezultatul spaţial al acestui traseu este o buclă alfa (fig. 6), cel mai frecvent tip de buclă. Formarea unei astfel de bucle este uneori benefică deoarece împiedică angularea bruscă de la joncţiunea sigmoido-descendentă, angulare foarte greu de depăşit care apare în cazul unei bucle de tip N.

Fig. 7 – Buclă alfa inversat.

– În situaţia unui colon descendent, mobil, pot apărea bucle α inversat (fig. 7, 8) a căror reducere se face prin mişcări în oglindă faţă de bucla α. Recunoaşterea buclelor atipice se face cel mai uşor prin efectuarea colonoscopiei sub ecran radiologic.

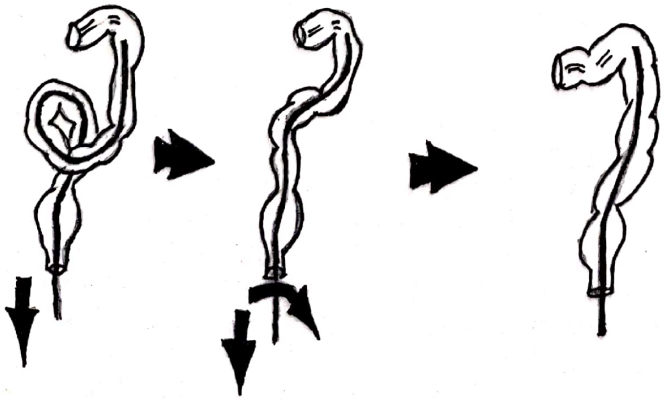

Fig. 8 – Reducere buclă α.

Scanned with OKEN Scanner

– Bucla N se reduce prin retragerea şi torsionarea endoscopului, combinată cu aplicarea de către ajutor a unei presiuni în fosa iliacă stângă (fig. 9, 10).
– Uneori bucla alfa este creată artificial de către endoscopistul pus în situaţia de a depăşi o buclă de tip N. Pentru a realiza această aşa zisă „manevră α", endoscopul trebuie rotat antiorar, cu vârful spre cec imediat ce se depăşeşte joncţiunea rectosigmoidiană şi pe tot parcursul împingerii colonoscopului transsigmoidian.
– În bucla de **tip** α, reducerea se face prin rotirea la dreapta (orar) combinată cu retragerea energică a endoscopului. Reducerea buclei α nu trebuie tentată precoce, înainte de unghiul splenic, pentru a nu risca transformarea ei în buclă N.

Joncţiunea colosigmoidiană

– Joncţiunea apare ca o angulare bruscă, foarte ascuţită, greu de depăşit, localizată la aproximativ 50 cm de anus (fig. 11). Depăşirea zonei este dificilă atunci când în prealabil colonoscopul a trecut printr-o buclă N care nu a fost redusă sau transformată în buclă α. Realizarea unei hiperinflaţii aerice accentuează unghiul descendentosigmoidian făcându-l să apară uneori ca un fund de sac.
– Pentru depăşirea obstacolului este necesar să desuflăm parţial lumenul sigmoidian şi să executăm mişcări de dute-vino menite să aplatizeze angulaţia, încercând să imprimăm endoscopului o traiectorie longitudinală lină care să ocolească obstacolul. Deseori traiectoria lumenului trebuie ghicită, ea neputând fi vizualizată. Când se întâmpină rezistenţă, endoscopul trebuie retras şi trebuie căutată altă traiectorie utilizând torsionarea în sens orar şi angularea capătului activ al colonoscolului.

  Vârful angulat al colonoscopului agaţă mucoasa iar retragerea şi torsiunea orară a endoscopului reduce unghiul. Pentru a menţine colonul devolvulat poate fi utilizat un colonoscop cu rigiditate progresivă sau un manşoan exterior de rigidizare.
– În situaţia unor angulaţii foarte ascuţite, depăşirea obstacolului nu poate fi realizate decât cu ajutorul asistentului care exercită o compresie profundă prin care direcţionează vârful endoscopului. Trecerea pacientului din

Fig. 9 – Buclă N.

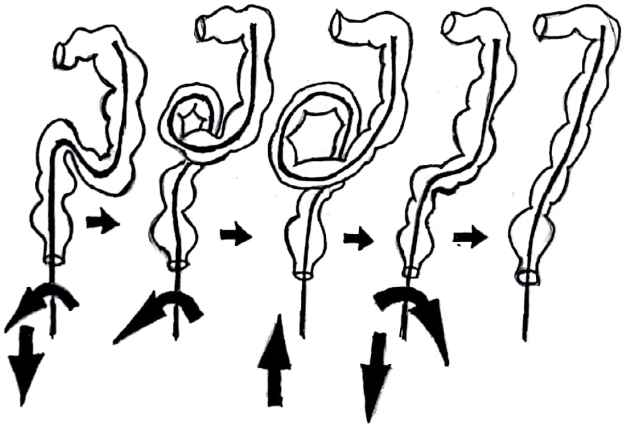

Fig. 10 – Reducere buclă N (manevră α).

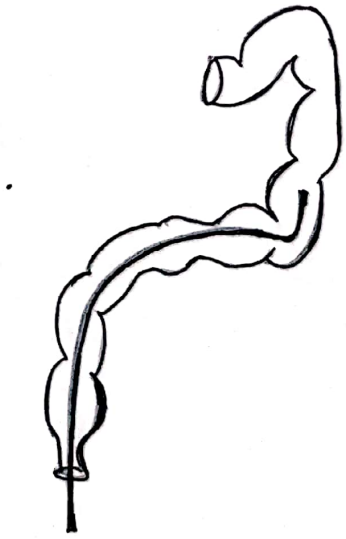

Fig. 11 – Joncţiunea colosigmoidiană.

Scanned with OKEN Scanner

decubit lateral stâng în decubit lateral drept face ca uneori ungiul să se reaşeze într-o poziţie mai favorabilă pentru colonoscopie.

Colonul Descendent

Acest segement rectiliniu, situat între sigmoid şi unghiul splenic este traversat relativ uşor în cursul colonoscopiei, cu condiţia ca etapele precedente să fi fost tratate corect. De obicei simpla împingere a endoscopului este sufucientă pentru atingerea unghiului splenic.

Unghiul Splenic

– Situat profund şi relativ fix, unghiul splenic presupune schimbarea traiectului colonoscopului spre medial (stânga pe ecranul monitorului) şi anterior. Aspectul endoscopic este de fund de sac cu conţinut lichidian. Lumenul se află spre stânga imaginii iar depăşirea zonei este evidentă atunci când apare profilul de secţiune triunghiulară al transversului. Pentru o abordare simplă a colonului transvers şi ascendent este necesar ca la unghiul splenic să se ajungă utilizând aproximativ 50-60 cm de colonoscop. Dacă lungimea inserţiei colonoscopului este mult mai mare sunt necesare manevre de scurtare (du-te-vino). Trecerea pacientului din decubit lateral stâng în decubit lateral drept ajută în depăşirea angulaţiilor splenice dificile. Volvularea sigmoidiană poate fi limitată de presiunea exercitată de asistent în fosa iliacă stângă.

Colonul Transvers

– Probleme deosebite ridică situaţiile în care transversul este lung, ptozat sau chiar volvulat. În punctul cel mai decliv al ansei transversului colonoscopul întâlneşte o angulare destul de bruscă şi greu de depăşit (fig. 12 a, b). Pentru a trece de acest obstacol este necesar ca transversul să fie scurtat şi îndreptat.
– Principala metodă pentru a satisface acest deziderat sunt mişcările de du-te-vino ale colonoscopului efectuate după ce vârful aparatului a fost agăţat într-o haustraţie din jumătatea dreaptă a transversului. Odată depăşită zona declivă, unghiul hepatic poate fi apropiat prin desuflarea jumătăţii drepte a transversului.
– Avansarea colonoscopului trebuie combinată cu mişcări de torsiune antiorară şi de com-

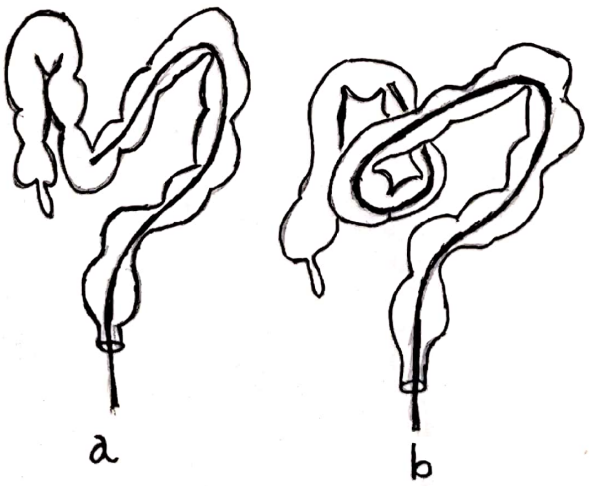

Fig. 12 – Transvers dificil: a. angulat, b. buclă γ.

Scanned with OKEN Scanner

presia exercitată de asistent în mezogastru, menită să aplatizeze şi mai mult curba convexă a transversului.
- La acest nivel apar aşa-numitele mişcări paradoxale în care vârful endoscopului avansează deşi aparatul este retras. Şi acest tip de mişcare trebuie utilizat pentru ajungerea la unghiul hepatic.

Unghiul Hepatic
- Deşi mai superficial situat decât unghiul splenic, flexura hepatică poate să o depăşească pe precedenta în angulaţie. Avansarea se face de obicei orb. Inspirul prelugit al pacientului şi presiunea manuală coboară ficatul aplatizând unghiul (fig. 13).
- Pentru a apropia unghiul hepatic este utilă aspirarea aerului din transvers până când amprenta violacee a ficatului apare şi vârful preangulat al colonoscopului agaţă prima haustraţie de pe ascendent. Folosind acest punct fix colonoscopul este retras, aplatizând unghiul hepatic şi plonjând vârful endoscopului în ascendent.

Colon ascendent-Cec
- Lungimea mică a segmentului permite vizualizarea, în perspectivă a cecului. Datorită multiplelor pârghii formate la diferite nivele împingerea colonoscopului duce la retragerea vârfului acestuia.
- Pentru a apropia cecul este indicat să aspirăm efectuând mişcări scurte de dute-vino. Prin aceste manevre cecul se apropie de lentilă. Anatomia cecală pretează la confuzii aşa că este indicată verificarea poziţiei prin observarea transiluminării cecoparietale şi transmiterea palpării din fosa iliacă dreaptă la peretele cecului.

Valva ileocecală şi Ileonul terminal
- Valva ileocecală apare ca o protuberanţă accentuată localizată în partea medială (stângă) a imaginii. Acest aspect tipic apare când valva este privită de sus în jos. Pentru abordarea ei colonoscopul retroflctat în cec trebuie retras, simultan cu aspirarea conţinutului aeric cecal (fig. 14).
- Atunci când vârful endoscopului agaţă buza superioară a valvulei, acesta este îndreptat simultan cu o insuflare uşoară menită să deschidă orificiul ileocecal.

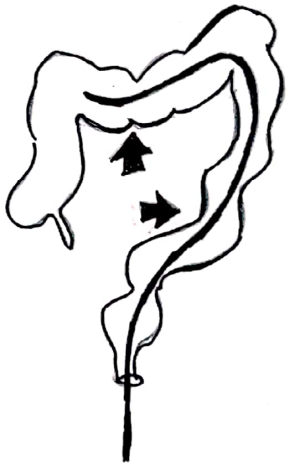

Fig. 13 – Zonele unde se aplică presiunea manuală pentru depăşirea unghiului hepatic.

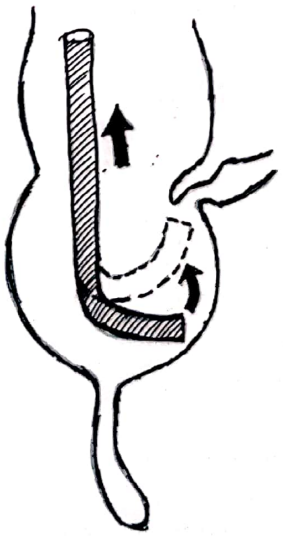

Fig. 14 – Abordarea valvulei ileocecale.

Scanned with OKEN Scanner

– Lumenul ileonului terminal este circular, lipsit de haustraţii, cu suprafaţă granulară. Calibrul este net inferior celui cecal.
– Avansarea se face prin desuflare şi deflectare blândă stânga-dreapta Manevra poate fi dureroasă fapt ce o limitează de obicei.

TEHNICI DE TERAPIE ENDOSCOPICĂ A COLONULUI

Polipectomia colonoscopică

Instrumente

– **Colonoscoapele** utilizate pentru polipectomiile obişnuite sunt aparate standard cu un singur canal de lucru.
În situaţia unor polipectomii devine utilă folosirea unor colonoscoape operatorii cu câte 2 canale de lucru.

– **Ansele de polipectomie** (fig. 15).
- Extremitatea activă este formată dintr-un lasou de sârmă având forme şi dimensiuni variabile (eliptice, hexagonale, mari, medii, mici). Alegerea formei şi dimensiunilor ansei trebuie să ţină cont de forma şi dimensiunile polipului de rezecat.
- Poligonul de sârmă culisează într-un manşon de plastic fiind acţionată de sistemul de manevrare de la capătul proximal – de comandă – al ansei.



Fig. 15 – Ansă polipectomie.

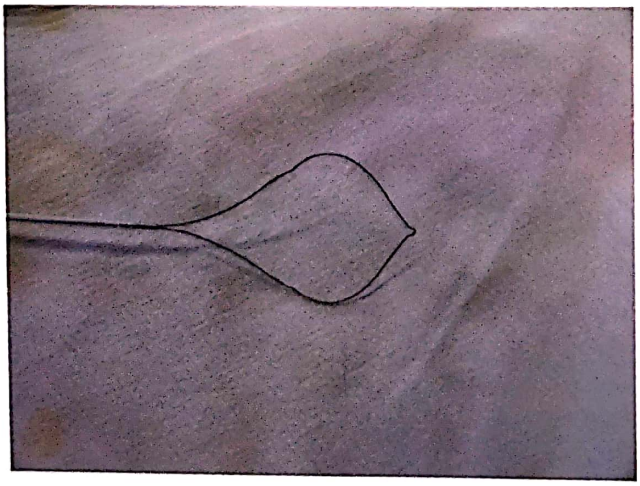

Fig. 16 – Ansă polipectomie - porţiunea activă

- Prin sistemul de comandă ansa de sârma, trecută prin canalul de lucru, poate fi scoasă din manşon pentru a încercui polipul şi apoi reintrodusă treptat în teacă pentru a strânge polipul în vederea electrorezecţiei (fig. 16).

Scanned with OKEN Scanner

– **Unitatea de electrochirurgie**
  - furnizează la nivelul instrumentelor tăietoare (pense, anse de polipectomie) cantităţi de căldură care în funcţie de configuraţia curenţilor ce o generează (intensitate, tensiune, frecvenţă, impedanţă etc) realizează coagularea sau tăierea diferitelor structuri (fig. 17);
  - la tensiuni ridicate contacul electrodului cu ţesutul produce o coagulare forţată prin carbonizare în profunzime iar în absenţa contactului (electrod menţinut în apropierea ţesutului) apare o carbonizare în suprafaţă (coagulare spray);
  - de obicei unităţile moderne produc şi curenţi micşti care alternează caracterele de tăiere cu cele de cuagulare realizând aşa-numita funcţiei endo-cut.
– **Unitate de cuagulare cu plasmă-argon** poate fi ataşată unităţii de electrochirurgie.
  - Coagularea se realizează în mediu de argon prin intermediul unor voltaje foarte ridicate care formează arc electric între electrod (situat la distanţă) şi ţesut. Arcul electric ionizează argonul transformându-l în plasmă.
– **Aparatură pentru hemostază:**
  - **Sonda termocuagulantă (Heater Probe):** Sistemul de termocuagulare este compus dintr-o rezistenţă înfăşurată pe un cilindru de aluminiu, aflat într-un tub de ceramică, al cărui vârf este de teflon. Sistemul rezistenţei este cuplat la un generator de căldură asistat de calculator astfel încât temperatura la nivelul vârfului activ se menţine constant la 250°C. Pentru a realiza hemostaza extremitatea distală a sondei trebuie pusă în contact cu leziunea. Este un sistem de hemostază care generează rar complicaţii întrucât temperatura de lucru este strict controlată. Metoda este indicată pentru hemoragiile în pânză, cele din boala diverticulară şi din angiodisplazii;
  - **Electrocuagularea bipolară (BICAP):** Necesită utilizarea sondei bicap – în care electrodul negativ central închide circuite cu mai mulţi elecrozi pozitivi situaţi pe circumferinţa externă. Curentul circulă strict între electrozi eliminându-se astfel riscul traiectelor aberante ale curentului şi ale leziunilor asociate acestui fenomen. Este de asemenea o metodă de contact dar spre deosebire de sonda de termocoagulare



Fig. 17 – Unitate Electrochirurgie.

Scanned with OKEN Scanner

aici eficienţa hemostazei nu depinde de presiunea exercitată, riscul de perforare fiind redus;

- **Pensele calde:** sunt pense similare cu cele de biopsie dar care pot fi cuplate la o unitate de electrochirurgie. O sursă punctuală de sângerare poate fi prinsă între fălcile pensei şi electrocoagulată. Ele pot fi folosite şi pentru electrorezeţia polipilor de mici dimensiuni;
- **Hemoclipurile** sunt mici agrafe metalice aplicabile printr-un sistem endoscopic în vederea realzării hemostazei unei surse de sângerare punctuală;
- **Endoansele** sunt lasouri din material plastic ce pot fi aplicate, strânse şi lăsate pe loc pentru a realiza hemostaza sau pentru a juca un rol de adjuvant în sprijinul altor metode de hemostază. Ele sunt utilizate de obicei la polipii cu pedicul gros pentru a jugula vascularizaţia pediculară înaintea polipectomiei. Endoansele sunt eliminate de la sine după câteva zile (fig. 18);
- Acele endoscopice sunt necesare injectării unor substanţe hemostatice (adrenalină, alcool absolut etc). Sunt constituite dintr-o parte metalică (ac) care culisează într-un manşon metalic.

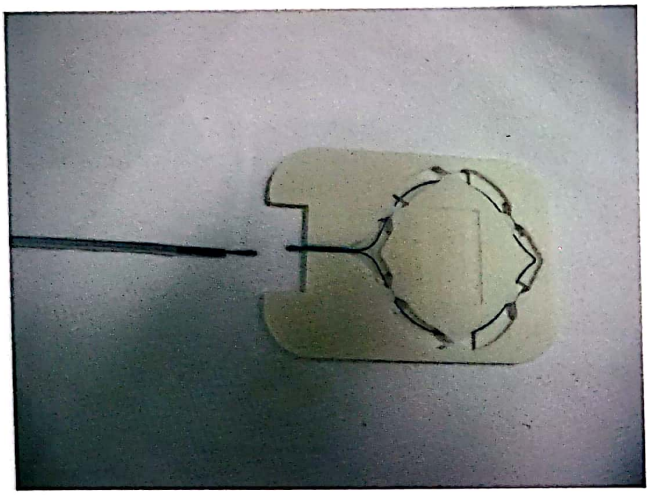

Fig. 18 – Endoansă retaşabilă.

Tehnica

– Dispozitivele şi tehnica utilizată pentru polipectomie diferă în funcţie de dimensiunile polipului, caracterele sale anatomice (sesil, pediculat, pedicul larg, subţire, scurt, polip polilobat etc), caracteristicile histopatologice (polipi hiperplastici, adenoame, polipi malignizaţi, tumori viloase etc), localizare şi poziţionare (ex: polipi ascunşi de haustraţii, polipi pe colonul drept etc).

– Pentru claritatea expunerii vor fi expuse tehnicile pentru polipi mici (< 0,5 cm), medii (< 2 cm), mari (> 2 cm), polipi gigaţi (> 3 cm), precizând particularităţile legate de restul caracteristicilor acestora (anatopatologie, localizare, etc).

– Grosimea peretelui colic descreşte treptat de la sigmoid spre cecoascendent. Acest dat anatomic face ca polipectomiile la nivelul cecoascendentului să fie grevate de un risc de perforaţie mult mai mare decât cele efectuate pe alte segmente colice.

Scanned with OKEN Scanner

POLIPI MICI

- Polipii cu dimensiuni mai mici de 5 mm sunt cel mai frecvent hiperplastici (inflamatori), fără o semnificaţie deosebită. Există totuşi posibilitatea descoperirii – exclusiv histopatologice – a unor adenoame, fapt ce face exereza acestor polipi obligatorie;
- Din cauza dimensiunilor mici există riscul ca aceşti polipi să nu mai fie găsiţi pentru a fi rezecaţi la retragerea colonoscopului, după o colonoscopie compltă până la cec. Din acest motiv este preferabil ca ei să fie rezecaţi atunci când sunt localizaţi;
- Extirparea polipilor foarte mici poate fi efectuată cu instrumente reci – necuplate la curent electric (pense, anse). Dacă se utilizează ansa, din cauza dimensiunilor mici ale polipilor, există riscul extirpării unei zone mai mari de mucoasă peripolipoidă sănătoasă, ceea ce poate conduce la perforaţii (fig. 19);
- Una din principalele complicaţii ale polipectomiei pentru polipi mici este pierderea polipului rezecat. Pentru a compensa imposibilitatea recuperării polipului este utilă prelevarea unei biopsii înaintea polipectomiei.
- Efectuarea unei polipectomii reci expune la un risc de sângerare. Hemostaza trebuie verificată prin spălarea repetată a zonei cu ser fiziologic şi soluţie de adrenalină sau prin electrocoagulare;
- Polipectomia rece are avantajul prezervării integrale a structurii tisulare, permiţând un examen histopatologic de mare acurateţe;
- În cazul polipilor sesili foarte mici sau a polipilor plani, polipectomia este uşurată de injectarea submucoasă de ser fiziologic, care să ridice leziunea făcând-o să proemine în lumen, şi fiind mai uşor abordabilă pentru instrumentul tăietor;
- Pentru polipii sesili sau de dimsnsiuni mai mari devine necesară utilizarea unităţii de electrochirurgie. Polipectomia se efectuează fie cu pensa caldă fie cu ansa caldă.
  - Se utilizează curenţi micşti furnizaţi prin funcţia endocut. Unii autori. recomandă pentru polipii mici utilizarea exclusivă a curenţlor de cuagulare.
  - Pentru a nu arde peretele colonic, în momentul aplicării curentului electric extremitatea activă a instrumentului tăietor conţinând polipul, trebuie îndepărtată - prin eleasticitatea mucoasei sau a pedicolului - de peretele colonic.

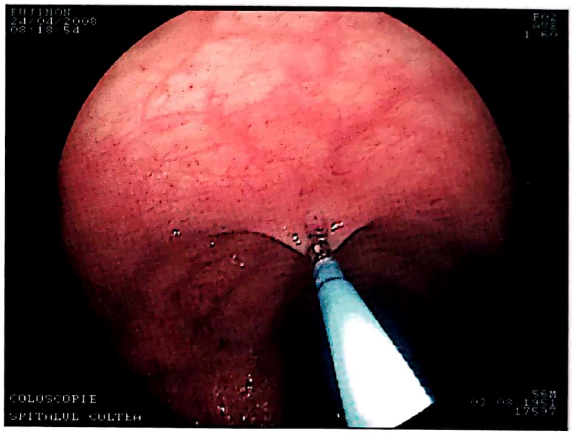

Fig 19 – Rezecţia rece a unui polip mic.

Scanned with OKEN Scanner

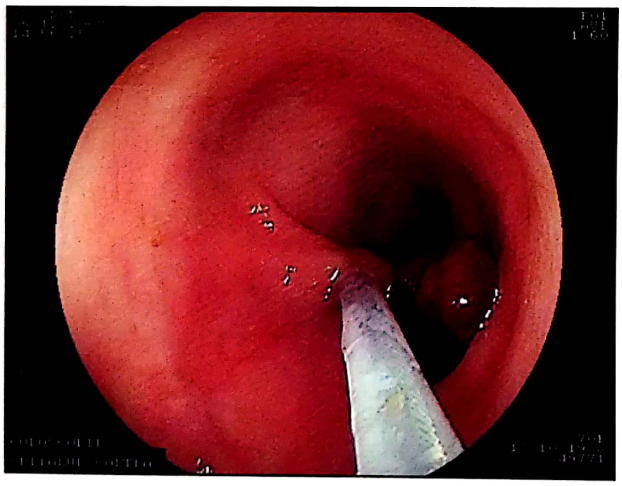

Fig. 20 – Polipectomie cu ansa.

- Recuperarea polipilor poate fi făcută fie utilizând pensa de biopsie fie aspirând pur şi simplu polipul. În ultima variantă, trebuie plasat un filtru (compresă) la intrarea în vasul aspiratorului.

POLIPI MEDII

– Această categorie de polipi poate fi rezecată cu ajutorul ansei de polipectomie într-un singur timp, preferabil la retragere când colonoscopul nu mai este volvulat şi comenzile deflectoare acţionează mai bine poziţionând aparatul optim pentru polipectomie.

– Principiul tehnicii polipectomiei constă, într-o primă etapă, în trecerea ansei peste polip astfel încât aceasta să îl circumscrie. Următoarea etapă este de a strânge ansa pe ţesutul polipoid aplicând concomitent curenţi de coagulare-tăiere, secţionând astfel ţesutul respectiv.

– Pentru o acurateţe maximă a manevrelor este necesar ca iniţial vârful endoscopului să fie rotit cu ajutorul rotiţelor deflectorare astfel încât polipul să fie localizat în partea inferioară – dreaptă a imaginii.

– Pentru prinderea polipului în ansă teaca acesteia trebuie adusă la baza polipului. În acest moment ansa este scoasă din teacă pe o distanţă proporţională cu dimensiunea polipului. Este utilă verificarea modului de deschidere a ansei înainte ca aceasta să fie utilizată.

– Ansa depăşeşte polipul închisă după care se deschide. Ansa deschisă este retrasă, concomitent cu mişcări fine stânga-dreapta şi de basculare a vârfului colonocopului, menite să captureze polipul în perimetrul ansei. Odată prins polipul, ansa este strânsă treptat pe ţesutul din interiorul ei (fig. 20).

– Pentru excizarea unor leziuni foarte puţin supradenivelate este necesară ridicarea acestora prin injectarea submucoasă de ser fiziologic sau adrenalină.

– Este necesară o bună coordonare între asistent – care deschide şi strânge ansa şi endoscopist care poziţionează endsocopul şi teaca ansei. În timpul retragerii şi strângerii ansei vârful acesteia trebuie urmărit pentru ca în perimetrul ansei să nu fie prinse şi alte structuri în afara celor vizate.

– Forţa cu care asistentul strânge ansa trebuie de asemenea bine dozată, existând riscul amputării polipului înaintea aplicării curenţilor de coagulare. Rezultatul unei astfel de ma-

Scanned with OKEN Scanner

nevre poate fi o hemoragie în jet, foarte greu de stăpânit, care poate necesita hemostază prin chirurgie deschisă.

– La polipii pediculaţi ansa trebuie poziţionată la baza pediculului există riscul prinderii în ansă a unor falduri suplimentare de mucoasă care pot fi rezecate inutil producându-se hemoragii sau chiar perforaţii.
– O greşeală frecventă în rezecarea polipilor cu pedicul foarte lung este scoaterea tecii ansei pe o lungime mare, capturarea polipului urmând a fi efectuată la distanţă de lentila colonoscopului.
  Polipii sesili trebuie rezecaţi la nivelul zonei de joncţiune cu mucoasa normală înconjurătoare.
– La aceşti polipi lipsa pediculului face ca ansa să intre în contact direct cu peretele colonic. Aplicarea curentului pentru secţionare poate duce la necrozarea în profunzime a peretelui. Pentru a evita această complicaţie ansa cu polipul capturat trebuie ridicată spre lumen înaintea efectuării polipectomiei.

POLIPI MARI (2-3 cm)

– Cu cât o structură este mai mare cu atât ea necesită o cantitate de curent mai mare pentru a fi electrorezecată crescând proporţional riscul de perforaţie. Riscul de perforaţie este amplificat şi de scăderea grosimii pereteleui colic dinspre sigmoid spre cec. Rezultă că polipii cu dimensiuni mari pot fi electrorezecaţi dacă sunt localizaţi la nivelul colonului stâng unde grosimea peretelui o permite.
– Electrorezecţia polipilor pediculaţi este dificilă în cazul unui pedicul gros care poate depăşi în diamentru capul polipului. Vascularizaţia unui astfel de pedicul este bine reprezentată existând riscul unor sângerări secundare după electrorezecţie.
– Pentru a preveni hemoragia pediculului, el trebuie asigurat, înainte de polipectomie cu ajutorul uneia sau mai multor endoanse. Acestea sunt plasate şi strânse pe pedicul, cât mai aproape de bază, cu ajutorul unui aplicator special jugulând vasele pediculare. Odată strânsă, endoansa rămâne blocată în această poziţie iar aplicatorul se detaşează de ea (fig. 21). Ulterior polipectomia este efectuată cu ansa după tehnica descrisă. O metodă alternativă eficientă de hemostază este aplicarea de hemoclipuri.

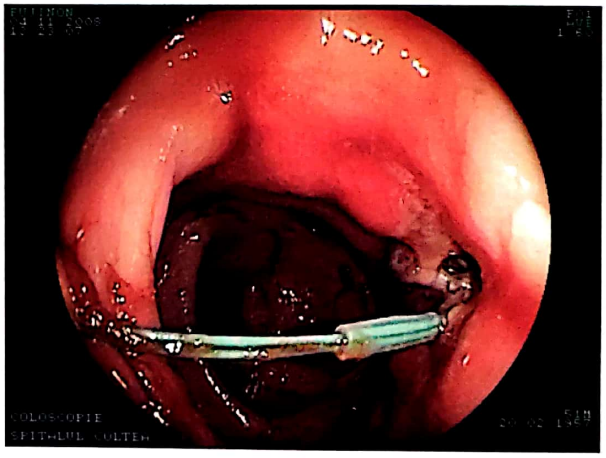

Fig. 21 – Endoansa pe baza unui polip mare.

Scanned with OKEN Scanner

– Leziunile sesile puţin supradenivelate trebuie ridicate prin injectare submucoasă de ser fiziologic. Dimensiunile polipului fac necesare injectări multiple urmate de secţionări succesive.

POLIPI GIGANŢI

– Aceşti polipi sunt mai mari de 3 cm, polilobaţi, şi nu pot fi rezecaţi într-un singur timp. Aceşti polipi sunt adenoame asociate frecvent cu zone viloase. Odată cu creşterea dimensiunilor polipilor creşte proporţional şi probabilitatea prezenţei unor zone de malignizare.
– Este indicat ca sediul polipilor giganţi să fie marcat prin clipare sau tatuare pentru a putea fi uşor regăsit pe cale endoscopică sau chirurgicală.
– Deoarece există riscul unor concomitenţe morbide polipectomia nu trebuie efectuată în cursul etapei de avansare a colonoscopului, atâta timp cât nu s-a stabilit un bilanţ complet al leziunilor colice până la cec.
– Deoarece ansa nu poate să îi înconjoare aceşti polipi necesită rezecţii multiple efectuate în cadrul uneia sau mai multor colonoscopii.
– Tehnica rezecţiei seriate constă în trecerea ansei deschise peste o porţiune din polip pe care o poate cuprinde. Pentru a realiza acest deziderat, teaca ansei este sprijinită de mucoasa de la baza polipului după care ansa este deschisă la maxim. Prin mişcări de torsiune, basculare şi angulare stânga dreapta ansa este poziţionată pentru a cuprinde o zonă cât mai mare din polip.
  - Ansa este strânsă cu grijă şi porţiunea respectivă este electrorezecată. Strângerea ansei trebuie efectuată sub control vizual pentru a evita prinderea unor falduri de mucoasă adiacente.
  - În anumite situaţii plasarea ansei peste polip poate fi efectuată prin tractarea acestuia spre ansă cu ajutorul unei pense suplimentare introdusă prin utilizarea unui colonoscop cu două canale. Un efect similar de mobilizare a polipului spre ansă îl poate avea şi desuflarea lumenului în momentul tentativei de capturare, urmată de colabarea pereţilor colici.
  - Trebuie efectuate mai multe secţiuni, până când ţesutul polipoid este îndepărtat în totalitate.
  - Toate feliile secţionate trebuie recuperate şi trimise la examen histopatologic. Acest aspect poate îngreuna mult operaţia în cazul polipilor situaţi pe colonul drept, deoarece colonoscopul trebuie scos şi reintrodus de mai multe ori.
  - Atunci când riscul de hemoragie şi perforaţie este redus secţiunile seriate pot fi efectuate într-o singură şedinţă.
  - Ţinând cont de posibilitatea prezenţei zonelor de adenocarcinom micile fragmente remanente la baza polipului trebuie distruse fie prin electrocuagulare cu vârful ansei, fie prin fotocoagulare cu laser sau utilizând cuagularea prin plasmă-argon.
  - O tehnică alternativă constă în rezecarea polipului cu ajutorul papilotomului cu ac după hidrodisecţia prealabilă a acestuia de pe planul submucos.

POLIPI MALIGNIZAŢI

– Carcinoamele in situ sunt limitate la muscularis mucosae şi din acest motiv exereza polipilor cu astfel de degenerări reprezintă singurul tratament ablativ necesar, riscurile de evoluţie ulterioară a bolii fiind nule. Având în vedere riscul de a nu recupera polipul este obligatorie prelevarea de biopsii extemporanee, prealabile din zonele sugestive.
– În cazul polipilor pediculaţi polipectomia trebuie efectuată la baza pediculului, ulterior prelevându-se fragmente din mucoasa restantă pentru biopsie.
– Pentru polipii sesili, prezentând zone de malignizare, nu este indicată tentativa de a le accentua denivelarea prin injectarea se ser fiziologic în submucoasă existând riscul diseminărilor neoplazice.
– După polipectomie sunt necesare controale repetate, primele fiind efectuate la intervale de o lună.
– Atitudinea în cazul polipilor cu zone de adenocarcinom invadant, oscilează încă între polipectomie colonoscopică şi colectomie, criteriile de delimitarea ale celor două procedee nefiind clar definite.
– În cazul polipilor pediculaţi la care marginea pediculară de rezecţie a fost liberă de invazie neoplazică ablaţia endosocpică poate fi considerată suficientă deşi nu există garanţia nediseminării la distanţă. Alte criterii care pledează pentru tratarea leziuni doar prin

Scanned with OKEN Scanner

polipectomie endoscopică sunt: absenţa invaziei vaselor limfatice, un grad histologic inferior (adenocarcinom bine diferenţiat), o invazie în profunzimea mucoasei cât mai mică (cât mai aproape de muscularis mucosae).

– Totuşi o atitudine judicioasă impune exereza chirurgicală după orice polipectomie la care examenul histopatologic a relevat un adenocarcinom invaziv, pe această cale putând fi controlate şi eventualele metastaze ganglionare care nu pot fi abordată endoscopic.

Hemostaza colonoscopică

– Principiile efectuării hemostazei endoscopice, tehnica şi aparatura aferentă au fost descrise în capitolele precedente. În acest subcapitol vor fi punctate principalele caracteristici ale realizării hemostazei endoscopice la nivelul colonului.

– Dacă există dubii că sursa de sângerare este colonică, înaintea efetuarii colonoscopiei este indicată efectuarea unei gastroscopii pentru a exclude sursele înalte de sângerare

– Dacă după 1500 ml de sânge transfuzat (3 unităţi) nu a fost obţinută stabilizarea pacientului, înseamnă că ne aflăm în faţa unei hemoragii masive şi colonoscopia trebuie efectuată în urgenţă.

Colonosopia, pentru o hemoragie digestivă inferioară, efectuată pe un colon nepregătit este dificil de efectuat, existând chiar riscul unor complicaţii instalate pe fondul lipsei de vizibilitate la care se adaugă şi cele datorate patologiei care a generat sângerarea (diverticoli, tumori, boli inflamatorii etc.) care îngreunează şi mai mult colonoscopia. Din aceste considerente este preferabil ca atunci când este posibil colonoscopia să fie amânată până după pregătirea colonului. Doar în hemoragiile acute grave (relativ rare) trebuie efectuată o colonoscopie pe colon nepregătit.

– În pregătirea colonului trebuie evitate substanţele care pot agrava dezechilibrul hemodinamic (manitol) sau cele care agravează inflamaţia mucoasei colonice. În situaţii de urgenţă pregătirea minimă poate fi obţinută prin clisme sau administrând soluţia pe sondă nazogastrică la un debit mult superior celui pe care îl poate ingurcita pacientul.

– Spre deosebire de stomac lumenul colonic este mai mic ceea ce face ca în cazul unei sângerări active acesta să se umple relativ repde, producând fenomenul de ecran roşu.

– Având în vedere dificultăţile amintite trebuie să ne asigurăm înainte de începerea colonoscopiei, că benficiem de un aspirator performant, pentru înlăturarea excesului de fluide sanguinolente-fecaloide. Este necesară de asemenea o seringă mare de tip Guyon pentru spălarea zonelor susceptibile de a prezenta leziuni hemoragice.

– Peretele colonic este subţire, ceea ce îl face vulnerabil la injuria termoelectrică. Din acest motiv utilizarea diferitelor tehnici de hemostază endoscopică trebuie dozată în aşa fel încât să nu ducă la distrugerea peretelui colonic în toată grosimea sa.

– Una din cele mai frecvente surse de sângerare colorectale este cea hemoroidală. Pentru a evita o colonoscopie dificilă atât pentru pacient cât şi pentru medic este utilă inspectarea regiunii hemoroidale prin retroflectarea colonoscopului în ampula rectală. O sângerare de la acest nivel poate fi oprită prin bandarea bureletului hemoroidal hemoragic.

– Vizualizarea circumferenţială a mucoasei pe toată lungimea traiectului se realizează prin trecerea pacientului din decubit lateral stâng în decubit lateral drept sau în procubit eliberând succesiv diferite zone ale colonului, accestea putând fi astfel inspectate.

– Odată identificată leziunea, aceasta trebuie adusă – prin rotarea colonoscopului – în partea inferioară dreaptă a imaginii, acolo unde apare instrumentul de hemostază, uşurându-se astfel poziţionarea instrumentului pe leziune.

– Hemoragiile post polipectomie sunt frecvente. În cazul în care cazul este tratat de acelaşi medic care a realizat şi polipectomia sediul leziunii este relativ uşor de găsit. Dacă hemoragia apare precoce, după identificarea pediculului, o primă tentativă de obţinerea hemostazei constă în strângerea unei anse pe pedicul fără a aplica curent electric. După menţinerea ansei strânse câteva minute ea este relaxată puţin câte puţin pentru a verifica dacă sângerarea s-a oprit. Dacă hemoragia persistă, poate fi aplicată electrocoagularea. Alte metode de hemostază în

Scanned with OKEN Scanner

aceste situaţii sunt endoansele, endoclipurile şi injectarea locală de adrenalină 1/10000.

– În rectitele radice şi în maladiile inflamatorii colonice (Crohn, rectocolită ulcerohemoragică) peretele rectului şi colonul este mult subţiat iar tentativele de hemostază prin metode de contact (injectare, sondă termocoagulantă, sondă BICAP, endooclipuri etc) trebuie evitate, existând riscul de perforaţie. Sunt de preferat metodele ce nu implică contactul direct cu mucoasa şi în special cuagularea plamă-argon.
– Colonoscopia efectuată în hemoragiile de cauză diverticulară este extrem de dificil de realiazat. În aceste situaţii se sumează obturarea lumenului cu chiaguri cu dificultatea extremă a traseului colonoscopic. Atunci când sursa de sângerare este identificată ea poate fi jugulată prin electrocoagulare, injectare de adrenalină, endooclipuri etc. Sau prin clismă baritată, sub presiune.
– Dacă sursa diverticulară nu poate fi găsită hemostaza trebuie tentată prin alte metode (angiografie selectivă, chirurgie, irigografie).
– Angiodisplaziile sunt localizate mai frecvent la nivelul cecoascendentului şi sunt de obicei multiple. Este necesară efectuarea colonoscopiei până la cec şi eventual pe porţiunea teminală a ileonului pentru a contabiliza toate leziunile.
– Tratarea leziunilor trebuie făcută de sus în jos, spre rect, astfel încât întodeauna leziunea căreia i se adresează endoscopistul să nu fie acoperită de sângele provenit de la celelalte leziuni. Rezultatele cele mai bune sunt obţinute cu metode de cuagulare ce acţionează pe suprafeţe mai întinse: plasmă argon, laser YAG.

Localizarea leziunilor colonice

– Orientarea colonoscopică este extrem de imprecisă. Reprele anatomice sunt vagi şi nu permit decât orientarea asupra segmentului colonic dar nu şi asupra poziţiei exacte a leziunii.
– Problema identificării leziunilor se pune în cazul operaţiilor laparoscopice când chirurgul este lipsit de posibilitatea palpării directe, în chirurgia deschisă când regăsirea unor leziuni mici sau plane se dovedeşte adesea dificilă şi chiar în endoscopie când tratarea seriată a unor leziuni întâmpină dificultăţi legate de localizarea lor.
– Această problemă poate fi rezolvată fie prin identificarea precisă a poziţiei colonoscopului în momentul diagnosticării leziunii (radiologic) fie marcând sediul leziunii, sau repetând colonoscopia intraoperator pentru a semnala astfel chirurgului sediul leziunii.
• Identificarea radiologică a unei leziuni poate fi realizată şi prin injectarea submucoasă de substanţă radioopacă.
– Colonoscopia intraoperatorie semnalază prin transiluminare sediul leziunii şi permite în chirurgia laparoscopică mobilizarea segmentului respectiv, zona lezată fiind împinsă de vârful colonoscopului spre instrumentele chirurgului.
– Marcarea leziunilor pe cale colonoscopică poate fi realizată prin colorarea leziunii sau prin aplicarea locală de clipuri. Din cauza dimensiunilor mici clipurile sunt greu de găsit prin palpare
– Colorarea leziunilor se face cu soluţii sterile de coloranţi intravitali: indigo carmin, albastru de metilen, limfazurin, hematoxilină, albastru de toluidină etc. Injectarea lor submucoasă se face cu ace endoscopice obişnuite. Din cauza clearence-ului local al colorantului marcarea nu rezistă mai mult de 1-2 zile. Din acest motiv tatuarea colonoscopică trebuie efectuată cu puţin timp înaintea intervenţiei.

Scanned with OKEN Scanner

Tratamentul hemoroizilor interni

– Tehnica este similară celei utilizate la bandarea varicelor esofagiene (fig. 22). Sunt necesare un colonoscop standard la capul activ al căruia se ataşează un dispozitiv cilindric, transparent – permiţând vizualizarea – pe care sunt inserate unul peste altul elasticele circulare de bandare. Inelele elastice, sunt aşezate peste două fire de aţă prevăzute cu noduri. La nivelul fiecărui inel se află câte două noduri, câte unul pentru fiecare dintre cele două fire. Firele de aţă sunt trecute prin canalul de lucru al colonoscopului pentru a fi infăşurate pe un sistem rotativ de declanşare situat în porţiunea de comandă a colonoscopului. Inelele aflate pe cilindrul transparent sunt mult întinse faţă de poziţia lor de repaus când orificiul lor central este aproape punctiform.

– Colonoscopul introdus în ampula rectală este complect retroflectat spre zona hemoroidală internă. Odată reperat bureletul hemoroidal, colonoscopul este retras până când cilindrul transparent se apropie suficient de acesta. În acest moment bureletul hemoroidal este aspirat în interiorul cilindrului transparent.
  - Endoscopistul roteşte rotiţa mecanismului declanşator care tracţionează simultan cele două fire de aţă. Cele două noduri corespunzătoare primului inel îl împing pe acesta în jos scoţându-l de pe cilindru. Inelul se strânge brusc pe baza bureletului hemoroidal pediculizând-o. Inelul elastic împreună cu bureletul hemoroidal bandat se elimină după un timp când leziunea s-a cicatrizat.
  - Procedura poate induce dureri ulterioare şi poate predispune la sângerări şi chiar stenoze anale. Din aceste motive nu este indicată bandarea a mai mult de 2-3 bureleţi hemoroidali în aceeaşi şedinţă.



Fig. 22 – Dispozitiv bandare.

Tratamentul colonoscopic paleativ al cancerelor colorectale

Indicaţii

– Cazurile depăşite din punct de vedere chirurgical şi oncologic ca o alternativă la colostomie, pacienţilor cu un status biologic precar ce nu permite o intervenţie chiruricală convenţională;

Scanned with OKEN Scanner

– Ocluziile intestinale neoplzice când repermeabilizarea colonoscopică optimizează condiţia pacientului înainte de operaţia chirurgicală.

Tehnică

a) Citoreducţia tumorală

- realizată pe cale colonoscopică permite tratamentul simptomatic al pacienţilor cu tumori colorectale genereatoare de tenesme colorectale, dureri de cauză clorectală, hemoragii tumorale, alternanţă constipaţie - diaree, necroze tumorale suprainfectate etc.;
- citoreducţia se realizează prin asocierea rezecţei cu ajutorul anselor cu utilizarea laserului Nd –YAG (yitriu aluminiu rubin) şi dispozitivul plasmă argon. Raza laser este absorbită de proteinele tisulare, hemoglobină şi apă transformându-se în căldură, realizând fotocoagularea şi distrucţia tisulară. Există riscul ca laserul Nd-YAG să producă perforaţii. Tehnicile de citoreducţie nu pot repermeabiliza zonele stenotice.

b) Stentarea stenozelor neoplazice colorectale

- implică utilizarea unei tehnici asociate endoscopico-radiologice;
- după ce stenoza este localizată endoscopic se încearcă străbaterea acesteia cu colonoscopul pentru a o evalua şi a decide tipul de proteză care trebuie ales (dimensiuni, diametru, presiune axială). Limitele, superioară şi inferioară, ale stenozei sunt marcate prin injectarea de substanţă radioopacă sau clipare pentru a verifica poziţia relativă a viitoarei proteze. Instalarea protezei se face sub ecran radiologic după prealabila trecere a unui fir ghid prin stenoză;
- avansarea şi deschiderea protezei se face sub ecran radiologic. Se verifică situarea protezei între reperele radiologice fixate în prealabil. În final colonoscopia verifică funcţionalitatea protezei;
- principala complicaţie a montării de proteze colonice transtenotice este migrarea acestora datorată peristalticii colonice suprastenotice active şi conţinutului fecal semisolid.

Dilatarea stenozelor rectocolonice

– Colonoscopia permite tratarea stenozelor scurte precum şi a celor anastomotice prin utilizarea sondelor cu balonaş. Riscul de perforaţie în aceste situaţii este cu atât mai mare cu cât traiectul stenozei este mai angulat şi diametrul mai mic.

– Înainte de inserţie sonda cu balonaş trebuie lubrifiată şi vârful endoscopului îndreptat pe cât posibil. Sunt de preferat baloanele mai lungi care stau în zona stenotică fără a avea tendinţa de a aluneca. Balonul se umflă cu apă prin intermediul unui dispozitiv special de dilatare care realizează presiuni de aproximativ 5 bari. Balonul umflat la această presiune trebuie menţinut în stenoză timp de 2-3 minute.

BIBLIOGRAFIE SELECTIVĂ

1. **Arregui M.** – Principles of laparoscopic surgery – basic and advanced tehniques, *Springer-Verlag*, 1995.
2. American Society For Gastrointestinal Endoscopy. Complications of ERCP, *Gastrointestinal endoscopy*, 2003; vol 57; no.6: 633-638.
3. American Society For gastrointestinal Endoscopy, Standards of practice committee. Complications of ERCP, *Gastrointestinal Endoscopy* 2003; vol. 57; no. 6:633-638.
4. **Boyer J., Ponchon T.** – Endoscopie Interventionnelle Doin Editeurs Paris 2002.
5. **Bradshow N., Holloway S., Peman I.** – Colonoscopy surveillance of individuals at risk of familial colorectal cancer. Gut 2003 Dec.; 52(12): 1748-1751.
6. **Brătucu E., Straja D., Ulmeanu D.** – Anomaliile căilor biliare extrahepatice. Implicaţii în patologia hepato-biliară, *Chirurgia*, 2, 28-36, 1994.
7. **Cappellani A., Di Vita M., Zanghì A.** – Splenic rupture after colonoscopy: Report of a case and review of literature World J Emerg Surg. 2008; 3: 8. Published online 2008 February 9.
8. **Carol E.H.** – The SAGES manual – fundamentals of laparoscopy and GI endoscopy, *Springer*, 1999.
9. **Constantinoiu S, Mate I, Miron A, Voiculescu B.** – Icterul litiazic, Ed. Regina din Arcadia, Bucuresti, 1998.
10. **Cooper GS.** – Indications and contraindications for upper gastrointestinal endoscopy, *Gastrointest. Endosc. Clin. N. Am.*, 6, 1996.
11. **Cotton B.P., Williams C.B.** – Practical Gastrointestinal Endoscopy. The Fundamentals Blackwell Publishing 2003.
12. **Dimitriu C., Cristian D.** – Abordul Endoscopic al Polipilor Colorectali Lucrare prezentată la al XX-lea Congres Naţional de Chirurgie, Constanţa, Mai 2000.
13. **Dimitriu L.** – Terapii Endoscopice. Lucrare prezentată la al VII-lea Congres Naţional de Medicină Internă Călimăneşti 2007.

Scanned with OKEN Scanner

14. **Dragomir P, Bucurică S, Rimbaş M., Voiosu R.** – Microendoscopia Endoscoică în Practica Gastroenterologică – Lucrare Ştiinţifică: Congresul de Medicină Internă – Călimăneşti Apr. 2007.
15. **Gondal G.T., Grotmol G.T., Hofstad B.** – Grading of distal colorectal adenomas as predictors for proximal colonic neoplasia and choice of endoscope in population screening: experience from the Norwegian Colorectal Cancer Prevention study (NORCCAP) Gut. 2003 March; 52(3): 398–403.
16. **Grigorescu Mircea** – Tratat de Gastroenterologie Ed. Medicală Naţională Bucureşti 2001.
17. **Heiken J.P.** – Screening for colon cancer Cancer Imaging. 2006; 6(Spec No A): S13–S21. Published online 2006 October 31.
18. **Hurlstone D.P., Cross S.S., Slater D.S.** – Detecting diminutive colorectal lesions at colonoscopy: a randomised controlled trial of pan-colonic versus targeted chromoscopy Gut. 2004 March; 53(3): 376–380.
19. **Hurlstone D.P., Brown S.** – High magnification chromoscopic colonoscopy or high frequency 20 MHz mini probe endoscopic ultrasound staging for early colorectal neoplasia: a comparative prospective analysis Gut. 2005 November; 54(11): 1585–1589.
20. **Jane P.** – Technique of upper gastrointestinal endoscopy, *Gastrointest. Endosc. Clin. N. Am.*, 4,1994.
21. **Irving P., Mawdsley J.** – Colonoscopy completion rates: Technologies have evolved BMJ. 2004 November 27; 329(7477): 1287.
22. **Mitchell R.M., McCallion K., Gardiner G.P.** – Successful colonoscopy; completion rates and reasons for incompletion. Ulster Med J. 2002 May; 71(1): 34–37.
23. **Mircea N., Jianu E., Cristian D.** – Anestezia în chirurgia celioscopică şi fibroendoscopia tubului digestiv, Ed. Infomedica, Bucureşti, 1998.
24. **Morris P.J., Malt R.A.** – Oxford Texbook of Surgery, on compact disc edition, 1998.
25. **Popescu A., Sporea I.** – Cromodiagnosticul şi endoscopia cu magnificaţie în diferenţierea polipilor colonici. Gastro.ro mai 2007, nr. 7.
26. **Salmon P.R.** – Gastrointestinal Endoscopy Advances in Diagnosis and Terapy Ed. William & Wilkins Baltimore 1994.
27. **Soehendra N., Binmoeller F.K., Seifert H., Schriber W.H.** – Therapeutic Endoscopy. Color Atlas of Operative Tehniques for the Gastrointestinal Tract Thieme Stuttgart-New York 1997.
28. **Schreurs W.H., Juttmann J.R., Stuifbergen W.N., Oostvogel H.J., van Vroonhoven T.J.** – Management of common bile duct stones: selective endoscopic retrograde cholangiographyand endoscopic sphincterotomy: short- and long-term results, Surgical Endoscopy, 2002; 16(7): 1068-72.
29. **Shinya H.** – Colonoscopy, diagnosis and treatment of colonic diseases. Igakù-Shoin Ltd. Tokio 1982.
30. **Tytgat G., Classen M., Waye Dj., Nakazawa S.** – Pratique de L' Endoscopie Interventionelle Ed. Flamarion Paris 2002.
31. **Voiosu M.R.** – Endoscopie Digestivă, Editura Universitară "Carol Davila" Bucureşti 2002.

Scanned with OKEN Scanner

CHIRURGIA ESOFAGULUI

SILVIU CONSTANTINOIU, RODICA BÎRLĂ, PETRE HOARĂ

NOȚIUNI DE ANATOMIE CHIRURGICALĂ

Rapoartele esofagului cervical

Esofagul cervical are un lumen practic virtual în afara actului deglutiţiei, fiind cel mai profund organ al gâtului (fig. 1).

În principiu, vine în raport anterior cu traheea cervicală, posterior cu rahisul cervical şi lateral cu mănunchiurile vasculo-nervoase ale gâtului. Posterior, rapoartele cu rahisul se fac prin intermediul fasciei prevertebrale, rafeurile sagitale ale lui Charpy putând fi cu uşurinţă decolate digital în timpul disecţiei posterioare.

Anterior, aderă lax la traheea cervicală, prezentând o uşoară deviere la stânga în plan sagital (de aici rezultă abordul mai facil prin cervicotomie stângă asupra esofagului cervical). Decolarea anterioară digitală a esofagului de către trahee este, de asemenea facilă şi avasculară în planul muşchiului traheo-esofagian. Rapoartele laterale cu mănunchiul vasculo-nervos al gâtului (a. carotidă comună, v. jugulară internă şi n. vag) sunt laxe, necesitând blândeţe în timpul disecţiei pentru a nu se produce leziuni vasculare care necesită sutură chirurgicală.

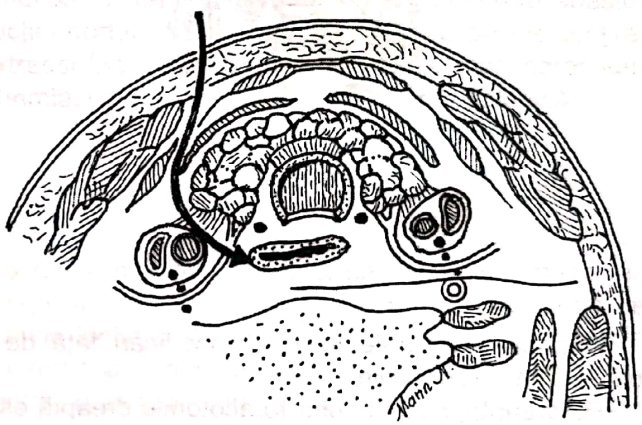

Fig. 1

Rapoarte importante mai sunt cele cu lobii tiroidieni, care pe stânga pot atinge esofagul şi cu v. tiroidiene mijlocii care trec anterior şi se varsă lateral în v. jugulară internă.

În treimea inferioară, esofagul cervical mai intră în raport cu a. tiroidiene inferioare în traiectul lor transversal (de obicei trebuie secţionată pentru a aborda esofagul la acest nivel).

În şanţul traheo-esofagian se află nervii laringei inferiori (recurenţi), ramuri din vag, cel stâng se întoarce din torace trecând pe sub crosa a. aorte, cel drept pe sub trunchiul a. subclavii. Recurentul drept, încadrat de ramurile a. tiroidiene inferioare, rămâne la 5-15 mm de marginea dreaptă a esofagului; pe stânga contactul este mai intim, situat în general posterior faţă de ramificaţiile a. tiroidiene inferioare (disecţia esofagului se face strict razant cu musculatura organului). Canalul toracic care trece prin mediastinul posterior, se îndreaptă anterior spre a se vărsa în confluentul subclavijugular stâng (trunchiul lui Pirogov), putând fi interesat în disecţia inferioară a esofagului cervical.

Scanned with OKEN Scanner

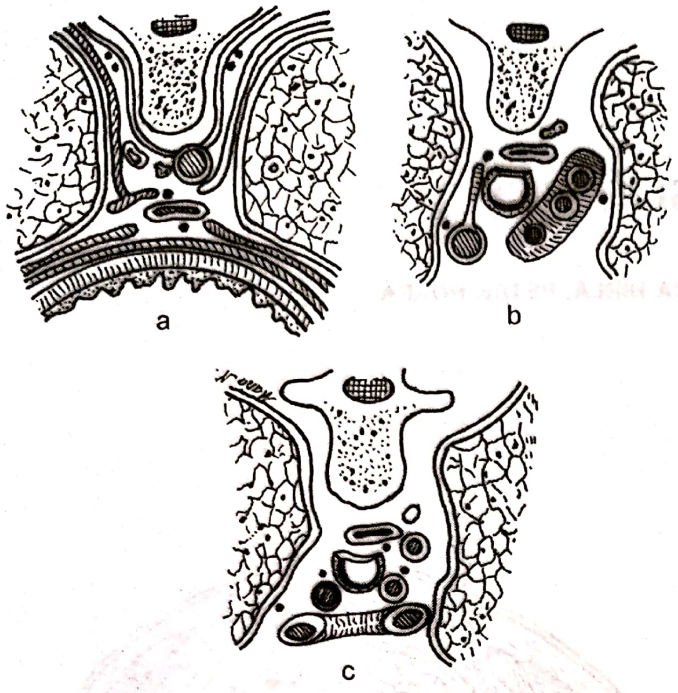

Fig. 2

Rapoartele esofagului toracic

Esofagul toracic (ET) este organul central al mediastinului posterior (fig. 2 a, b, c).

Posterior, ET nu urmează întocmai concavitatea rahisului, în partea inferioară inserându-se ţesut celulo-grăsos (mezoesofag posterior) şi aorta descendentă, care trece posterior de acesta, prin partea posterioară a hiatusului aorto-esofagian, esofagul fiind, evident, anterior şi continuându-se cu esofagul abdominal.

Anterior. ET este situat retro-traheo-bronşic în segmentul superior şi retropericardic, inferior. Aderenţa anterioară la trahee este mai strânsă faţă de cea pericardică. De sus în jos ET se îndreaptă de la stânga la dreapta, intrând în raport şi cu bronhia stângă şi cu bifurcaţia traheei. Între marginea dreaptă a crosei aortei, bronhia stângă şi esofag există o zonă de disecţie hemoragică prin care trece şi n. recurent stâng pe sub crosa a. aorte.

Sub bronhia stângă ET rămâne la distanţă de ramul drept al a. pulmonare care este la acest nivel intrapericardic şi de sinusul transvers Theile.

Rapoartele laterale suportă modificări faţă de cele clasice, anatomice, în poziţia de decubit lateral utilizată la toracotomie.

Pe dreapta, accesul prin toracotomie dreaptă este limitat doar de crosa venei azygos care trece anterior de esofag pentru a se vărsa în v. cavă superioară. Menţionăm şi rapoartele cu pleura mediastinală precum şi, sub pedicului pulmonar drept, cu ligamentul triunghiular al pulmonului, de-a lungul marginii drepte a ET până la cupola diafragmatică.

Pe stânga accesul superior este limitat de către crosa aortei, la unirea treimii superioare cu cea medie; descrucişarea aorto-esofagiană, mai ales la cei cu tumori esofagiene mari, situate la acest nivel, este un gest delicat şi deosebit de periculos. Sub crosa aortei ET intră în raport cu pleura mediastinală şi cu fundul de sac inter-azygo- esofagian şi cu ligamentul triunghiular al pulmonului stâng, necesar a fi secţionat în timpul disecţiei inferioare a ET.

Rapoartele cu canalul toracic sunt foarte importante, o leziune neligaturată de canal toracic poate atrage chilotoraxul postoperator cu consecinţe foarte grave.

Rapoartele esofagului hiatal și abdominal

Porţiunea diafragmatică a esofagului este scurtă, 1-1,5 cm. Inelul muscular al hiatusului esofagian al diafragmei se fixează la esofag printr-o membrană fibro-elastică, membrana Laimer-Bertelli. Aceasta ia naştere lateral de hiatusul esofagian şi se inseră ca un evantai pe cei 2-3 cm ai esofagului distal şi 1,5-2 cm din stomac, permiţând o oarecare mobilitate în timpul deglutiţiei şi în timpul respiraţiei.

Porţiunea abdominală a esofagului are o lungime de aproximativ 3 cm. El este acoperit pe faţa ventrală şi lateral de peritoneu, sub care se află vagul drept şi prin intermediul căruia are rapoarte cu ficatul (sau incizura esofagiană de pe lobul stâng). Dorsal, esofagul se află într-o atmosferă de ţesut celular retroperitoneal, fiind în raport cu stâlpul diafragmatic stâng, aorta, vasele frenice inferioare stângi şi vasele suprarenale superioare stângi. La stânga se află fornixul gastric.

Scanned with OKEN Scanner

Vascularizația esofagului

Esofagul cervical este vascularizat de ramuri arteriale din arterele tiroidiană superioară şi inferioară, stângă şi dreaptă. Mai caudal, arterele traheale dau naştere la ramuri de 2-4 cm lungime, tributare esofagului. Mult mai rar, esofagul poate primii ramuri arteriale din a. tiroidiană superioară, a. tiroidiană ima, a. carotidă comună şi artera subclavie.

Esofagul toracic este vascularizat, până deasupra bifurcaţiei traheale, de ramuri din arterele tiroidiene inferioare, dreaptă şi stângă. Sub acest nivel majoritatea vaselor către esofag au originea într-o arteră ce se desprinde din aortă.

Esofagul distal şi cardia sunt vascularizate de până la 11 mici artere cu origine în artera gastrică stângă. Peretele posterior al esofagului terminal primeşte câteva vase derivate din a. splenică sau din vasele fornixului gastric.

Esofagul, în afară de câteva vase proprii cu originea în aortă, primeşte vasularizaţia din vase ce hrănesc în principal alte organe: tiroidă, trahee, stomac.

Venele esofagului formează iniţial un plex subepitelial, fiind aşezate longitudinal, pe toată lungimea esofagului. Mai departe, sângele ajunge în plexul submucos. În porţiunea distală, sunt prezente anastomoze între sistemul port şi sistemul cav, în cazul obstrucţiei portale, venele superficiale, cu perete subţire, dilatându-se şi formând varicele esofagiene. Venele extraesofagiene drenează în venele mari corespunzătoare arterelor: vv. tiroidiene inferioare, v. azygos şi hemiazygos, v. gastrică stângă şi v. splenică.

Drenajul limfatic al esofagului

Limfaticele esofagului sunt bogat dezvoltate. Există o reţea în submucoasă şi una în stratul muscular, capilarele limfatice fiind orientate longitudinal, ceea ce explica migrarea celulelor maligne la o distanţă de până la 6 cm de marginile macroscopice ale tumorii. Vasele limfatice principale, care colectează limfa din reţelele intramurale, drenează în primul rând în ganglionii regionali: ganglionii cervicali profunzi, de-a lungul venei jugulare interne şi ganglionii paratraheali, pentru esofagul cervical şi supraaortic, ganglionii traheo-bronşici şi mediastinali posteriori pentru treimea medie a esofagului şi ganglionii limfatici din ligamentul hepato-gastro-duodenal şi cei din jurul trunchiului celiac pentru porţiunea distală a esofagului.

CĂI DE ABORD CHIRURGICAL ASUPRA ESOFAGULUI

Esofagul cervical

Incizia va fi de obicei pe stânga, uşor oblică de sus în jos, urmând marginea anterioară a m. SCM stâng, până la furculiţa sternală (fig. 3). Hemostaza vaselor mici se face cu electrocauterul.

După incizia pielii şi a m. pielosul gâtului, se secţionează şi ligaturează v. jugulară externă care trece peste marginea m. SCM, se incizează fascia cervicală superficială.

M. SCM se îndepărtează lateral cu un depărtător Farabeuf, apoi se secţionează m. subhioidieni (m. omohioidian şi m. sternotiroidian).

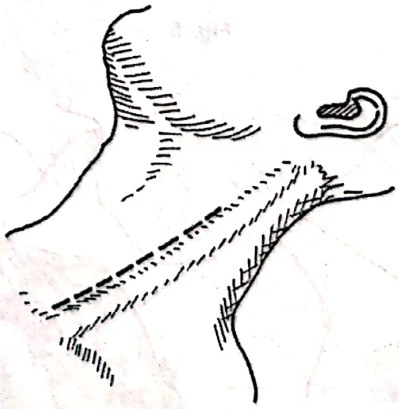

Fig. 3

Scanned with OKEN Scanner

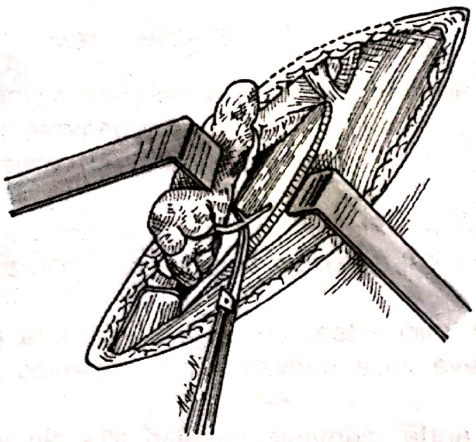

Fig. 4

Medial apare lobul tiroidian stâng (fig. 4), se descoperă a. carotidă comună şi v. jugulară internă care se depărtează lateral şi se secţionează şi ligaturează 1-2 vene tiroidiene mijlocii, inconstante, care se varsă în v. jugulară internă. În partea inferioară a inciziei apare porţiunea orizontală a a. tiroidiene inferioare, care, dacă nu se poate reclina, trebuie secţionată şi ligaturată (atenţie la recurent!).

Retrotiroidian şi prerahidian se palpează cantul stâng al esofagului (intubarea sa cu o sondă Faucher groasă este utilă). Se disecă cu uşurinţă digital retroesofagian, în planul fasciei prevertebrale şi anterior, spre trahee, se izolează tot digital cantul drept şi cu o pensă de pedicul renal, se ancorează esofagul cervical pe laţ tractor. Această cale descrisă, retrotiroidian şi medial de vasele mari ale gâtului, se cheamă calea retrotiroidiană Sebileau şi este cea habituală.

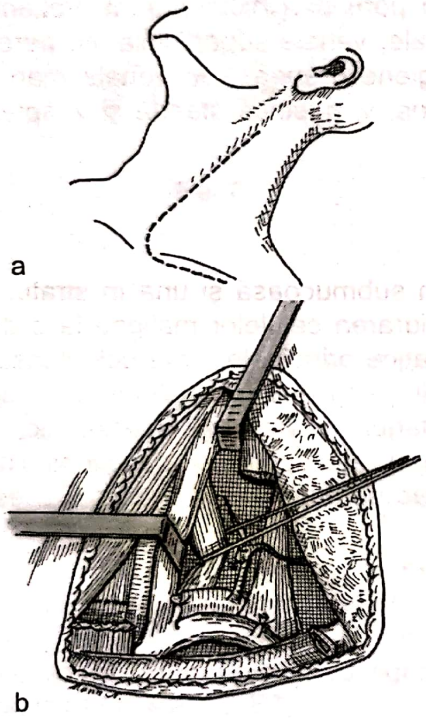

Fig. 5

Mult mai rar, mai ales în reintervenţii poate fi folosită calea retro şi laterovasculară (vezi fig. 5 – a, b) sau abordul cervico-toracic care este delabrant (fig. 6 a, b), mai ales pentru tumorile esofagiene cervico-mediastinale invadante.

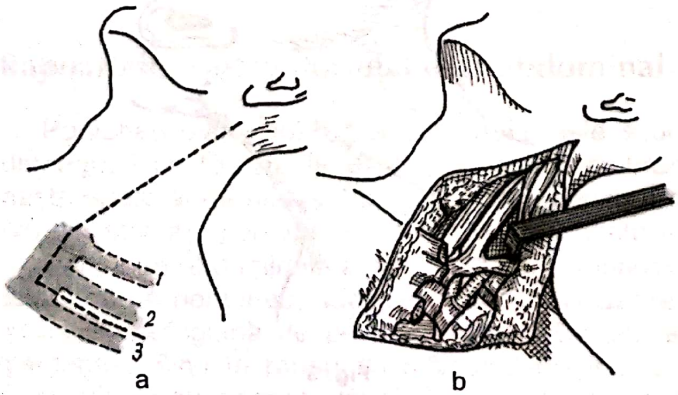

Fig. 6

Abordul esofagului toracic

Abordul clasic se face prin toracotomie dreaptă sau stângă, în funcţie de nivelul leziunii şi scopul urmărit, poate fi însoţit de incizii combinate separate (cervicotomie, celiotomie); toraco-freno-laparotomia este o incizie prelungită, delabrantă, care poate creea dificultăţi respiratorii majore în postoperator.

Abordul esofagului toracic inferior se poate practica şi prin celiotomie înaltă, cu disecţie transhiatală a ET inferior (Hill).

Toracotomia, în funcţie de nivelul leziunii şi scopul urmărit poate fi executată pe cale extrapleurală (cu totul excepţional) sau transpleural (calea obişnuită).

Scanned with OKEN Scanner

Calea transpleurală stângă

Permite un bun abord asupra esofagului subazygo-aortic, asigurând şi un acces relativ comod asupra polului superior gastric şi cardiei, după frenotomie. Accesul asupra ET mediu şi superior este împiedicat de prezenţa crosei aortei, timpul de descrucişare, ca şi anastomozele, se desfăşoară într-un spaţiu adânc şi îngust (pentru acest nivel este de preferat toracotomia dreaptă).

Deci, pentru accesul pe treimea inferioară a ET este satisfăcător; pentru ET superior s-au propus toracotomii stângi lărgite (fig. 7 a, b), toracotomii etajate (Ochsner şi De Bakey) care sunt delabrante. Din cauza faptului că timpul abdominal în rezecţiile pentru cancer este dificil pe cale toracică s-a apelat la incizia combinată, celiotomie + toracotomie stângă sau dreaptă sau la calea combinată (toraco-freno-laparotomia stângă – fig. 8 a, b).

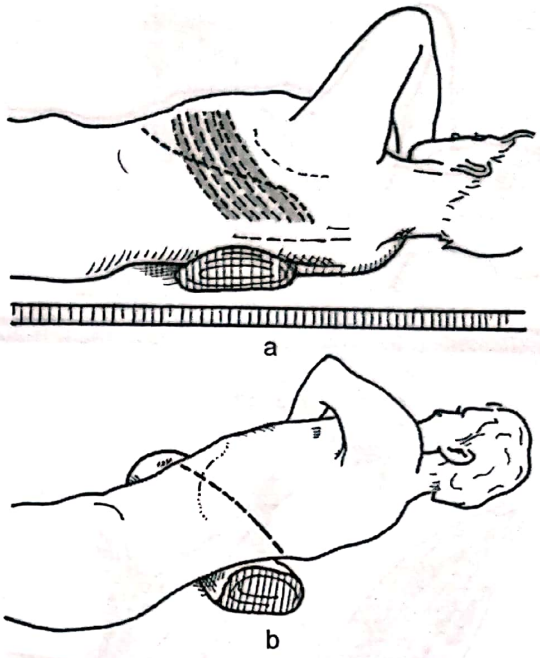

Fig. 7

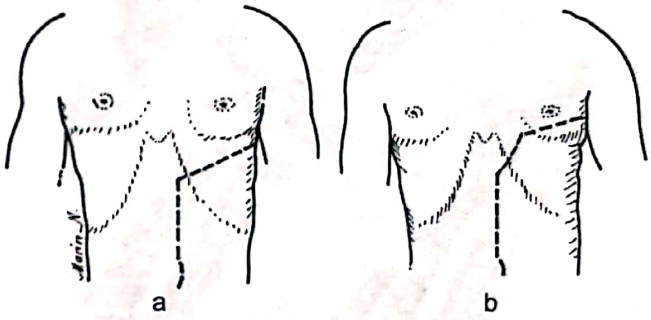

Fig. 8

Calea separată, nesecţionând diafragma, determină o dinamică ventilatorie mai bună în postoperator, cu complicaţii pleuro-pulmonare mai limitate (v. incizii diafragm fig. 9 a, b – după T. Oancea).

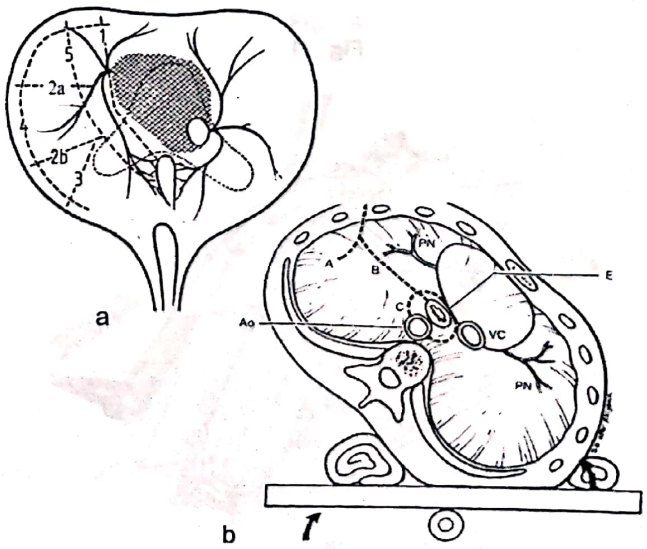

Fig. 9

Scanned with OKEN Scanner

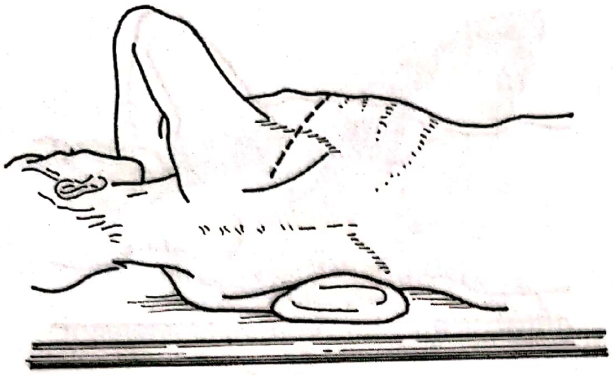

Fig. 10

Calea transpleurală dreaptă (fig. 10)

Este favorabilă pentru abordul esofagului toracic mediu şi superior, singurul obstacol fiind crosa v. ayzgos care se secţionează fără probleme. Incizia se poate executa cu rezecţia coastei a V-a sau a VI-a, sau în patul coastei.

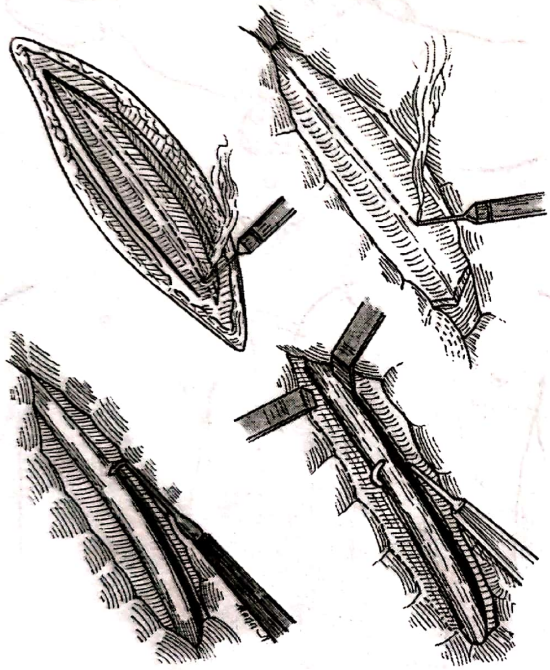

Fig. 11

Ca date tehnice pentru toracotomia dreaptă în patul coastei a VII-a, spaţiul i.c. VII sau în patul coastei a VIII-a pacientul după IOT selectivă (sondă Carlens) este plasat în poziţia de decubit lateral stâng, cu pileu sub hemitoracele stâng. După incizia pielii se secţionează într-un prim plan m. marele dorsal, apoi m. dinţat anterior. Posterior, masa musculară dorso-lombară este parţial secţionată cu bisturiul electric. Dacă incizia se face cu ablaţia coastei, se incizează periostul şi se dezinseră m. intercostali prin ruginaţia coastei cu răzuşa Doyen (fig. 11, fig. 10 a, b).

Trebuie spus că rezecţia de coastă este indicată doar la cei cu torace rigid, fiind de evitat la copii şi tineri. Pentru închiderea toracotomiei, după instalarea drenajului tip Béclaire (de obicei două tuburi de politen sau, mai bine, siliconate, unul multiperforat cu vârful spre domul pleural, altul situat cu vârful în sinusul costofrenic) se trec fire groase de nylon peste coasta supraiacentă şi pe sub cea subiacentă inciziei şi ne ajutăm de un costoadductor cu cremalieră (fig. 13). Pleura parietală se suturează împreună cu periostul coastelor.

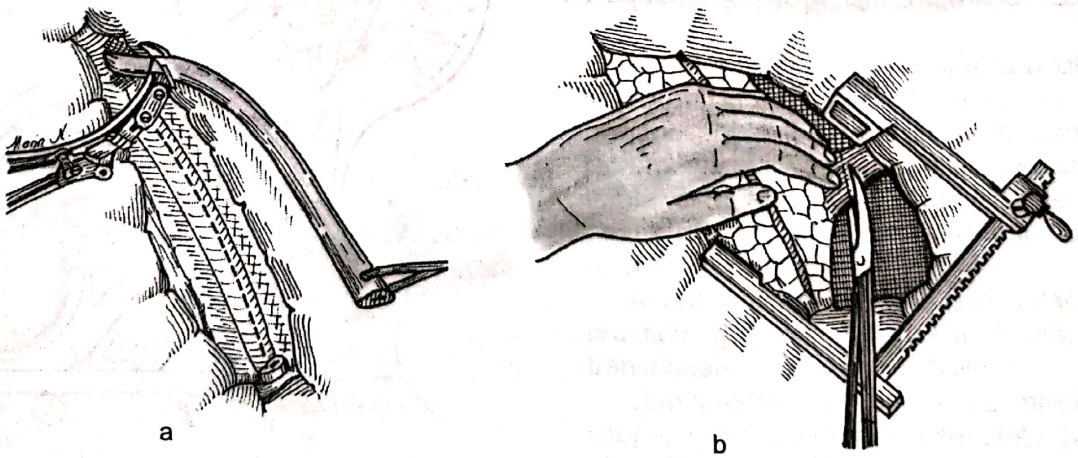

a b

Fig. 12

Scanned with OKEN Scanner

Cele două straturi musculare se suturează cu catgut cromat 0 sau 1.

Toracotomia dreaptă

Este mai înaltă, în patul coastei a V-a, spaţiul V i.c. sau patul coastei a VI-a, ocolind vârful scapulei, în rest nu are nimic special.

Prezenţa sondei de intubaţie oro-traheală selectivă uşurează mult abordul ET, pulmonul de partea respectivă putând fi colabat cât timp chirurgul execută timpul de exereză, eventual anastomoza.

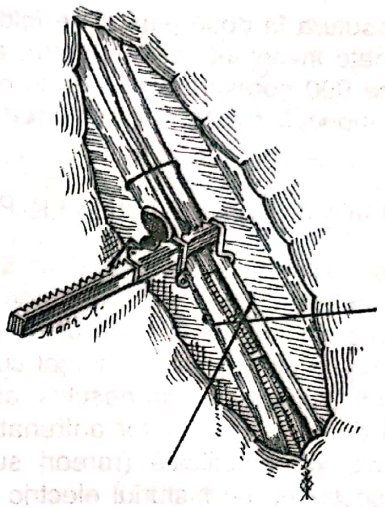

Fig. 13

TEHNICI CHIRURGICALE CLASICE ŞI LAPAROSCOPICE

ESOFAGOTOMIA ŞI ESOFAGORAFIA

Esofagotomia se practică în mod obişnuit pentru corpi străini esofagieni impactaţi şi care nu pot fi extraşi endoscopic.

De obicei aceştia se inclavează la nivel cervico-mediastinal (se foloseşte calea cervicală), la nivelul strâmtorii bronho-aortice care corespunde lui T4 (se foloseşte toracotomia dreaptă, cu secţiunea crosei v. azygos) sau deasupra strâmtorii hiatale, la nivelul lui T10 (se practică toracotomia stângă în spaţiul i.c. VIII, sau chiar celiotomia înaltă, cu disecţia transhiatală a esofagului toracic inferior).

În fig. 14 este schiţat abordul unui corp străin esofagian (de obicei os cu eschile înghiţit accidental la adulţi sau diverse obiecte – nasturi, monede, fragmente de jucării, la copii) urmat de esofagorafia în dublu strat. Drenajul pleural în vas închis este obligatoriu.

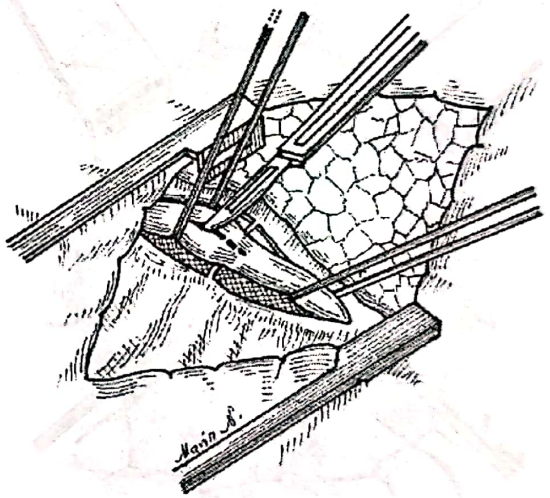

Fig. 14

Esofagorafia se practică după esofagotomia pentru corpi străini extraşi chirurgical, perforaţii iatrogene sau chiar pentru ruptura spontană a esofagului (sindromul Boerhaave). În acest din urmă caz esofagorafia (dacă ruptura este recentă şi cu margini regulate) poate fi protejată de instalarea unui tub Kehr gros, exteriorizat transpleural, care pune sutura esofagiană la adăpost; altminteri se practică esofagectomie, cu esofagostomie cervicală şi gastrostomie, urmată apoi de reconstrucţie esofagiană în timpul 2.

Sutura esofagului se poate practica într-unul sau două planuri, cu fire separate sau surjet (sutură ischemiantă – fig. 15).

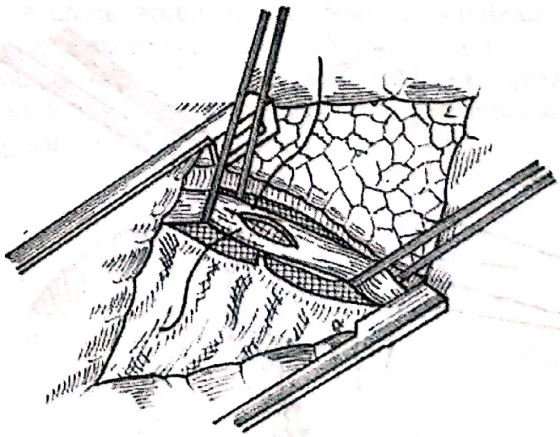

Fig. 15

Scanned with OKEN Scanner

Pentru sutura în două planuri se folosesc iniţial fire atraumatice de catgut cromat 000 sau cu resorbţie lentă, înodate inversant spre înăuntru; al doilea plan muscular îl acoperă pe primul şi se practică cu fire atraumatice 000 neresorbabile sau cu resorbţie lentă (poliglicolic).

Sutura monoplan este mai suplă, cu firele înodate în afară (în aceste situaţii, ceva mai riscantă).

ESOCARDIOMIOTOMIA HELLER PRELUNGITĂ PENTRU ACALAZIA ESOFAGULUI

Operaţia Heller se adresează doar SEI (sfincterului esofagian inferior), rezolvând acalazia şi eventuala hipertonie, aperistaltismul rezolvându-se prin progresia gravitaţională a bolului alimentar.

Pregătirea preoperatorie: este bine ca în preziua operaţiei să aspirăm esofagul cu o sondă.

Pozitia bolnavului – decubit dorsal cu pileu sub torace, în poziţie uşor Fowller (anti Trendelenburg); cu cât unghiul xifoidian este mai deschis, accesul asupra joncţiunii esogastrice este mai dificil! Sunt necesare valve lungi de ficat şi un ajutor antrenat; depărtătoarele autostatice nu oferă cea mai bună lumină!

Celiotomie xifo-ombilicală (rareori sunt necesare prelungirea sa subombilicală, rezecţia apendicului xifoid sau secţiunea cu bisturiul electric a ligamentului triunghiular stâng al ficatului).

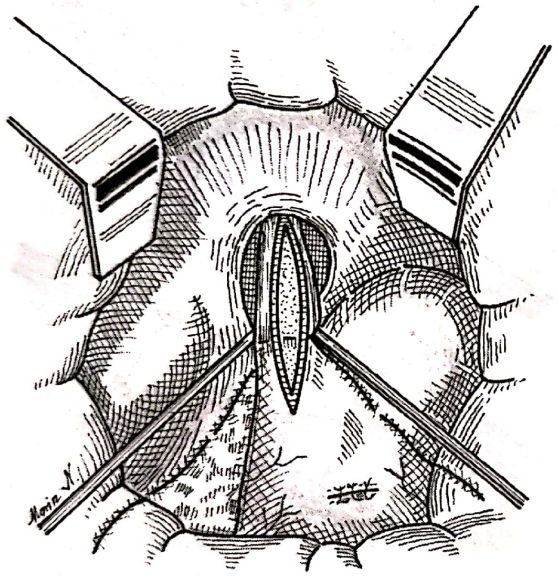

Fig. 16

Eliberarea hiatusului esofagian şi a esofagului abdominal se face secţionând pars flaccida a micului epiploon, pars tensa fiind secţionată între ligaturi şi peritoneul preesofagian. Se trece o sondă Faucher groasă (French 50) prin esofag în stomac, liberarea esofagului fiind uşurată de prezenţa sa. Esofagul abdominal, precum şi cel toracic inferior se disecă digital, cu o pensă de pedicul renal ce încarcă esofagul abdominal pe laţ tractor (sondă de cauciuc, tub Penrose) (fig. 16)

Miotomia esofagiană începe pe esofagul inferior, interesând tunica musculară externă, apoi internă, până la submucoasă. Se continuă cu un foarfece lung şi fin de disecţie (Metzenbaum), detaşând tunica musculară internă de submucoasă.

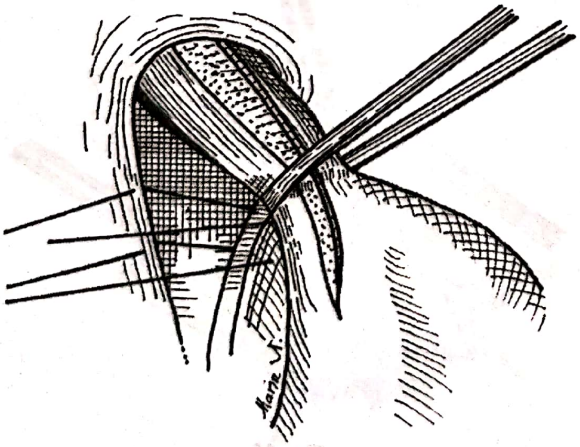

Fig. 17

Incizia va progresa 5-6 cm în mediastin, va interesa cardia şi va merge 1-2 cm în unghi obtuz pe stomac (vezi fig. 17).

Incizia pe stomac şi pe joncţiune este mai hemoragică, necesitând hemostaza îngrijită şi trebuie să intereseze profund fibrele circulare şi oblice ale bandeletei Helvetius care „cravaşează" joncţiunea. După o bună disecţie (care trebuie şă detaşeze manşonul muscular pe 1800 anterior, mucoasa esofagiană prolabează cu uşurinţă). Se rezecă de o parte şi de alta două bandelete musculare care se trimit la examen H-P (va confirma absenţa celulelor ganglionare în plexul muscular). Lungimea finală a miotomiei va fi de circa 10 cm.

Scanned with OKEN Scanner

Pentru uşurarea disecţiei se pot aplica câteva artificii tehnice care previn lezarea mucoasei:

a. artificiul lui Wangensteen: printr-o mică gastrotomie sub joncţiune se introduce o sondă Foley şi, după ce se trece în esofag, se umflă balonaşul, expunând foarte bine pentru secţiunea fibrelor circulare reziduale;

b. anestezistul introduce o sondă Faucher cu un deget de mănuşă legat la vârful sondei şi, umflând degetul de mănuşă obţine acelaşi efect;

c. un rol asemănător se poate obţine şi cu o sondă Blakemore.

Dacă totuşi s-a produs o leziune mucoasă, important este să fie recunoscută intraoperator: se suturează cu fir subţire sertisat 4/0. Este preferabil să acoperim sutura cu o valvă gastrică anterioară.

După cum bine spunea Woodward, chirurgul care operează o acalazie esofagiană este pus în faţa unei dileme: ori incizează perfect musculatura şi transformă acalazia în boală de reflux, ori incizează insuficient şi nu rezolvă boala. Această dilemă se poste rezolva prin asocierea la miotomie a unei operaţii antireflux. Preferăm să asociem miotomiei închiderea unghiului His, cu eventuală fornixopexie şi hemifundoplicatură anterioară Dor (fig. 18 şi 19).

Alţii recomandă hemifundoplicatură posterioară Toupet (pentru a menţine beante marginile miotomiei sau chiar o fundoplicatură Nissen pe 360° – neindicată dacă în preoperator pacientul are un clearance esofagian necorespunzător).

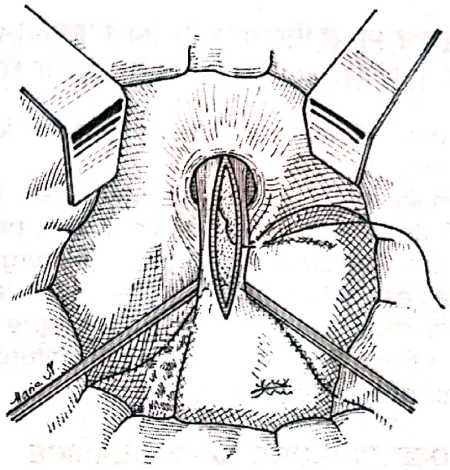

Fig. 18

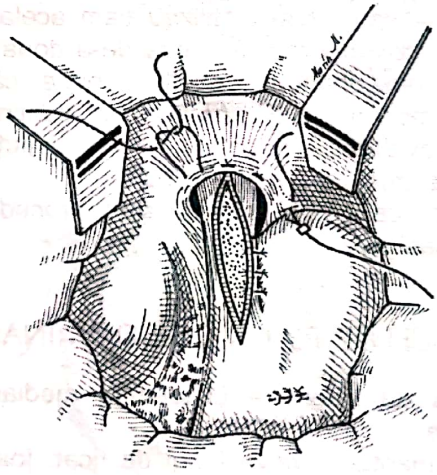

Fig. 19

Variante:

1. operaţia se poate executa şi pe cale toracică (mai agresivă), indicată mai ales în spasmul difuz şi acalazia viguroasă, caz în care miotomia se întinde până la crosa aortei, iar ca operaţie antireflux se execută operaţia Belsey – Mark IV. O indicaţie excepţională este miomatoza nodulară esofagiană.

2. rezolvarea chirurgicală laparoscopică sau toracoscopică este elegantă, existând riscul inciziei insuficiente de teama leziunii mucoasei (endoscopia i.o. poate fi utilă). Asupra modului de inserţie a trocarelor şi a preparării joncţiunii vom reveni la cura chirurgicală a BRGE.

Scanned with OKEN Scanner

TEHNICI CHIRURGICALE ÎN HERNIA HIATALĂ ȘI BOALA DE REFLUX GASTRO-ESOFAGIAN

Schemă – Anatomia radiologică a joncţiunii eso-gastrice (fig. 20)

În boala de reflux gastroesofagian (BRGE) inhibitorii de H2 şi blocanţii de pompă de proton au redus mult indicaţia operatorie, chirurgia fiind rezervată pacienţilor care nu răspund la tratamentul medical sau prezintă complicaţiile BRGE. Abordul se poate face clasic, prin chirurgie deschisă sau prin chirurgie miniinvazivă.

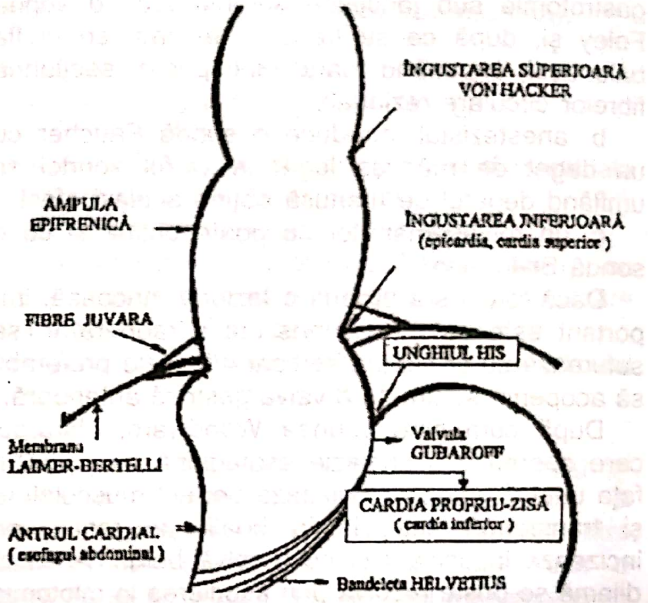

Fig. 20

PROCEDEE CHIRURGICALE CLASICE

Până la descoperirea funcţiei sfincterului esofagian inferior (SEI) (Fyke şi Code, 1956), cele mai folosite operaţii erau operaţia Lortat-Jacob şi operaţia Alisson, care realizau cam acelaşi lucru, prima pe cale abdominală, cea de-a doua pe cale toracică (se obţineau rezultate bune când era afectat mecanismul extrinsec al continenţei – defecte evidente anatomice – şi mai puţin bune când era afectată funcţia SEI).

Astăzi, cele mai folosite sunt procedeele de valvuloplastie.

A. PROCEDEE PE CALE ABDOMINALĂ

Calea de abord – celiotomia mediană xifo-ombilicală.

Instrumentar – valve lungi de ficat, foarfeci de disecţie Metzenbaum lungi, portace Hegar lungi, intervenţia desfăşurându-se în profunzime.

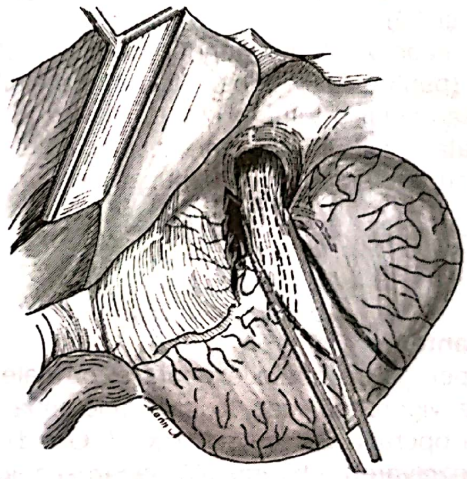

Fig. 21

Tehnică:

Se incizează peritoneal preesofagian, se străbate *pars flaccida* a micului epiploon şi se secţionează între ligaturi *pars tensa*, menajând n. vagi şi ramurile lor. Se evidenţiază pilierul diafragmatic drept şi, de la dreapta la stânga, se disecă digital posterior esofagul, ajutându-ne de o mică incizie, cu foarfecele, pe stânga, în dreptul ligamentului gastrofrenic şi se izolează esofagul abdominal pe laţ tractor (manevră uşurată de intubarea esofagului şi a joncţiunii cu un tub Faucher gros, French 50). (fig. 21). Manevra poate fi dificilă în caz de hernie hiatală (H-H) fixată intratoracic, când există riscul leziunii gastrice şi esofagiene sau al leziunii pleurale.

Se evidenţiază bine şi pilierul stâng şi, după reducerea în abdomen a herniei hiatale, se apreciază lărgimea orificiului hiatal (variante – în defectele mari se pot folosi plase sintetice, renunţându-se la proteza siliconată în „cruce" tip Angelshick, care putea induce complicaţii redutabile).

Scanned with OKEN Scanner

Închiderea parţială a inelului hiatal cu două-trei fire monofilament înodate retroesofagian sub protecţia unei sonde Faucher French 50 trecută prin joncţiune nu cresc continenţa cardio-esofagiană, dar evită migrarea intratoracică a montajului şi deci efectul „a flutter valve". Manevra Collis constă în posibilitatea introducerii indexului prin hiatusul esofagian, între sutura pilierilor şi esofag (pentru a preveni o posibilă disfagie în postoperator).

1. Fundoplicatura Nissen

Procedeul Nissen original (1956) – (fig. 22) – după sutura retroesofagiană a pilierilor, se ligaturează mai multe vase scurte gastrice, după care se tracţionează retroesofagian o valvă posterioară care se uneşte la dreapta esofagului cu o altă valvă anterioară confecţionată tot din fornix, realizându-se o fundoplicatură pe 360°.

Fixarea se face cu fire subţiri monofilament nonresorbabile sertisate 000, prinzând neperforant şi din esofag; în tehnica clasică se foloseau 4-5 fire, manşonând esofagul pe o înălţime de 4-6 cm.

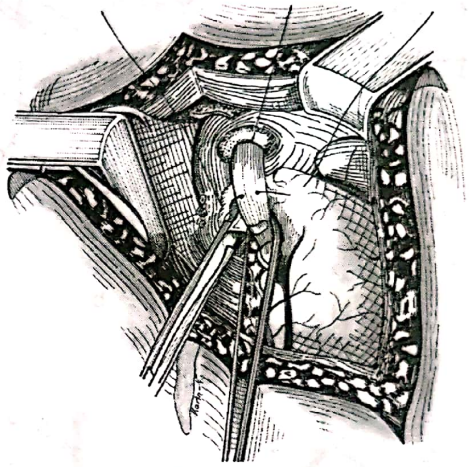

Fig. 22

Variante:

a. Procedeul Nissen-Rossetti – fundoplicatura se realizează pe o înălţime de numai 2-3 cm, fără secţiunea vaselor scurte şi fără a mai trece prin tunica musculară a esofagului (pentru a menaja fibrele vagului stâng).

b. Procedeul „floppy" Nissen (propus de Donahue şi Bombek) realizează un manşon fornixian mai larg, prevenind disfagia postoperatorie (fig. 23).

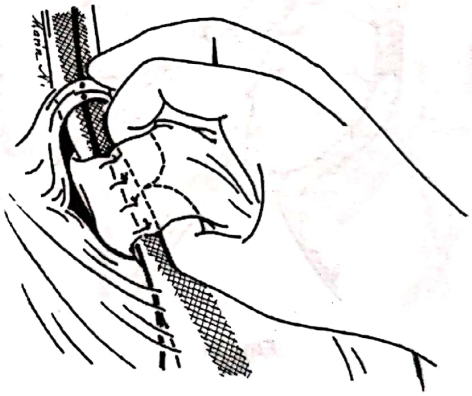

Fig. 23

2. Hemifundoplicatura anterioară Dor

(fig. 24 a, b)

Procedeul a fost amintit deja la capitolul consacrat curei acalaziei esofagiene. După sutura retro-esofagiană a pilierilor (comună tuturor procedeelor), se închide cu câteva fire sertisate monofilament 000 unghiul eso-cardiotuberozitar His, între marginea stângă a esofagului abdominal şi fornix. Se confecţionează din faţa anterioară a fornixului o hemivalvă anterioară suturată la marginea dreaptă a esofagului şi pilierul drept.

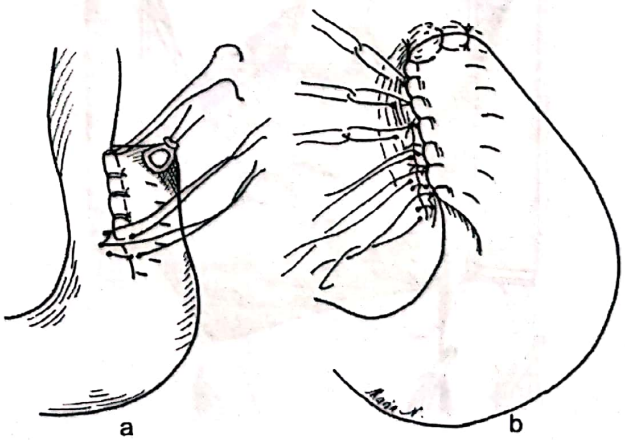

a b

Fig. 24

Scanned with OKEN Scanner

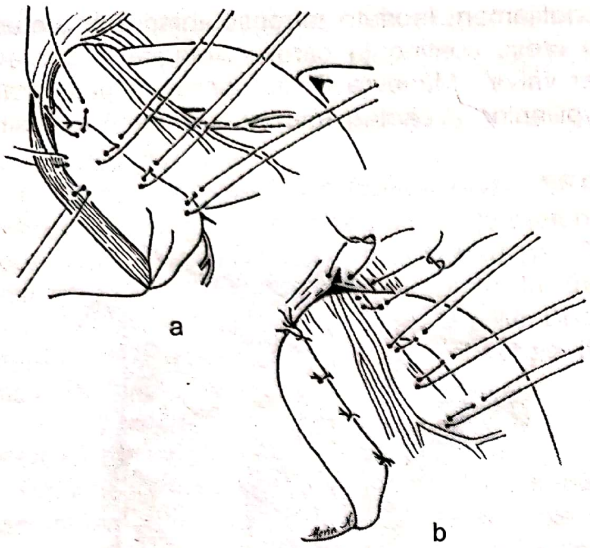

Fig. 25

Fig. 26

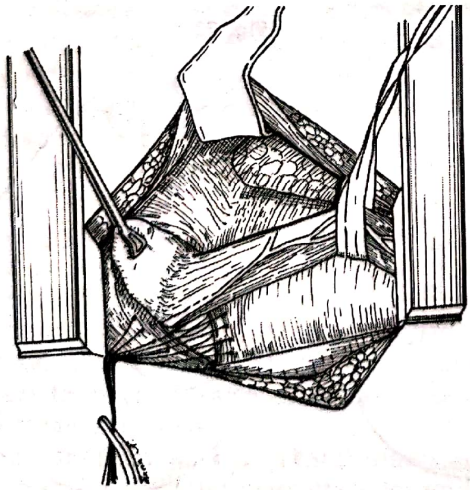

Fig. 27

3. Hemifundoplicatura posterioară Toupet
(fig. 25 a, b)

În tehnica clasică propusă de Toupet, plicatura posterioară era de 180°, dar sunt autori care au crescut-o până la 270° (pentru creşterea eficienţei – fig. 26). Valva se fixează pe dreapta la pilierul drept şi marginea dreaptă a esofagului.

B. PROCEDEE ANTIREFLUX EXECUTATE PE CALE TORACICĂ

Operaţia Belsey-Mark IV (fig. 27, 28, 29, 30).

Cale de acces – toracotomie stângă laterală joasă.

Scanned with OKEN Scanner

Tehnică – frenotomie postero-laterală, cu incizarea membranei Laimer-Berteli, cardia şi partea superioară a stomacului sunt disecate, permiţând ascensiunea stomacului în torace. Marea curbură a stomacului este eliberată pe 6-8 cm prin secţiunea vaselor scurte, menajând ramurile vagale. Se suturează retroesofagian pilierii diafragmatici. Valva se crează pe 240°-270° cu 3 fire nonresorbabile realizând o invaginare a esofagului; primul plan va închide unghiul His.

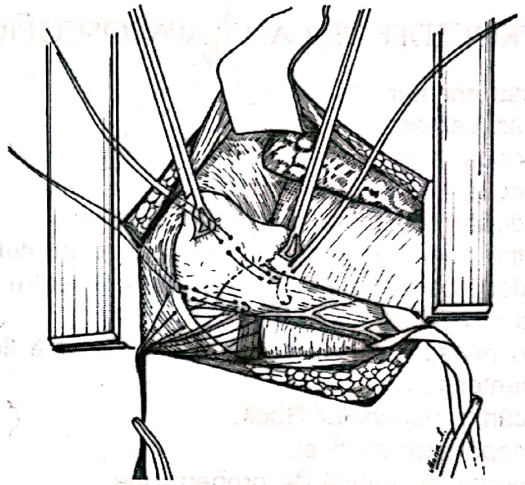

Fig. 28

Al doilea rând de fire prind 2 cm deasupra esofagul, şi 2 cm dedesubt, stomacul, înfundând primul strat.

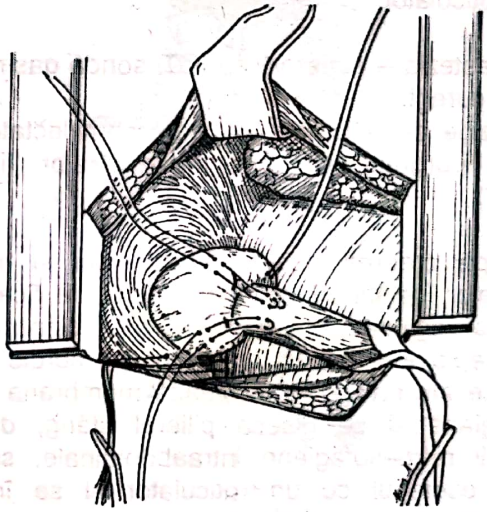

Fig. 29

Strângerea nodurilor va reinsera esofagul abdominal în abdomen; se suturează frenotomia şi se instalează un drenaj pleural în vas închis tip Béclaire.

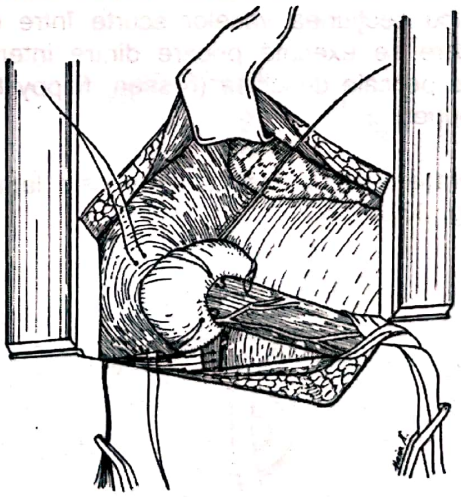

Fig. 30

Scanned with OKEN Scanner

C. PROCEDEE PE CALE LAPAROSCOPICĂ

Instrumentar:
- ac Veress;
- două trocare de 5 mm;
- două trocare de 10 mm;
- două reductoare de la 10 la 5 mm;
- fire nonresorbabile 00 sertisate pe ac curb;
- două pense fenestrate atraumatice pentru prinderea viscerelor;
- o pensă fină pentru suturi şi prinderea fină a ligamentelor;
- cârlig monopolar Hook;
- depărtător de ficat;
- portac cu pensă de prehensiune;
- foarfece;
- aplicator de clipuri;
- roticulator.

Anestezia – generală cu IOT; sondă gastrică cu dublu curent.

Poziţie de talie, cu coapsele semiflectate. Poziţia chirurgului şi a inserţiei trocarelor (fig. 31, fig. 32).

După crearea pneumoperitoneului şi inserţia trocarelor, se introduce depărtătorul de ficat care expune regiunea eso-gastrică, se incizează larg micul epiploon, fără a ţine cont de fibrele extragastrice ale n.vag, se incizează membrana freno-esofagiană şi se disecă pilierul stâng; disecţia regiunii retroesofagiene intraabdominale, se izolează esofagul cu un roticulator şi se încarcă joncţiunea pe un laţ tractor.

Se suturează cu portacul pilierii retroesofagieni cu 2-3 fire, se mobilizează marea curbură (la nevoie cu secţiunea vaselor scurte între clipuri), după care se execută oricare dintre intervenţiile descrise pe cale deschisă (Nissen, floppy Nissen, Dor, Toupet).

Operaţia Toupet executată pe cale laparoscopică (fig. 33).

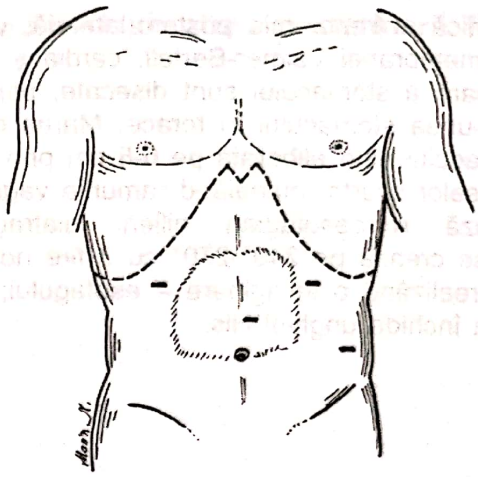

Fig. 31

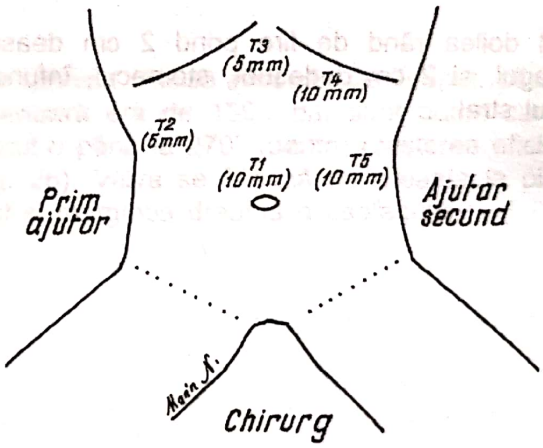

Fig. 32

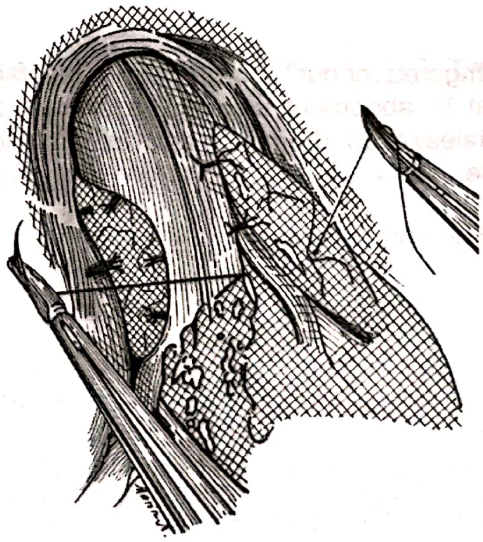

Fig. 33

Scanned with OKEN Scanner

D. OPERAȚII ADRESATE COMPLICAȚIILOR BRGE

A. Gastroplastia Collis (fig. 34)

Această intervenţie se realizează pe cale toracică stângă joasă pentru brahiesofag. După calibrajul esofagului cu un tub Faucher gros, secţiunea gastrică debutează la nivelul unghiului His şi se realizează paralel cu mica curbură pe o distanţă de 4-6 cm. Sutura se poate executa manual sau mecanic (cu stappler GIA).

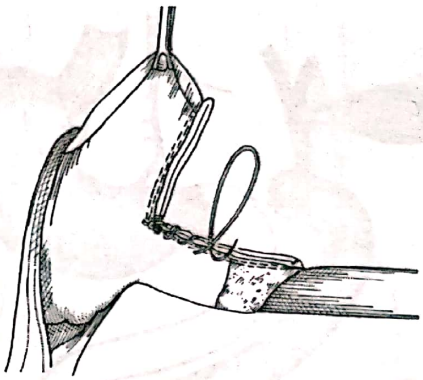

Fig. 34

Variantă – intervenţia se poate realiza şi pe cale laparoscopică utilizând pense endo GIA (fig. 35).

Singură, această operaţie nu previne refluxul, de aceea se asociază fie cu operaţia Belsey-Mark IV, fie se realizează operatia Collis-Nissen (mai corect denumită operaţia Pearson).

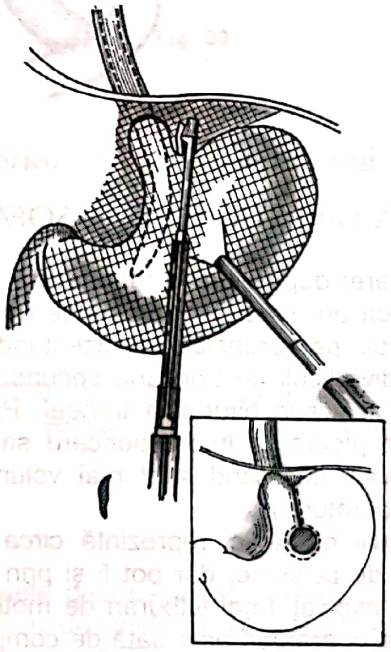

Fig. 35

B. Diversia duodenală totală (DDT)

Se poate realiza prin două maniere:

– DDT pe ansă în Y sub protecţia vagotomiei (procedeul Holt şi Large); (fig. 36)



Fig. 36

Scanned with OKEN Scanner

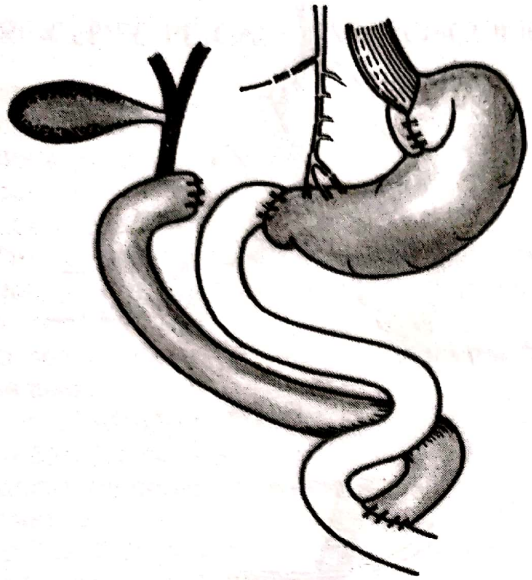

Fig. 37

– DDT prin duodeno jejunoanastomoză supra-papilară (procedeul „duodenal switch" Tom de Meester) (fig. 37)

Primul procedeu se realizează după o gastrectomie largă ¾ (pentru a preveni degradarea evacuarii gastrice – *Roux-Y-stasis syndrome*) şi anastomoză gastro-jejunală latero-laterala.

Al doilea procedeu nu sacrifică din rezervorul gastric.

Principiul DDT este nu realizarea unui montaj antireflux, ci de a asigura un conţinut gastric anacid (vagotomie + rezecţie gastrică) şi non-alcalin (procedeu foarte bun în refluxul complex duodeno-gastro-esofagian, conţinutul triptic fiind chiar mai agresiv decât cel acid).

Ansa biliară (duodeno-pancreatică) trebuie să fie scurtă, de circa 20-30 cm, iar cea alimentară, lungă de 50-60 cm, pentru a preveni refluxul alcalin antiperistaltic.

REZECŢIA DIVERTICULILOR ESOFAGIENI TORACICI

Clasificare: după situaţia topografică – parabronşici şi epifrenici, iar, după mecanismul de producere – diverticuli de pulsiune şi de tracţiune (şi aceştia din urmă având un mecanism de pulsiune).

Diverticulii parabronşici (reprezentând circa 16% din totalitatea diverticulilor esofagieni) sunt în majoritatea lor, diverticuli de tracţiune secundari unei adenite granulomatoase (TBC, histoplasmoză), fiind localizaţi de obicei sub bifurcaţia traheei. Principala complicaţie este fistulizarea bronşică (mai rar se poate produce în pleură, pulmon, pericard sau marile vase toracice); cancerizarea este rară. De obicei sunt asimptomatici, dar când sunt mai voluminoşi se pot însoţi de disfagie sau dureri retrosternale (având indicaţie operatorie).

Diverticulii epifrenici reprezintă circa 20% din totalitatea diverticulilor esofagieni. Majoritatea au un mecanism de pulsiune, dar pot fi şi prin mecanism mixt (pulsiune şi tracţiune).

Ei sunt asociaţi unei tulburări de motilitate a esofagului şi se însoţesc frecvent de H-H.

Indicaţia operatorie este dată de complicaţiile posibile: disfagie, regurgitaţii cu pneumopatii de aspiraţie, hemoragii, perforaţii, cancerizare.

Poziţia pacientului este în decubit lateral drept incomplet.

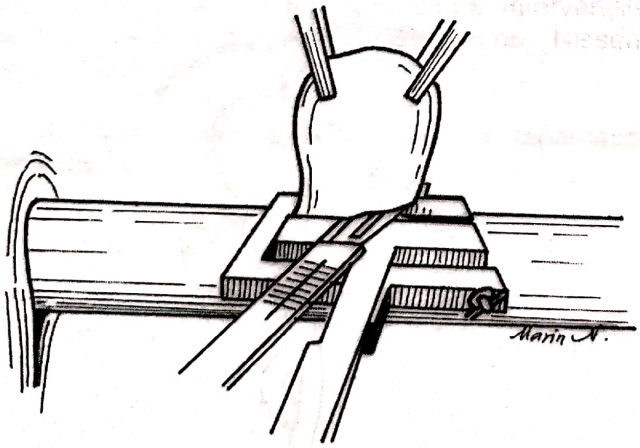

Fig. 38

Calea de abord – toracotomie antero-laterală stângă în patul coastei a VI-a sau a VII-a (permite rezolvarea afecţiunilor asociate.) După secţiunea ligamentului triunghiular al plămânului stâng, se incizează pleura mediastinală la locul presupus al diverticulului. Disecţia diverticulului din procesul de peridiverticulită se face tracţionând de el cu una sau două pense care ajută şi la disecţia coletului. (fig. 38).

Rezecţia diverticulului se poate însoţi de sutură manuală sau de rezecţia cu ajutorul unui stappler mecanic TA 30 şi este bine ca esofagul să fie intubat cu un tub Faucher gros (pentru ca sutura să nu fie stenozantă). Sutura se face în dublu strat, întâi mucoasa, apoi stratul muscular cu fire separate.

Scanned with OKEN Scanner

Peste sutura mucoasei care prolabează, cu stappler-ul, se practică un al doilea strat de sutură musculară.

Diverticulul epifrenic după rezecţie este bine să fie însoţit de o miotomie esofagiană subdiverticulară, urmată de o fundoplicatură parţială în maniera Belsey-Mark IV, care împiedică atât recidiva, cât şi refluxul gastro-esofagian postoperator (fig. 39).

Toracele se închide de manieră obişnuită după instalarea unui drenaj pleural.

Acelaşi rezultat se poate obţine şi prin chirurgie toracoscopică, utilizând un endostappler pentru sutura esofagiană. 5

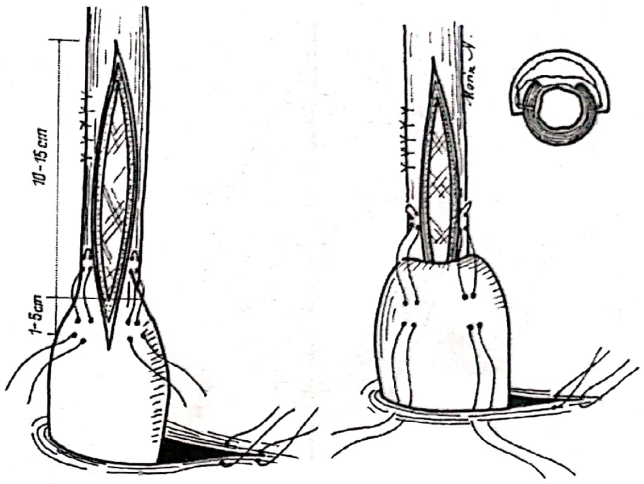

Fig. 39

CHIRURGIA CANCERULUI ESOFAGIAN

A. Abordul toraco-abdominal în cancerul esofagian inferior și adenocarcinomul eso-gastric

1. Operația Ivor Lewis

Se adresează cancerului esofagian inferior sau eso-gastric

Cale de acces – celiotomia combinată cu toracotomia dreaptă.

Celiotomie mediană xifoombilicală. Dacă intraoperator se constată metastaze hepatice, carcinomatoză peritoneală, noduli limfatici invadaţi inextirpabili, se va abandona intervenţia cu viză curativă şi se va aplica o metodă de paliaţie.

Tehnică în cancerul rezecabil

Timpul de gastroliză

Se secţionează ligamentul triunghiular al ficatului.

Scopul gastrolizei este de a mobiliza stomacul prezervând vasele gastroepiploice drepte care asigura vascularizaţia tubului gastric. Se practică decolare colo-epiploică cu deschiderea bursei omentale. Vena gastroepiploică dreaptă trebuie păstrată şi văzută unirea sa cu v. colică medie sau v.colică dreaptă (trunchiul gastrocolic Henle).

Se practică decolare duodenopancreatică Wiart-Kocher până când pilorul poate ascensiona spre orificiul hiatal; piloroplastie (mai bine miomectomie pilorică anterioară extramucoasă).

Cu arcada vasculară gastro-epiploică păstrată se secţionează vasele scurte din epiploonul gastrosplenic de jos în sus (între ligaturi sau cu Ligasure). Se eliberează aderenţele gastro-pancreatice de pe faţa posterioară a stomacului. Se secţionează pedicului gastric stâng (coronar) la origine. Este preferabil să secţionăm întâi vena la rasul marginii superioare a pancreasului şi apoi artera la originea din trunchiul celiac, cu limfadenectomie în grupul gastric stâng şi celiac.

Timpul de gastroplastie

Scopul gastroplastiei este de a permite alungirea stomacului, rezecând mica curbură împreună cu limfonodulii porţiunii verticale a micii curburi care pot fi invadaţi în tumorile esofagului toracic.

Stomacul va fi ascensionat izoperistaltic, vascularizaţia fiind asigurată de vasele gastroepiploice drepte (şi în mică măsură de vasele gastrice drepte sau pilorice). Arcada vasculară a micii curburi gastrice este secţionată între două ligaturi (secţiunea vaselor gastrice drepte la bordul superior al pilorului nu alungeşte evident bontul gastric distal). Rezecţia micii curburi se poate practica manual, după ligatura vaselor submucoase sau, mai facil, cu stappler-ul. Sunt două maniere de a crea tubul gastric:

– larg, bun pentru introducerea facilă a pensei mecanice;
– îngust, preferabil pentru adenocarcinomul eso-gastric.

Scanned with OKEN Scanner

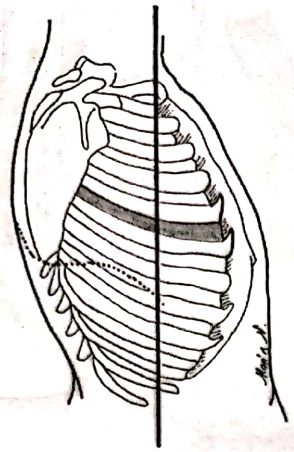

Fig. 40

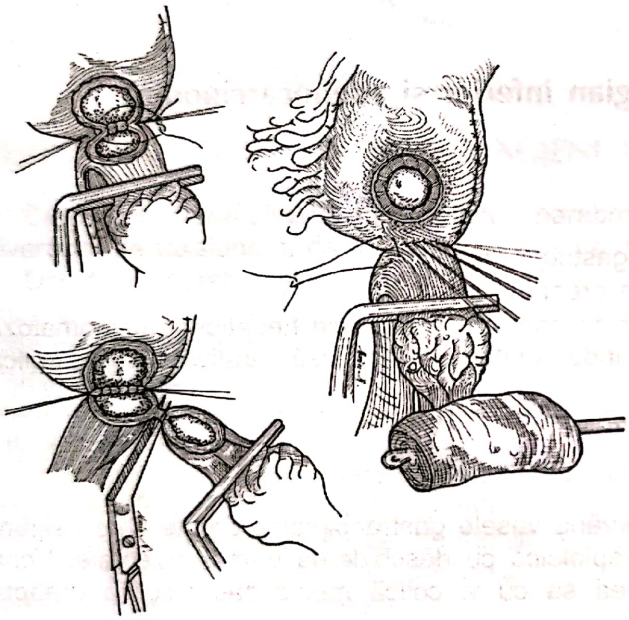

Fig. 41

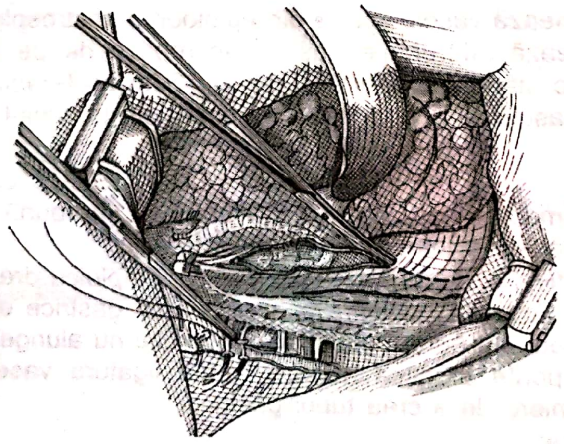

Fig. 42

Dacă tubul gastric este de lungime insuficientă, se poate alungi prin următoarele manevre:

– verificarea absenţei acolărilor posterioare ale stomacului;

– verificăm dacă decolarea duodeno-pancreatică este completă;

– dacă este necesar decolăm complet mezocolonul drept (acest gest permite o alungire cu 3-4 cm a tubului gastric).

Se disecă hiatusul şi esofagul abdominal şi toracic inferior cât mai mult posibil pe cale abdominală.

Timpul toracic (fig. 40)

Pacientul este plasat în decubit lateral stâng şi se practică o toracotomie postero-laterală dreaptă standard.

Se secţionează vena azygos. Esofagul subazygo-aortic este disecat de planul vertebral, aortă şi pericard. Toţi nodulii peri-esofagieni, incluzând nodulii subcarinali sunt incluşi în specimen. Stomacul este tras în torace şi se practică anastomoza cu bontul esofagian sub bontul venei azygos, fie manual, fie cu stappler-ul (fig. 41).

În anastomoza manuală preferăm fire subţiri sertisate 3/0 sau 4/0 nonresorbabile trecute posterior inversant sau fire cu rezorbţie lentă.

Anastomoza monostrat este sigură şi suplă dacă respectăm principiile generale ale unei anastomoze digestive în cancer:

– segmentele anastomotice să nu fie în tensiune;

– capetele anastomotice să sângereze bine arterial;

– segmentele anastomotice să nu fie invadate;

– tehnică chirurgială corectă.

Lavajul cavităţii pleurale. Drenj cu două tuburi multiperforate, unul spre domul pleural, celălalt spre sinusul costo-frenic, conectate la un drenaj închis la borcan tip Béclaire.

Drenajul abdominal cu un tub subhepatic, unul în loja splenică şi altul în Douglas. Jejunostomie de alimentaţie à minima pe sonda Foley.

2. Triplul abord Mac Keown

Timpul toracic – toracotomie postero-laterală dreaptă standard. Verificăm rezecabilitatea tumorii şi absenţa metastazelor pulmonare. Izolăm esofagul toracic pe laţ tractor si îl disecăm de jos în sus după secţiunea şi ligatura crosei venei azygos.

Pentru o atitudine chirurgical-oncologică cât mai agresivă, vom efectua o rezecţie esofagiană extinsă (en-bloc resection Skinner). (fig. 42).

Scanned with OKEN Scanner

Canalul toracic este ligaturat cât mai jos posibil în unghiul format de aortă şi rahis. În mediastinul superior se disecă cât mai înalt posibil în defileul cervico-toracic pentru a uşura disecţia cervicală ulterioară (disecţie relativ uşoară, venind în contact posterior cu rahisul şi anterior cu traheea). Pe marginea dreaptă a esofagului se evită lezarea n. recurent procedând la ridicarea în bloc a limfonodulilor recurenţiali drepţi. Pe marginea stângă a esofagului, se ridică limfonodulii recurenţiali stângi, menajând n. recurent stâng. Pe piesa de esofagectomie în rezecţia în bloc se regăsesc v. azygos, ductul toracic, o parte din pleură şi pericard (fig. 43). Drenaj pleural (nu mediastinal).

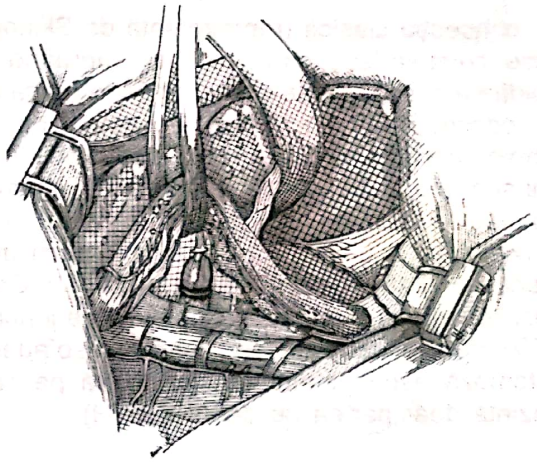

Fig. 43

Timpul abdominal se execută cu pacientul în decubit dorsal. Dacă tumora se află în 1/3 superioară sau 1/3 medie a esofagului, după gastroliză se tracţionează întregul stomac spre regiunea cervicală prin mediastinul posterior cu cardia suturată şi piloroplastie (fig. 44) (vezi tehnica Orringer). Dacă neoplasmul este de 1/3 inferioară sau esogastric se procedează la o gastroliză cu gastroplastie ca în tehnica Ivor Lewis, tubul gastric trebuie să ajungă până în regiunea cervicală ascensionat prin mediastinul posterior. În timpul curajului ganglionar abdominal obişnuit obişnuit se poate observa o congestie a vaselor limfatice şi un edem retroperitoneal (consecinţa ligaturii prealabile a canalului toracic în mediastin). Plaga de celiotomie se lasă deschisă şi se trece la următorul timp.



Fig. 44

Timpul cervical se execută printr-o cervicotomie stângă, pe marginea anterioară a m. SCM stâng. Esofagul cervical se secţionează cât mai jos posibil. Pentru a trece tubul gastric prin hiatusul esofagian este suficient să-l lărgim până intră patru degete în mediastin. Întregul stomac sau tubul gastric din marea curbură sunt tracţionate cu o meşă spre regiunea cervicală iar anastomoza se execută manual sau mecanic, de manieră T-L pentru întregul stomac sau T-T pentru tubul gastric, cu fire sertisate 3/0 separate, nonresorbabile sau lent resorbabile, trecute total pe esofag şi extramucos pe stomac. Ambele segmente anastomotice trebuie să sângereze arterial satisfăcător. Se trece o sondă Levine multiperforată de decompresiune transanastomotic până în duoden; jejunostomie a minima pe sondă Foley groasă.

Drenajul cervical poate să lipsească (unii autori susţin că predispune la fistulă anastomotică!); lavaj peritoneal. Drenaj abdominal obişnuit şi închiderea celiotomiei.

3. Esofagectomia abdomino-cervicală transhiatală Sloan-Orringer (ETH)

Pentru un chirurg cu experienţă în chirurgia esofagiană metoda reprezintă riscuri şi morbiditate substanţial reduse faţă de tehnica triplului abord toraco-cervico-abdominal Mac Keown. Anastomoza cervicală înlătură riscul mediastinitei după dezunirea anastomozei toracice iar calea abdominală oferă un acces excelent asupra organelor tractului gastro-intestinal utilizate pentru substituţia esofagiană. Apariţia şi răspândirea acestei tehnici a făcut ca în chirurgia cancerului esofagian să ia naştere două curente, diametral opuse, fiecare bazat pe argumentele sale:

Scanned with OKEN Scanner

a. concepţia clasică (reprezentată de Skinner şi Akiyama) care recomandă intervenţii foarte laborioase, extinse, cu limfadenectomie radicală, mergând până la „en-bloc resection esophagectomy" a lui Skinner, cu morbiditate şi mortalitate postoperatorie ridicate;

b. concepţia modernă (nu i-aş spune neapărat „corectă") a lui Orringer şi Sloan de esofagectomie abdomino-cervicală, fără toracotomie, unde (cu excepţia contraindicaţiilor) rezultatele imediate postoperatorii sunt mai bune, iar cele la distanţă, asemănătoare. Această tehnică îşi găseşte justificarea prin faptul că în stadiile mai precoce de cancer (stadiile I şi IIa) metoda poate fi radicală, iar în stadiile mai avansate supravieţuirea la distanţă depinde mai puţin de radicalitatea operaţiei, cât de tipul histologic şi gradul de diferenţiere, gradul de invazie limfatică, etc. Creşterea numărului de cazuri cu esofag Barrett cu grad înalt de displazie ca şi a adenocarcinomului de joncţiune eso-gastrică fac ca această tehnică să câştige teren.

ETH trebuie deosebită de tehnica esofagectomiei distale transhiatale Hill din cancerul eso-gastric cu anastomoză eso-jejunală toracică joasă pe cale abdominală (disecţia esofagului toracic inferior de aici reprezintă doar partea de debut a ETH).

B. Indicaţii pentru afecţiuni maligne

Cancerul treimii superioare, mijlocii, dar mai ales cel de treime inferioară şi de cardie (noi am executat ETH şi pentru cancer esofagian cervico-mediastinal).

Poziţia bolnavului – decubit dorsal, capul este fixat în extensie şi rotat la dreapta, ajutat de un pileu şi câmp sub omoplatul stâng. Badijonarea cu antiseptice se face de la gât, de la gonion, submandibular, antero-lateral pe torace până la linia axilară mijlocie bilateral, întregul perete antero-lateral al abdomenului până la pubis. La nevoie, se închide rapid celiotomia şi bolnavul se întoarce în poziţia de decubit lateral a toracotomiei. Un rând de câmpuri se aplică ca pentru o celiotomie supraombilicală, alt rând, de pe torace şi regiunea cervicală se vor ridica spre finalul timpului abdominal. Se introduce un tub Faucher gros în esofag (dacă e posibil până în stomac).

Anestezie – generală IOT (de preferat cu sondă cu intubaţie selectivă Carlens, dat fiind riscul conversiei ETH la un anume tip de toracotomie, dreaptă sau stângă).

Timpii operatori ai ETH

ETH are 3 etape operatorii care, la un moment dat, se pot intrica:

– etapa abdominală
– etapa cervicală
– disecţia mediastinală

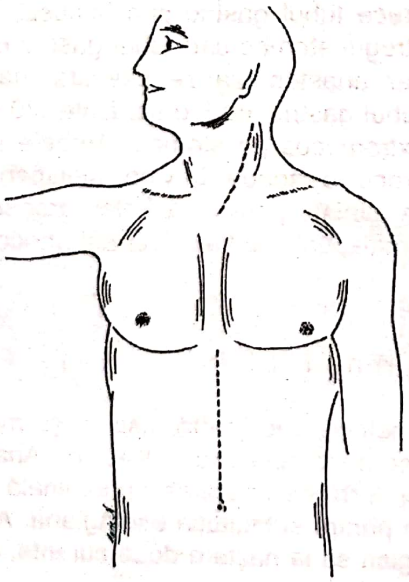

Fig. 45

Etapa abdominală (fig. 45)

Celiotomie mediană xifoombilicală (la nevoie cu extirparea apendicelui xifoid). Secţiunea cu bisturiul electric a ligamentului triunghiular hepatic şi tracţiunea spre dreapta cu o valvă a feţei viscerale a lobului stâng hepatic evidenţiază clar joncţiunea eso-gastrică. Se explorează faţa diafragmatică şi viscerală a ficatului, epiploonul şi fundul de sac Douglas pentru existenţa eventualelor metastaze. Se apreciază stomacul, valoarea şi lungimea arcadei gastro-epiploice, precum şi lungimea şi calitatea arcadei paracolice (pentru o eventuală interpoziţie cu colon).

Înainte de alte manevre executăm o mare decolare duodeno-pancreatică (Wiart-Kocher) până când pilorul ajunge cu uşurinţă în vecinătatea hiatusului esofagian. În tot timpul operaţiei un câmp moale muiat în ser fiziologic călduţ ia loc în spaţiul de decolare. Următorul timp este cel al „scheletizării" ligamentului gastro-colic în afara

Scanned with OKEN Scanner

arcadei gastro-epiploice, plecând din mijlocul marii curburi pentru a nu răni vasele din mezocolonul transvers care poate fi acolat de ligamentul gastro-colic spre regiunea antro-pilorică. Se pătrunde în bursa omentală, se lizează eventualele aderenţe gastrice posterioare, mergând cranial cu ligatura vaselor scurte şi menajarea splinei şi caudal, cu atenţie pentru a nu leza originea a. gastroepiploice drepte (care va fi principala sursă vasculară a stomacului ascensionat) şi trunchiul gastro-colic Henle la vărsarea în v. mezenterică superioară.

Se incizează pars flaccida a omentului mic, se secţionează cu bisturiul electric pars condensa şi peritoneul preesofagian, se izolează pilierii diafragmatici şi esofagul abdominal pe laţ tractor (sondă Foley). Se pensează pedicului gastric stâng cât mai aproape de originea din trunchiul celiac şi se verifică pulsul a. hepatice în pedicului hepatic (posibilitatea emergenţei acesteia din a. gastrică stângă sau coronara gastrică). Se secţionează şi se aplică o dublă ligatură. A. gastrică dreaptă sau pilorică care este de obicei gracilă se păstrează (fără a fi obligatoriu, pedicului hrănitor principal fiind a. gastroepiploică dreaptă); la nevoie, se poate secţiona fără vreun inconvenient major dar şi fără a uşura prea mult ascensionarea stomacului. Se izolează fornixul gastric din ligamentul gastrofrenic sau frenofornixian şi întreg stomacul este mobilizat cu excepţia cardiei care rămâne ataşată de esofagul abdominal. Dacă esofagectomia se execută pentru cancer se practică limfadenectomie celiacă, la originea a. gastrice stângi, de-a lungul a. splenice, în grupurile paracardiale şi mediastinale inferioare, paraesofagiene.

Pentru a evita deficienţele de evacuare gastrică după vagotomie, executăm şi o piloromiotomie extramucoasă anterioară.

Următorul timp reprezintă disecţia boantă, transhiatală a esofagului toracic inferior, cu mâna dreaptă, în timp ce laţul tractor trage distal de joncţiunea eso-gastrică (fig. 46).

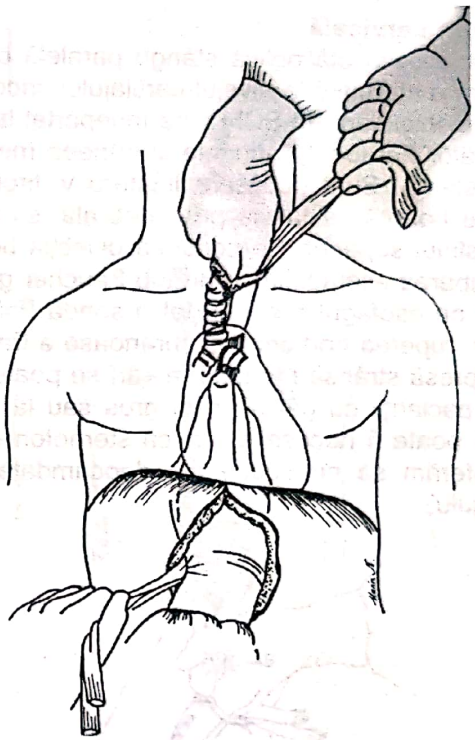

Fig. 46

Nu am găsit niciodată necesară frenotomia anterioară de la hiatus la apendicele xifoid, cel mult o secţiune parţială a pilierilor sau o mică frenotomie de la hiatus spre anterior fiind cu totul satisfăcătoare. Disecţia boantă a esofagului toracic de jos în sus se poate executa cel puţin până la carină cu secţiunea şi ligatura la vedere a unor ataşamente periesofagiene. Disecţia posterioară a esofagului este uşurată de existenţa unui plan de clivaj. Existenţa unei adevărate fixări esofagiene într-un proces de periesofagită scleroasă (stenoză postcaustică veche, cu periesofagită, după accidente perforative esofagiene cu mediastinită) sau existenţa unei tumori invadante în structurile vitale vecine contraindică continuarea ETH. Se mai controlează o dată mobilitatea esofagului disecat faţă de fascia prevertebrală, aortă şi structurile mediastinale adiacente. Este de menţionat că în acest timp se pot extrage prin hiatus surprinzător de mulţi limfonoduli mediastinali periesofagieni din grupurile 107-108, 109-110, 111-112, care se trimit la examen H-P.

Scanned with OKEN Scanner

Etapa cervicală

Incizie cervicală oblică stângă paralelă cu marginea anterioară a m. SCM stâng întinsă de la incizura jugulară a sternului la nivelul cartilajului cricoid (6-7 cm). Incizia platismei, a fasciei cervicale superficiale şi a m. omohioidian, m. SCM este îndepărtat lateral împreună cu mănunchiul vasculo-nervos al gâtului (cu un depărtător Farabeuf) laringele şi traheea medial (depărtare digitală pentru a preveni lezarea n. laringeu inferior stâng). Sunt necesare ligatura v. tiroidiene mijlocii şi a a. tiroidiene inferioare, după care, printr-o disecţie boantă pe fascia prevertebrală, se pătrunde retroesofagian şi cu indexul, retroesofagian, până în mediastinul superior. Se continuă disecţia boantă anterior şi lateral de esofag, menajând traheea şi ajutat de intubarea esofagului cu un tub Faucher gros, cu o pensă de pedicul renal se izolează şi se aplică un laţ tractor pe esofagul cervical (tot o sondă Foley). Degetele disecă apoi cu faţa volară spre esofag pentru a preveni ruperea porţiunii membranoase a traheei la nivelul mediastinului. Cu o pensă curbă porttampon, cu o compresă strânsă montată în vârf se poate face o bună disecţie retroesofagiană până la nivelul carinei.

La pacienţii cu gât scurt şi gros sau la vârstnici cu osteoartrite cervicale care fac imposibilă extensia gâtului poate fi necesară o mică sternotomie mediană superioară.

Preferăm să nu secţionăm deocamdată esofagul cervical până nu este gata întreaga mobilizare a esofagului.

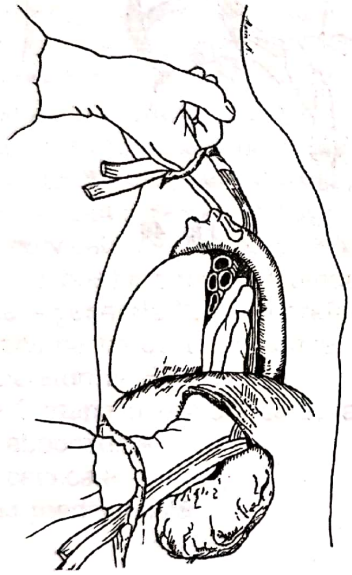

Fig. 47

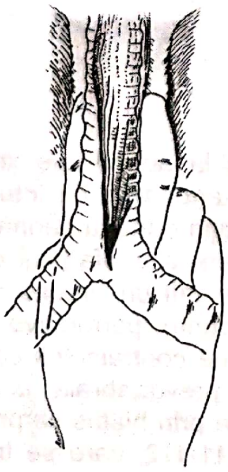

Fig. 48

Disecţia esofagiană mediastinală abdomino-cervicală (fig. 47)

Operatorul îşi poate schimba poziţia când pe dreapta, când pe stânga pacientului, în funcţie de necesităţi, dar acum stă pe dreapta cu mâna dreaptă inserată prin hiatusul diafragmatic în mediastinul posterior, iar cea stângă prin incizia cervicală în mediastinul superior. Disecţia se face de-a lungul fasciei prevertebrale, ajutat şi de o pensă porttampon inserată prin hiatus, până degetele se întâlnesc. Disecţia posterioară terminată se trece la cea anterioară în care cel mai delicat timp este cel legat de trahee şi bifurcaţie. Tubul care stă călare pe joncţiune este tras caudal iar mâna chirurgului cu palma spre esofagul anterior avansează în mediastin, esofagul fiind mobilizat faţă de pericard şi carină. Mâna va apăsa posterior spre esofag pentru a deplasa cât mai puţin cordul (risc major de hipotensiune arterială în acest moment operator!). Disecţia simultană prin inciziile abdominală şi cervicală, de-a lungul feţei anterioare a esofagului disecă ataşurile la traheea posterioară (risc de ruptură a porţiunii membranoase a traheei) (fig. 48).

După disecţia anterioară şi posterioară a esofagului rămân ataşurile laterale care se vor diseca bont şi se vor secţiona, eventual sub ligaturi, ramurile vagale din 1/3 medie şi distală a esofagului.

Subcarinal sau subaortic aderenţele fibroase periesofagiene pot impiedica completa mobilizare a E; ele pot fi „fracturate" între police şi index.

Waddel şi Scannell (1957) şi M.Orringer (1984) au propus sternotomia mediană înaltă pentru a lărgi accesul pe esofagul toracic superior până la nivelul carinei.

Scanned with OKEN Scanner

Dacă tumora este situată la suficientă distanţă oncologică faţă de cardie, esofagul se secţionează la nivelul cardiei (suturând sonda Faucher de bontul esofagian) şi cardia se închide cu fire separate monostrat extramucos cu fire neresorbabile 3-0. Dacă ne aflăm în faţa unei tumori eso-gastrice Siewert I rezecăm cardia, mica curbură verticală şi o parte din fornix la distanţă de 6 cm de limita aparentă a tumorii şi tubulizăm stomacul pentru ascensiune cervicală după tehnica Akiyama. Dacă tumora este Siewert II sau III este mai oncologică gastrectomia totală şi reconstrucţia esofagului se va executa din colon.

Extragem esofagul prin cervicotomia stângă şi îl secţionăm cervical cât mai jos posibil pentru a evita tensiunea în anastomoză când bolnavul înghite saliva sau face extensia capului.

Prin hiatus se introduce o pensă curbă port-tampon care trage o meşă prin mediastinul posterior din regiunea cervicală. Întregul stomac este adus peste torace (fig. 49), apreciind coloraţia sa, lungimea şi punctul fornixian care vine cel mai cranial, la acest nivel agăţăm stomacul cu 2 fire de aţă pe care le legăm de meşă şi tracţionăm stomacul cu meşa trasă prin plaga cervicală şi cu o mână îl conducem prin hiatus (atenţie la posibila torsionare!). În mod normal stomacul vine la cel puţin 4-5 cm peste nivelul claviculei, iar pilorul până aproape de hiatus. Utilizarea penselor de tip Babcock (sau orice alt tip asemănător) pentru ascensionarea stomacului o considerăm traumatică şi nu o recomandăm.

Nu efectuăm sutura stomacului la hiatus (oricum se produce o acolare spontană şi rapidă a grefonului gastric suficient de voluminos la hiatusul esofagian). Chiar micile soluţii de continuitate pleurală produse în timpul ETH se obturează spontan de către stomacul ascensionat şi rareori am fost nevoiţi să instalăm pleurostomii. Spre deosebire de alţi autori, nu închidem acum celiotomia.

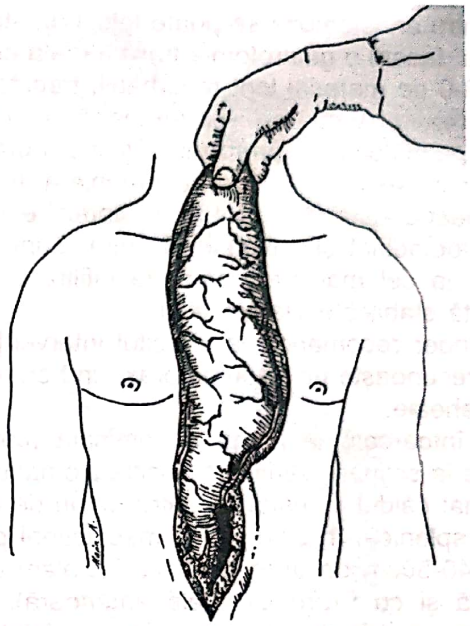

Fig. 49

Anastomoza cervicală esofago-gastrică (fig. 50)

După ce tracţionăm stomacul la 4-5 cm deasupra claviculei îl fixăm la fascia prevertebrală şi apertura toracică superioară cu câteva fire pentru a nu avea tensiune în anastomoză (oricum am avut grijă ca bontul esofagului cervical să fie suficient de lung şi să nu fie devascularizat).

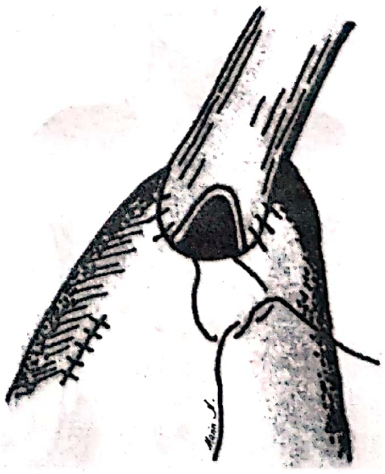

Fig. 50

Scanned with OKEN Scanner

Pentru anastomoză se poate folosi un stapler L-L. Noi executăm anastomoza esofago-gastrică termino-laterală: facem o gastrotomie transversală anterioară de 1,5 -2 cm şi executăm stratul posterior cu fire separate 3-0 de material lent resorbabil, trecute total pe esofag şi extramucos pe stomac. După ce am trecut toate firele posterioare (5-6), se leagă, apoi trecem o sondă subţire Lévine multiperforată prin nas, faringe, esofag, anastomoză, grefon şi câţiva cm distal de piloroplastie, pentru decompresiunea stomacului. Stratul anterior îl executăm de aceeaşi manieră, firele lent resorbabile având avantajul că nu lasă granuloame de fir (aspect constatat de noi la „vizitarea" endoscopică, de control, a anastomozei). Spălăm plaga cervicală cu ser betadinat şi nu (mai) drenăm. Sunt autori care susţin că drenajul cervical favorizează constituirea fistulei; la cel mai mic semn de infiltrare a plăgii cervicale, o pensă introdusă printre firele de sutură cutanată stabileşte diagnosticul.

Orringer recomandă la sfârşitul intervenţiei o radiografie toracică pe masă cu un aparat portabil care poate recunoaşte un pneumotorax, un hematom masiv mediastinal şi poziţia sondei nazo-gastrice şi a celei endotraheale.

Ne întoarcem la plaga abdominală (care a fost protejată cu un câmp steril), verificăm hemostaza (atenţie la splină!), verificăm poziţia stomacului, a tubului nazo-gastric, spălăm cavitatea abdominală cu ser betadinat călduţ şi instalăm patru tuburi de drenaj din politen scoase prin contraincizii laterale: subhepatic, în loja splenică, în Douglas şi mediastinal posterior pe care îl ataşăm la un Béclaire.

La 40-50cm de unghiul Treitz instalăm o sondă de jejunostomie (sondă Foley nr. 16, cu dublă bursă enterală şi cu fixare parietală anterioară). Dacă observăm zonă de efracţie pleurală uni- sau bilateral instalăm un tub de pleurostomie cu vârful către domul pleural. După cum am mai spus micile efracţii pleurale se obturează, de obicei spontan prin prezenţa stomacului.

Avantajele închiderii finale a celiotomiei sunt multiple:

– verficarea poziţiei angajării stomacului prin mediastin;
– verifică locaţia tubului naso-gastric de decompresie;
– montarea finală a jejunostomiei fără a se modifica poziţia sondei;
– verificarea finală a hemostazei.

Este evident că dacă după ETH stomacul nu poate fi utilizat (operaţie anterioară, rezecţie gastrică, cancer eso-gastric ce impune gastrectomia totală, etc.) organul folosit de noi pentru substituţie este, de preferinţă, colonul pregătit corespunzător (de obicei în maniera anizoperistaltică prin mediastinul posterior sau retrosternal, cu colon stâng vascularizat de a. colică medie, a. colică superioară stângă sau chiar de amândouă).

4. Chirurgia video-asistată pentru rezecția cancerului esofagian

Chirurgia video-asistată pentru cancer esofagian se practică deocamdată în puţine centre din lume, necesitând un training lung şi dificil, cu rezultate ce urmează a fi evaluate.

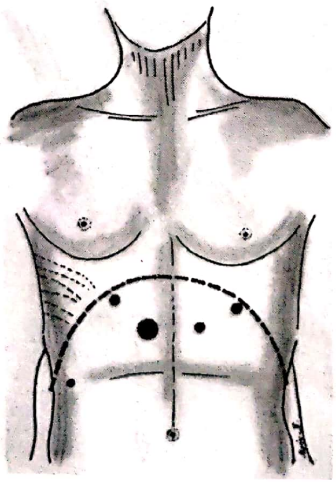

Fig. 51

Timpul laparoscopic

Laparoscopia permite exploatarea cavităţii abdominale şi evidenţierea metastazelor hepatice sau viscero-peritoneale (v. poziţia trocarelor fig. 51).

Se disecă esofagul şi cardia şi se efectuează gastroliza ca la laparotomia clasică (cu un curaj ganglionar identic).

Cardia este secţionată printr-un agrafaj linear cu endoGIA, tubul gastric este exteriorizat temporar printr-o mică incizie situată în dreptul pilorului. Această incizie permite tubulizarea gastrică extracorporeală, ca şi piloroplastia, după care stomacul tubulizat este reintrodus în abdomen şi plaga închisă etanş.

Esofagul este disecat pe cale transhiatală până la marginea inferioară a bronhiei principale stângi

Scanned with OKEN Scanner

unde n. vagi sunt secţionaţi; o incizie cervicală completează esofagectomia cervicală şi toracică superioară. În final tubul gastric este ascensionat prin mediastinul posterior şi anastomozat la esofagul cervical.

Metoda se adresează mai ales carcinoamelor scuamoase ale esofagului toracic fără extensie ganglionară abdominală decelabilă imagistic.

Timpul toracoscopic

Poziţia trocarelor – vezi fig. 52.

Accesul a fost raportat până acum numai pe partea dreaptă şi necesită o intubaţie selectivă (insuflarea se face la o presiune inferioară de 6 mmHg).

Ligamentul triunghiular drept este secţionat, la fel şi crosa v.azygos prin agrafaj linear (endoGIA). Esofagul toracic este mobilizat şi disecat, împreună cu un curaj ganglionar mediastinal şi clipa-rea canalului toracic la intrarea sa în mediastin (fig. 53).

Restul intervenţiei se desfăşoară prin laparotomie sau laparoscopie (fig. 54, fig. 55, fig. 56) (gastroliza, gastroplastia şi piloroplastia). Timpul cervical este identic cu cel descris anterior.

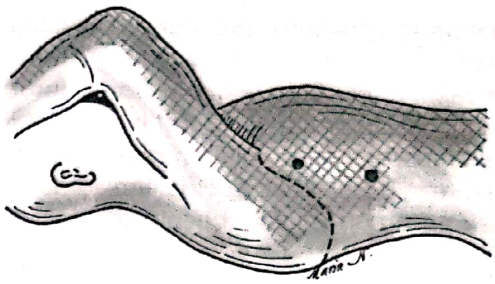

Fig. 52

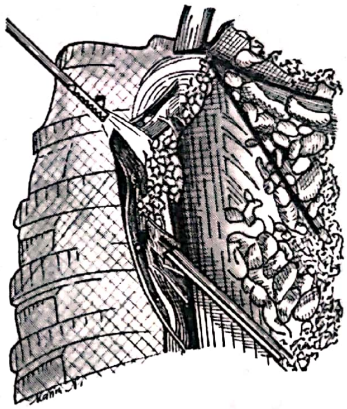

Fig. 53



Fig. 54

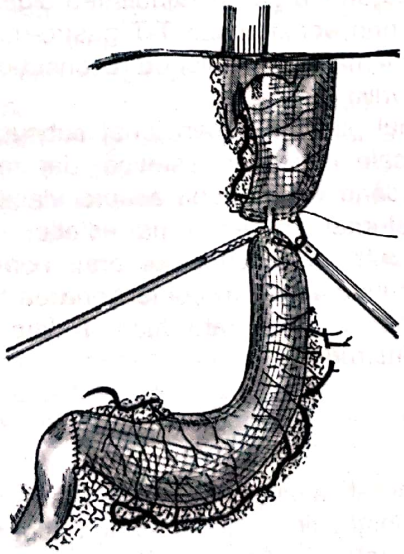

Fig. 55

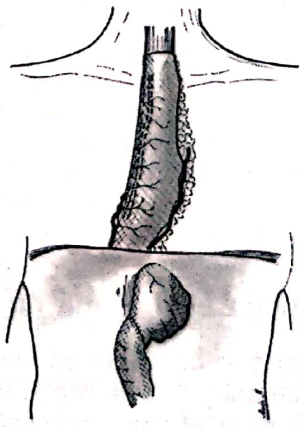

Fig. 56

Abordul toracoscopic are trei dezavantaje (după Sauvanet şi Belghiti):

– spre deosebire de laparoscopie, toracoscopia nu pare să diminueze frecvenţa şi gravitatea complicaţiilor respiratorii după esofagectomie (probabil datorită excluziunii pulmonare drepte prelungite şi a unui indice ridicat al paraliziei recurenţiale stângi în timpul disecţiei cervico-mediastinale);

– exereza tumorilor voluminoase este dificilă;

– exereza cancerelor esofagiene toracice obligă la manipularea esofagului în zonă tumorală, cu implicaţii asupra prognosticului oncologic.

TEHNICI DE RECONSTRUCȚIE ESOFAGIANĂ ÎN STENOZELE COROZIVE NEDILATABILE

De multe ori şi stomacul prezintă o arsură antrală, sau este rezecat, sau nu s-a dilatat în timpul cât pacientul a purtat gastrostoma, motiv pentru care interpoziţia colică este de ales. În domeniul reconstrucţiei esofagiene cu stomac, şcoala românească de chirurgie are tradiţie şi premiere pe plan mondial (prin profesorii A. Jianu, I. Jianu şi D. Gavriliu). Ideea reconstrucţiei esofagiene cu tub confecţionat din marea curbură gastrică a pornit de la ideea gastrostomei Beck-Jianu în care tubul de gastrostomă se introducea în alt tub confecţionat din marea curbură gastrică.

A. Reconstrucția esofagiană cu tub gastric anizoperistaltic din marea curbură – procedeul Gavriliu I Și II

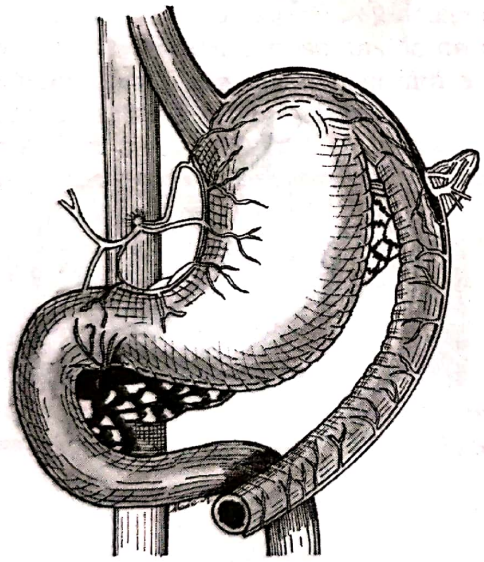

Fig. 57

La procedeul Jianu, Prof. Dan Gavriliu a adus urmatoarele modificări: splenectomia în hil, astfel încât a. splenică devine artera hrănitoare a grefonului prin intermediul a. gastroepiploice stângi şi decolarea cozii şi corpului pancreasului de la stânga la dreapta, permiţând o ascensionare mult îmbunătăţită a grefonului care ajunge în regiunea cervicală (procedeul Gavriliu I).

În procedeul Gavriliu II, pentru a câştiga în lungime (în stenozele esofagiene totale, când grefonul va fi anastomozat cu faringele) se păstrează şi pilorul şi primii centimetri ai lui DI, duodenul şi pilorul ajungând la gât, continuitatea digestivă refăcându-se prin anastomoză T-T gastro-duodenală.

Iată schema procedeului de reconstrucţie propus de D. Gavriliu (fig. 57)

Grefonul putea fi ascensionat subcutanat (presternal), cale mai puţin estetică, dar mai sigură, mai ales când există dubii asupra viabilităţii sale, sau retrosternal, procedeu mai estetic.

Dezavantajele procedeului erau hemostaza şi sutura laborioasă pentru confecţionarea tubului, cu denervarea sa, care poate duce, în timp, la dilatări atone monstruoase.

B. Reconstrucția esofagiană cu colon

Pentru stenozele postcaustice, colonul rămâne materialul preferat, având şi o istorie foarte veche, de aproape 100 de ani (1911-Kelling şi Vulliet au executat prima reconstrucţie cu colon stâng antiperistaltic; în 1950 Orsoni a publicat prima reconstrucţie cu colon, într-un timp, reuşită). Procedeele de reconstrucţie cu colon rămase clasice sunt cu ileocolon (Roith), cu colon transvers (Kelling) şi colon stâng (Orsoni).

Scanned with OKEN Scanner

C. Reconstrucția esofagiană cu colon stâng anizoperistaltic (RECS)

Cu toate că unii autori optează în general pentru reconstrucţia cu colon transvers sau ileocolon izoperistaltic, noi mărturisim preferinţa pentru procedeul din titlu, din următoarele considerente:

– calibrul colonului stâng este mai apropiat de cel al esofagului, de multe ori dimensiunile cecului şi ascendentului împiedicând ascensionarea retrosternală iar cea subcutană fiind extrem de inestetică;

– deglutiţia prin acest neoesofag are loc mai ales printr-un mecanism de tip gravitaţional, indiferent de maniera izo sau anizoperistaltică;

– de multe ori putem folosi un dublu pedicul hrănitor, atât ACM, cât şi ACS, mai ales când arcada bordantă este gracilă sau dublă şi chiar triplă;

– se obţine în mod evident cel mai lung grefon care poate cuprinde jumătatea stângă a transversului, unghiul splenic, colonul descendent şi o porţiune din cel ileo-pelvin (în variantele favorabile de distribuţie vasculară), lungime necesară în anastomozele înalte cu faringele.

Poziţia pacientului pe masa de operaţie este cea obişnuită, de decubit dorsal, cu pileu sub omoplatul stâng şi capul deviat la dreapta pentru a uşura abordul esofagului cervical prin cervicotomie stângă. Operatorul stă la dreapta pacientului, două ajutoare în faţă, poziţie care se schimbă la timpul cervical şi ori de câte ori este nevoie.

Timpul abdominal

Incizia va fi mediană supraombilicală, nu foarte extinsă de la început, executată cu electrocauterul. Dacă se apreciază operaţia fezabilă se lărgeşte cranial până la apendicele xifoid şi caudal, subombilical, ocolind ombilicul la stânga, până se obţine un bun acces asupra sigmoidului. Se explorează exhaustiv cavitatea peritoneală. Cu o meşă se măsoară lungimea colonului de la jumătatea transversului (coincide cu proiecţia ACM) până la joncţiunea dintre colonul acolat stâng şi sigmoid (şi chiar mai mult în funcţie de tipul de vascularizaţie sigmoidiană); lungimea obişnuită trebuie să fie cel puţin egală cu distanţa xifoid-gonionul mandibulei (foarte variabilă, în funcţie de tipul constituţional, mai scurtă la brevilini mai lungă la longilini).

Se practică o decolare coloparietală stângă exangă în planul fasciei de coalescenţă Toldt II, descoperind inferior ureterul stâng care trebuie menajat. Se decolează unghiul stâng secţionând ligamentul freno- colic stâng (sustentaculum lienis); atenţie la eventualele aderenţe ale colonului şi marelui epiploon la faţa viscerală şi polul inferior al splinei.

Laceraţiile parenchimului splenic, mai ales în vecinătatea hilului splinei, pot necesita, din nefericire, splenectomia în hil, operaţie care poate creşte morbiditatea şi chiar mortalitatea postoperatorie.

Se practică o decolare coloepiplooică cu bisturiul electric şi foarfecele Metzenbaum şi „scheletizarea" ligamentului gastrocolic de la dreapta la stânga, pe 2/3 stângi ale transversului, menajând cu atenţie vasele din mezocolonul transvers şi arcada gastroepiploica, cu Ligasure.

Hemostaza trebuie să fie foarte îngrijită, orice sângerare sau hematom pot compromite operaţia.

După ce s-a pătruns în bursa omentală, decolarea coloparietală efectuată si unghiul stâng eliberat, se pot examina prin transiluminaţie vasele din mezocolonul transvers şi din cel acolat. De obicei ne aflăm în faţa unei distribuţii vasculare favorabile sau intermediare, situaţie în care RECS este posibilă. O arcadă paracolică voluminoasă, cu puls bun, (anestezistul trebuie să menţină tot timpul intervenţiei TA peste 100 mmHg), cu pilieri vasculari bine reprezentaţi, cu arcadă Haller-Riolan viguroasă sunt de bun augur. O distribuţie vasculară cu vase colice care nu se bifurcă aproape de colon în „T", cu arcade vasculare secundare poate crea mari probleme.

Incizăm mezocolonul cât mai aproape de rădăcina sa, încât să putem pune pensele „buldog" la distanţă de colon; dacă se poate să păstrăm ca surse hrănitoare ale grefonului atât ACM, cât şi ACS, le păstrăm pe amândouă.

Buldogii se aplică pe ramul drept al ACM (dacă e cazul şi pe ACSS la origine), sub bifurcaţie, pe artera colonului descendent când există, pe prima sigmoidiană şi pe arcada bordantă de la acest nivel.

Urmărim coloraţia viitorului grefon, care trebuie să fie roză şi, cu ochiul liber şi palpatoriu pulsul în arcada marginală şi vasele drepte.

Dacă pulsul dispare, colonul se cianozează şi se răceşte, repunem buldogii cât mai jos posibil, vedem dacă sunt disponibile două surse vasculare, învelim viitorul grefon în câmpuri moi înmuiate cu ser fiziologic călduţ, verificăm TA şi aşteptăm circa 10 minute. Dacă nu se obţine o îmbunătăţire a parametrilor amintiţi şi, din contră, cianoza se accentuează, se renunţă la RECS (manevrele efectuate până acum nu au fost ireversibile, declamparea vasculară colorează rapid colonul în roz şi pulsul reapare în arcada marginală). Din fericire această situaţie am întâlnit-o foarte rar şi apelăm atunci la ileocolonul drept. Trebuie menţionat că şi peristaltica colonului substituit cu buldogii pe loc reprezintă un criteriu important.

Scanned with OKEN Scanner

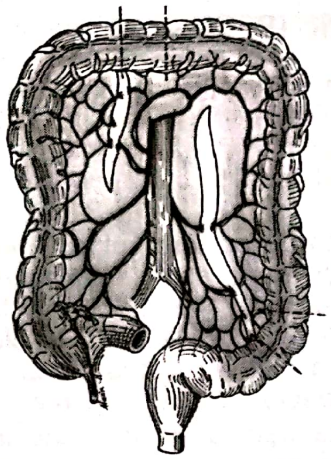

Fig. 58

În situaţia în care se apreciază operaţia fezabilă, se ligaturează şi secţionează pediculii vasculari la nivelul unde au fost aplicaţi buldogii, cu fir subţire şi rezistent (fig.58); nodurile dinspre viitorul substitut esofagian vor fi duble (îl vom trece de obicei retrosternal şi orice derapare de ligatură poate crea un hematom într-un spaţiu inextensibil care poate infarctiza venos grefonul!).

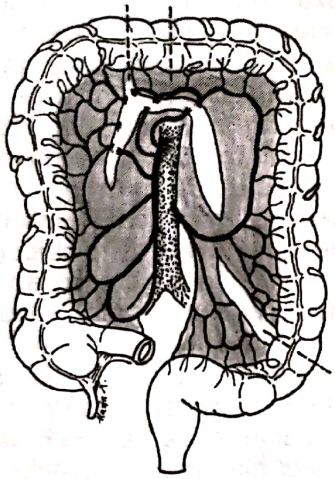

Fig. 59

Menajând vascularizaţia vom secţiona colonul transvers la nivelul proiecţiei ACM (aproximativ la jumătatea sa), sângerarea arterială este de obicei excelentă; vom aplica pensele de coprostază dinspre faţa antimezostenică, fără a comprima şi mezocolonul. Se secţionează apoi colonul sigmoid la locul ales anterior, sângerarea arterială la acest nivel fiind de obicei bună, dar ceva mai slabă(fig. 59).

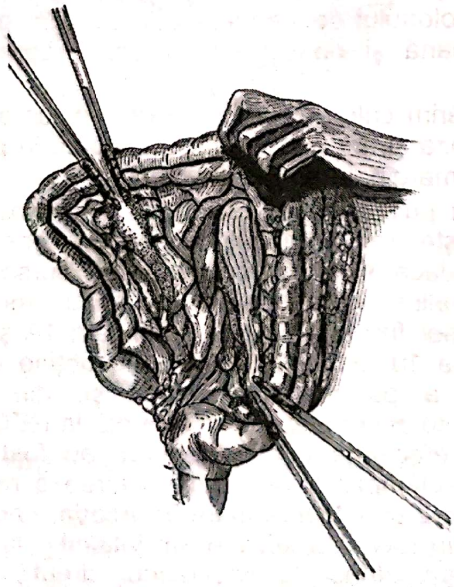

Fig. 60

Dacă sângerarea lipseşte secţionăm proximal până sângerează satisfăcător, apoi închidem capătul distal al viitorului grefon (care după ascensionare, montajul fiind anizoperistaltic, va deveni proximal) cu fire separate monostrat extramucos (procedăm ca la o sutură definitivă, eventualul exces fiind rezecat după ascensionarea sa cervicală). Având grijă să nu torsionăm pediculii vasculari, „îmbrăcăm" grefonul într-un câmp de tifon îmbibat cu ser fiziologic călduţ şi îl „parcăm" momentan întins pe faţa anterioară a toracelui, având grijă ca, din când în când, să-l examinăm şi ca asistenta de sală să toarne ser fiziologic călduţ pe câmpul de învelire (fig. 60).

Scanned with OKEN Scanner

Între timp procedăm la anastomoza colică, care de obicei este T-T, şi o executăm cu fire separate monostrat, extramucos; rareori este nevoie să decolăm unghiul hepatic al colonului sau sigmoidul distal pentru a nu fi în tensiune. Se închide breşa mezocolică. Pentru a scurta drumul parcurs de grefon este bine să efectuăm o breşă în epiploonul gastro-hepatic şi să trecem grefonul retrogastric, având grijă să nu tensionăm sau torsionăm pedicului vascular.

Din acest moment procedăm la implantarea capătului caudal al grefonului în stomac sau jejun. Dacă stomacul este disponibil se practică o anastomoză cologastrică T-L la unirea 1/3 sup. cu 1/3 medie a versantului posterior al micii curburi gastrice sau chiar pe versantul posterior al unghiului gastric, pentru a reduce refluxul gastro-colic (tot cu fire separate nonresorbabile monostrat, extramucos) (fig. 61, fig. 62).

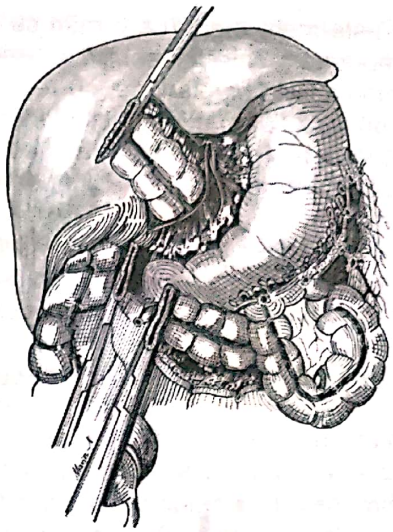

Fig. 61

Înainte efectuam şi piloroplastie sub forma miomectomiei pilorice anterioare extramucoase pentru a preveni stenoza gastrică. Mai nou am renunţat la acest gest fără vreun incident notabil în postoperator imediat şi tardiv (dar menţinem câteva zile o sondă Levine multiperforată trecută transnazal prin anastomoză, grefon, până în stomac).

Dacă stomacul nu este disponibil (gastrectomie totală, rezecţie gastrică cu bont mic, înalt, retractat) grefonul colic se anastomozează în T-L cu jejunul, preparând o ansă aferentă scurtă cu stricţiune Rosanov-Tomoda şi eferentă lungă de 60 cm, cu fistulă Braun între aferentă şi eferentă; anastomoza se execută mecanic sau cu fire separate nonresorbabile trecute monostrat extramucos; acest dispozitiv este necesar pentru a preveni refluxul triptic jejuno-colo-esofagian cervical, foarte neplăcut.

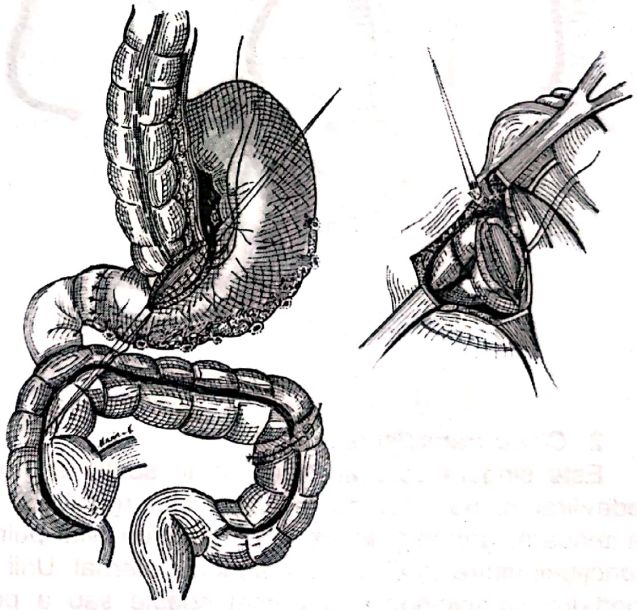

Fig. 62

În acest moment se introduce grefonul întins şi netorsionat în cavitatea peritoneală, se aplică un câmp peste plaga abdominală, se ridică de pe torace câmpul de izolare, operatorul trece pe partea stângă a pacientului, ajutoarele vis-à-vis de el şi trecem la timpul cervical.

Timpul cervical

Se ridică pileul de sub omoplatul stâng, capul şi gâtul sunt în extensie, capul uşor răsucit spre dreapta (după ce anestezistul a intubat, atât cât se poate, esofagul cu un tub Faucher gros – nr. 36-40 Charriere).

Incizia cervicală este plasată pe marginea anterioară a inserţiei sternale a m. SCM stâng, până în incizura jugulară a sternului. Când esofagul cervical apare dilatat deasupra unei stenoze şi prezintă şi proces de periesofagită există riscul de leziune traheală sau de izolare incompletă trecând cu pensa transmural, dilacerându-i tunica musculară. În timpul manevrei de izolare trebuie menajat n. recurent stâng aflat sub şanţul dintre esofag şi trahee şi canalul toracic, situat în partea inferioară a cervicotomiei lipit de marginea stângă a esofagului care devine din cervical, toracic. Lungimea oferită de disecţia esofagului

Scanned with OKEN Scanner

toracic nu este mare, pentru a o mări se poate diseca digital, cu prudenţă esofagul în mediastinul posterior dat fiind rapoartele sale deosebit de periculoase cu vasele şi organele din mediastin. Anestezistul retrage sonda esofagiană în hipofaringe, se repereză marginile laterale ale esofagului cât mai jos posibil cu 2 fire şi se secţionează cât mai jos posibil ţinând cont că întâi se secţionează tunica musculară care se retractă, apoi submucoasa şi mucoasa albă a esofagului. Dacă este vorba de un bypass capătul distal se înfundă cu fire totale monostrat, se suspendă la formaţiunile musculo-faciale cervicale inferioare şi se abandonează;

Cu sonda Faucher si digital vom verifica ca nu cumva să mai existe vreo stenoză (mai ales caustică) deasupra secţiunii esofagiene (cum ni s-a întâmplat de două ori, în ciuda investigaţiilor preoperatorii şi ORL, fiind nevoiţi să extirpăm tot esofagul cervical şi să anastomozăm direct, T-T hipofaringele la colon).

Calea de ascensionare a grefonului colic (fig. 63)

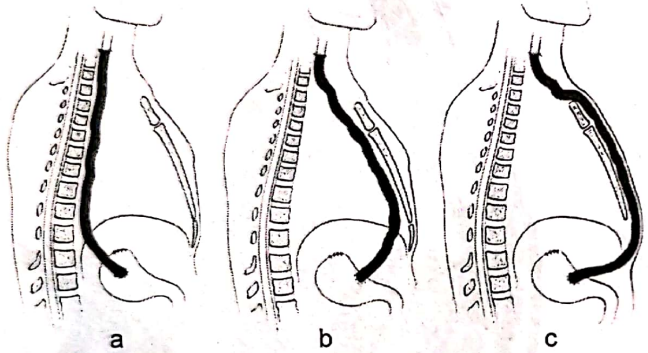

Fig. 63

1. *Calea mediastinală posterioară* (fig. 63 a)

Este ideală după procedeele de esofagectomie (cu toracotomie sau fără) cu condiţia să nu existe un „pat esofagian cald" (tumoră voluminoasă, certitudinea unor adenopatii mediastinale neextirpate); în aceste condiţii se apelează de obicei la calea retrosternală. Unii autori (Celerier, Inculet) plasează grefonul într-un sac mare de plastic steril şi-l ascensionează în regiunea cervicală. Personal, n-am găsit necesară această manevră, cele câteva meşe care au asigurat o hemostază temporară din mediastin pentru hemoragia minoră din micile vase care se rup şi se torsionează în esofagectomia abdomino-cervicală sunt legate la firele de înfundare ale capătului proximal al grefonului (lăsate deliberat mai lungi) şi, cu grijă, sub control manual transdiafragmatic, grefonul colic ajunge cu uşurinţă în regiunea cervicală.

2. *Calea transpleurală*

Este singura care are loc într-un spaţiu anatomic adevărat şi nu unul confecţionat chirurgical. Se pătrunde prin hiatusul esofagian sau prin frenotomie anterioară, grefonul se trece anterior de hilul pulmonar şi iese prin apertura toracică superioară înapoia joncţiunii dintre claviculă şi manubriul sternal. Unii autori recomandă excizia epifizei mediale a claviculei, a porţiunii cartilaginoase a primei coaste sau a porţiunii laterale a manubriului sternal, pentru a nu fi comprimat grefonul la ieşirea prin apertura toracică superioară (manevre pe care nu le-am executat niciodată, indiferent de calea folosită, fără a înregistra disfagie postoperatorie datorită acestui fapt).

Tot prin această cale, grefonul se poate trece şi în afara arcului aortic.

Personal, n-am utilizat niciodată nici una din aceste două modalităţi de ascensionare a grefonului.

3. *Calea retrosternală* (fig. 63 b)

Este cea pe care o folosim cel mai des, oferindu-ne satisfacţii atât din punct de vedere funcţional cât şi estetic. La timpul abdominal se începe prin detaşarea diafragmei de stern imediat sub apendicele xifoid, manevra continuând cât este posibil cu mâna dreaptă retrosternal, menajând ambele pleure mediastinale. La nivel cervical se incizează fascia cervicală în dreptul incizurii jugulare a sternului şi se crează un spaţiu retrosternal prin disecţie boantă, înapoia manubriului sternal şi pretraheal (atenţie la traheea mediastinală situată posterior şi la trunchiurile venoase brahiocefalice situate lateral).

În general este dificil ca degetele mâinii drepte introduse retrosternal caudal să se întâlnească cu degetele mâinii stângi introduse retrosternal cranial; manevra se continuă cu o pensă porttampon cu o compresă fixată în vârful ei şi prin disecţie boantă, pensa, introdusă prin abdomen, apare retrosternal la baza gâtului; prindem o meşă şi o tragem inferior şi ferestruim, apoi se introduce alta asemănător şi aşa

Scanned with OKEN Scanner

mai departe, până avem şase meşe trecute retrosternal care realizează un tunel suficient pentru trecerea grefonului colic (colonul stâng are un calibru mai mic decât colonul drept şi cecul – alt avantaj).Cele 6 meşe asigură şi o hemostază temporară.

Apoi se extrag 4 meşe şi cu ultimele două agăţăm firele de înfundare lăsate mai lungi şi ascensionăm cu grijă, menajând grefonul cu mâna dreaptă introdusă prin orificiul retrosternal inferior mai mare. În timpul manevrelor de tunelizare se pot produce mici leziuni ale pleurei mediastinale care de obicei se obturează odată cu ascensionarea grefonului, fără a necesita drenaj pleural. Dacă soluţia de continuitate a pleurei este evidentă la acest timp se introduce un tub de politen multiperforat prin spaţiul VIII ic pe linia axilară posterioară, dirijat retropulmonar către domul pleural şi se ataşează la un borcan tip Beclaire. Nu suntem adepţii drenajului pleural bilateral profilactic, cum recomandă unii autori.

4. *Calea subcutanată sau presternală* (fig. 63 c)

Necesită obligatoriu un defect parietal musculo- aponevrotic anterior la trecerea grefonului colic dinspre cavitatea peritoneală spre tunelul subcutanat. Este cea mai lungă cale (grefonul trebuie să aibă cel puţin 4-5 cm lungime suplimentară faţă de calea mediastinală posterioară şi 3-4 cm faţă de calea retrosternală) şi mai inestetică având indicaţie doar la pacienţii cu un grefon cu o viabilitate discutabilă sau la cei taraţi.

Tunelul se prepară bimanual şi cu o pensă porttampon curbă cu o compresă în vârf, prin disecţie boantă. Principalul avantaj al acestei căi este că la o eventuală necroză a grefonului nu apare mediastinita şi extragerea sa este foarte facilă.

Anastomoza cervicală

Se execută de obicei T-L, printr-o incizie longitudinală pe tenia antimezostenică fie cu fire separate monostrat trecute total pe esofag şi extramucos pe colon (variantă preferată de noi) fie cu fir continuu total (preferăm firul monofilament cu resorbţie lentă). Dacă există un exces evident de grefon îl excizăm cu atenţie la menajarea arcadei bordante hrănitoare, variantă în care executăm anastomoza T-T.

Timpul cervical odată terminat ne întoarcem la timpul abdominal. Se examinează încă o dată viabilitatea grefonului colic abdominal, se verifică să nu facă o curbură inferioară care poate genera stază; se spală întreaga cavitate cu ser fiziologic betadinat şi se urmăreşte dacă nu vine ceva sânge din tunelul de ascensionare (caz în care un tub de politen multiperforat este introdus cranial lângă grefon, capătul inferior se scoate prin contraincizie şi se adaptează la un drenaj sub apă tip Béclaire).

Se verifică loja splenică şi se plasează aici un tub de politen, altul subhepatic, altul în zona de decolare parietocolică stângă şi altul în fundul de sac Douglas, toate exteriorizate prin contraincizii.

Este foarte util să instalăm o jejunostomie à minima de alimentaţie pe sondă Foley exteriorizată prin contraincizie stângă.

Peretele abdominal se reface monostrat cu fire monofilament; lavajul plăgii abdominale cu ser betadinat şi sutura plăgii încheie operaţia. O dilataţie anală lentă şi progresivă poate fi utilă.

Iată schema intervenţiei şi a anastomozelor (fig. 64).

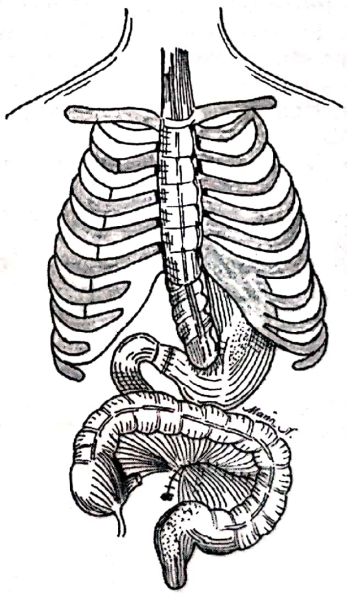

Fig. 64

Scanned with OKEN Scanner

BIBLIOGRAFIE SELECTIVĂ

1. **S. Constantinoiu** – Esofagectomia subtotală abdomino-cervicală (transhiatală, fără toracotomie sau tehnica Orringer) – Chirurgia (Buc.), vol 100, nr. 5, 2005, p 479-488 (rubrica Tehnici operatorii: atitudine personală).
2. **S. Constantinoiu** – Gastrita şi esofagita de reflux post-operator – Ed. Daniel T., Bucureşti, 1995.
3. **S. Constantinoiu** – Herniile hiatale, în Tratat de patologie chirurgicală, vol. I, sub red. N. Angelescu, Ed. Medicală, Bucureşti, 2001, p. 1381-1390.
4. **S. Constantinoiu** – Principii ale reconstrucţiei de esofag în stenozele esofagiene corozive nedilatabile, Chirurgia (Buc.), vol. 99, nr. 6, p. 503-505.
5. **S. Constantinoiu** – Reconstrucţia esofagiană cu colon stâng anizoperistaltic, Chirurgia (Buc.), vol. 102, Nr. 6, 2007, p 707-719 (rubrica Tehnici personale: atitudine personală).
6. **S. Constantinoiu, Rodica Bîrlă, D. Predescu, A.R. Mocanu, Fl. Chiru, M. Soare** – The value of colo- esophagoplasty in postcaustic stenosis, Proceedings Eurosurgery 2000, Istanbul (Turkey), June 21-24, 2000, Monduzzi Editore, International Proceedings Division.
7. **S. Constantinoiu, I.N. Mateş** – Patologia tumorală a esofagului, în Tratat de patologie chirurgicală. vol I, sub red N. Angelescu, Ed. Medicală, Bucureşti, 2001, p. 1391-1414.
8. **I. Cordoş** – Procedee de reconstrucţie a esofagului-stomac, colon, jejun- Ed. Univ. „Carol Davila", Bucureşti, 2003.
9. **C. Dragomirescu** – Chirurgia laparoscopică – actualităţi şi perspective – Ed. Tehnică, Bucureşti, 1995.
10. Enciclopedie Medico/Chirurgicale/ Appareil digestif, Elsevier Masson SAS, France, 2007:
    - J. Mourot, D. Bastian – Anatomie chirurgicale de l' oesophage, p 40-170;
    - J. N. Maillard, J.M. Hoy – Les mytomies oesophagiennes, p. 40-183;
    - Ph. Breil, P. Ambrosetti, F. Fekete – Diverticules de l'oesophage thoracique, p. 40-186;
    - P. Teniere, M.Scotte, I. Le Blanc, J-M. Muller – Traitement Chirurgical du reflux gastro-oesophagien de l'adulte, p 40-188;
    - G.-B. Cardiere – Traitement du reflux gastro-oesophagien par coeliovideoscopie- p. 40-189;
    - A. Sauvanet – Cancers de l'oesophage: voies d'abord de l'oesophage et du pharynx, p.40-190;
    - A. Sauvanet, J. Belghiti – Chirurgie des canars de l'esophage, p. 40-195.
11. **D. Gavriliu** – Chirurgia esofagului- Ed. Medicală, Bucureşti, 1957.
12. **P. Maillet** – „Chirurgie de l'oesophage" – înJ. Patel, L.Leger – Nouveau traite de technique chirurgicale, vol. X (R. Devin, J. Lataste, P. Maillet), Ed. Masson, (Paris), 1968, p. 3-188.
13. **L.M. Nyhus, R.J. Baker** – Mastery of Surgery, vol. I Second Edition, Little, Brown and Company – Boston/ Toronto/ London, 1992, Cap. III, The Esophagus, p. 477-624.
14. **T. Oancea** – „Aspecte ale chirurgiei de graniţă toracoabdominală", Ed. Militară, Bucureşti, 1983.
15. **W.S. Payne, A.M. Olsen** – The Esophagus – Lea & Febiger, 1974-Philadelphia.
16. **F.G. Pearson, J.D. Cooper, J. Deslaurier, R.J. Ginsberg, C.A. Hiebert, G.A. Patterson, H.C. Urschel Jr.** – Esophageal Surgery, Second Edition, Churchill Livingstone, New York/ Edinburg/ London/ Philadelphia, 2002.
17. **D. Predescu, S. Constantinoiu** – Probleme şi dificultăţi ridicate de reconstrucţia esofagiană – Chirurgia (Buc.), vol. 97, nr. 2, 2002, p. 187-2001.
18. **F.D. Ungureanu** – Chirurgia laparoscopică a herniilor hiatale, Ed. Univ. „Titu Maiorescu", Bucureşti, 2005.
19. **D. Zamfir, Ş. Bancu** – Urgenţele medico-chirurgicale în patologia esofagului – Ed. Varitas, Tg. Mureş, 2000.
20. **M.J. Zinner, S.T. Schwartz, H. Ellis** – Maingot's – Abdominal operation , tenth X-th edition, Appleton & Lange, Stamford, CT, 1997, p. 787- 912.

Scanned with OKEN Scanner

CHIRURGIA STOMACULUI

CRISTIAN IORGA, FLORIAN POPA

1. NOȚIUNI DE ANATOMIE CHIRURGICALĂ

Stomacul este porţiunea tubului digestiv care se întinde între cardia şi pilor. Are 2 pereţi (anterior şi posterior) şi două curburi (mica curbură şi marea curbură). Stomacul are forma literei J, descriindu-se astfel o porţiune verticală şi una orizontală, care sunt separate între ele de incizura unghiulară (fig. 1).

Raporturi

Stomacul este situat în etajul supramezocolic (fig. 1). Faţa anterioară are raporturi cu peretele abdominal anterior şi lobul stâng hepatic. Faţa posterioară are raporturi, prin intermediul bursei omentale cu peretele abdominal posterior, corpul şi marginea superioară a pancreasului pe care se afla artera splenică, polul superior al rinichiului stâng şi glanda suprarenală; sub pancreas are raport cu mezocolonul transvers şi prin intermediul acestuia cu ansele jejunale (fig. 2, 3).

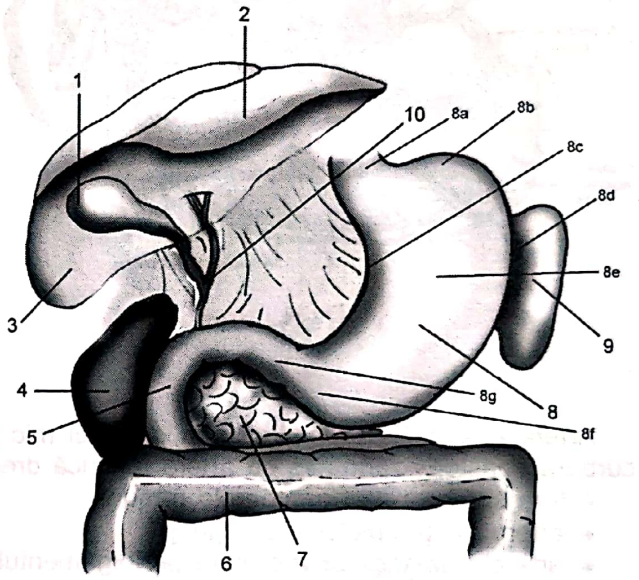

Fig. 1 – 1. vezicula biliară, 2. lob hepatic stâng, 3. lob hepatic drept, 4. rinichi drept, 5. duoden, 6. colon, 7. pancreas, 8. stomac: 8a – cardia, 8b – fornix, 8c - mica curbură, 8d - marea curbură, 8e – corp, 8f – antru, 8g – pilor, 9. splină, 10. coledoc.

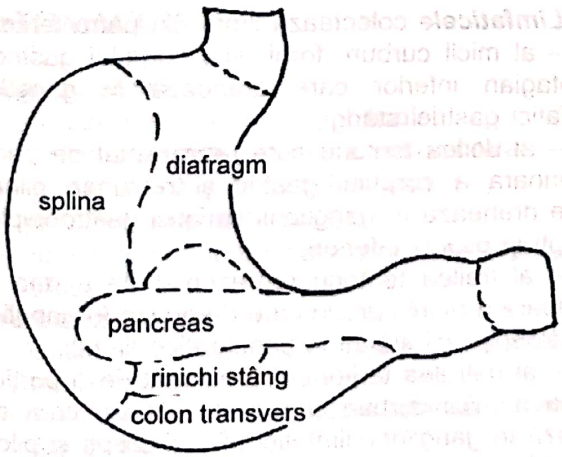

Fig. 3

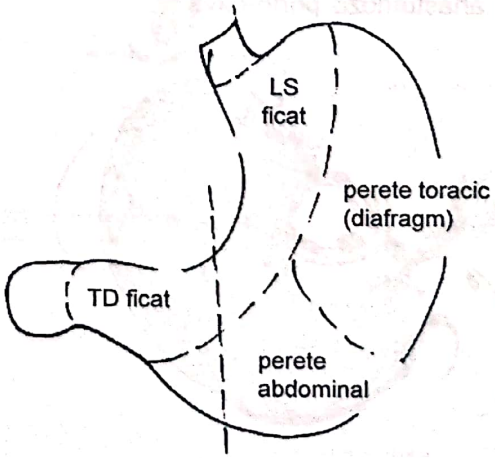

Fig. 2

Scanned with OKEN Scanner

Marea curbură are raport cu colonul transvers prin care se leaga de ligamentul gastrocolic (care conţine artera gastroepiploică dreaptă), iar în partea superioară cu splina de care este legată prin ligamentul gastrolienal (în care se afla artera gastroepiploică stângă şi vasele scurte).

Mica curbura are raport cu lobul caudat şi pe ea se inseră omentul mic (conţine vasele gastrice stângi şi drepte, staţii ganglionare limfatice şi nervi).

Fundul stomacului are raport intim cu cupola diafgragmatică şi prin intermediul acesteia cu pleura, plămânul stg şi pericardul.

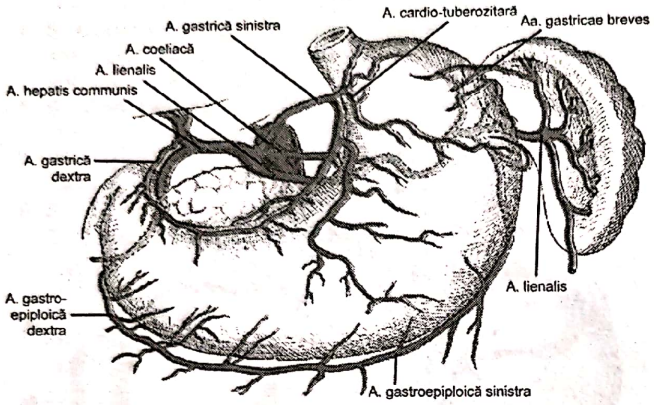

Fig. 4

Vascularizaţie (fig. 4):

Arterele stomacului provin din trunchiul celiac care porneşte direct din aorta abdominală şi are trei ramuri artera hepatică, artera splenică si artera gastrică stângă. Cele trei ramuri ale trunchiului celiac se anastomozează între ele formând două arcade arteriale situate în lungul celor doua curburi.

Artera hepatică dă următoarele ramuri:

- artera gastrică dreaptă, care urcă pe mica curbură şi se anastomozează cu artera gastrică stângă;
- artera gastroduodenală din care porneşte artera gastroepiploică dreaptă, care urca pe marea curbură şi se anastomozează cu artra gastroepiploică stângă, formand arcul arterial al marii curburi gastrice.

Artera gastrică stânga urcă prin omentul mic pâna în regiunea cardiala, dupa care coboară pe mica curbură anastomozându-se cu artera gastrică dreaptă, formând arcul arterial al micii curburi gastrice.

Artera splenică dă următoarele ramuri:

- artera gastroepiploică stângă şi
- arterele gastrice scurte, care prin ligamentul gastrolienal asigura vascularizaţia fornixului gastric.

Din cele două arcuri arteriale pornesc ramuri care vascularizează restul stomacului.

Venele stomacului sunt dispuse de-a lungul celor două curburi gastrice şi însoţesc arterele omonime. Vena gastroepiploică stângă şi venele gastrice scurte se varsa în vena splenică, vena gastroepiploică dreaptă se varsă în vena mezenterică superioară iar venele gastrice dreaptă şi stângă se varsă direct în vena portă.

La nivelul joncţiunii eso-gastrice venele esofagiene se anastomozează cu ramuri gastrice, formându-se astfel o anastomoză porto-cavă.

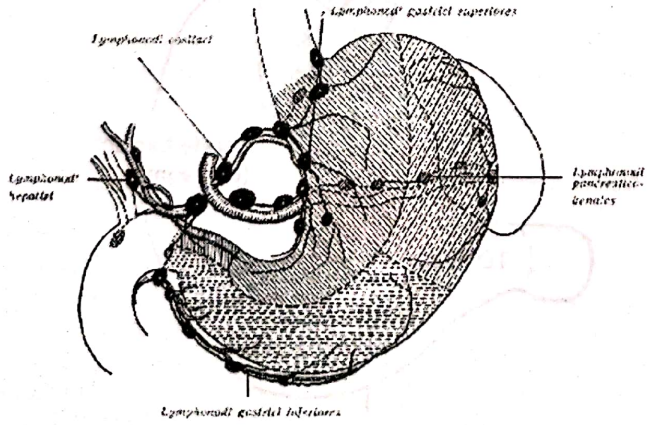

Fig. 5

Limfaticele colecteaza limfa din patru teritorii:

– al micii curburi, fornixului, corpului gastric şi esofagian inferior care drenează în ganglionii limfatici gastrici stângi,

– al doilea teritoriu este reprezentat de partea inferioara a corpului gastric şi regiunea pilorică care drenează în ganglionii limfatici gastroepiploici drepţi şi pilorici inferiori,

– al treilea teritoriu reprezentat de partea superioară a marii curburi care drenează în ganglionii gastroepiploici stângi şi pancreatico lienali,

– al patrulea teritoriu reprezentat de o porţiune mică a micii curburi şi regiunii pilorice care drenează în ganglionii limfatici pilorici drepţi şi pilorici superiori şi mai departe în ganglionii din jurul arterei hepatice (fig. 5).

Scanned with OKEN Scanner

În total (după autorii japonezi) sunt descrise 16 localizări anatomice ale staţiilor ganglionare ce pot fi invadate în cancerul gastric. Aceşti ganglioni sunt (fig. 6):

1. ggl. paracardiali drepţi
2. ggl. paracardiali stângi
3. ggl. micii curburi
4. ggl. gastrici scurţi, ggl. gastroepiploici stângi, ggl. gastroepiploici drepţi
5. ggl. suprapilorici
6. ggl. infrapilorici
7. ggl. arterei gastrice stângi
8. ggl. situaţi anterior de artera hepatică comună, ggl. situaţi posterior de artera hepatică comună
9. ggl. trunchiului celiac
10. ggl. din hilul splinei
11. ggl. spenici proximali, ggl. splenici distali
12. ggl. hepatoduodenali stângi, ggl. hepatoduodenali posteriori
13. ggl. retropancreatici
14. ggl. venei mezenterice superioare, ggl. arterei mezenterice superioare
15. ggl. colici medii
16. ggl. hiatusului aortic, ggl. paraaortici medii, ggl paraaortici caudali

Inervaţia stomacului este asigurată de ramuri simpatice şi parasimpatice. Fibrele parasimpatice sunt ramuri ale nervilor vagi care pleacă din cele două trunchiuri vagale anterior şi posterior. Trunchiul vagal anterior coboară pe mica curbură ajungând pe faţa anterioară a stomacului până la nivelul pilorului unde se termină prin „tridentul Latarget". Trunchiul vagal posterior coboară pe mica curbură şi se distribuie feţei posterioare a stomacului.

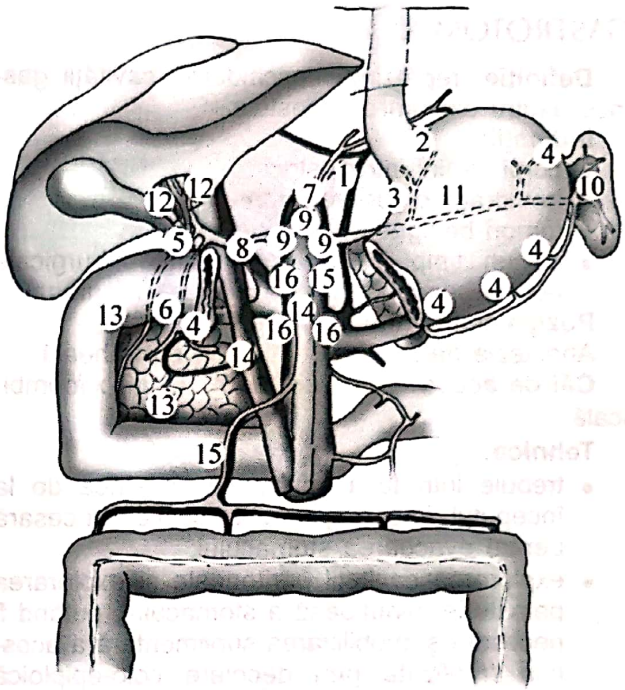

Fig. 6

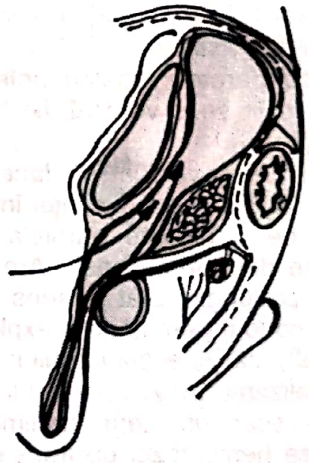

Fig. 7

2. TEHNICI DE CHIRURGIE CLASICĂ A STOMACULUI

Căi de acces

- incizia mediană supraombilicală;
- incizia mediană prelungită subombilical;
- incizie oblică subcostală stângă;
- în bursa omentală (fig. 7);
- toraco-freno-laparotomia (vezi rezecţii gastrice).

Anestezia

- locală – folosită în rare cazuri, în special la realizarea gastrostomelor;
- rahianestezia – are valoare istorică în chirurgia stomacului;
- generală cu intubaţie orotraheală – de preferat.

Scanned with OKEN Scanner

GASTROTOMIA

Definiţie: reprezintă deschiderea cavităţii gastrice pentru explorarea acesteia.

Indicaţii:

- corpi străini intragastrici;
- hemoragii digestive superioare;
- tumori benigne şi maligne;
- ca un timp al unei intervenţii chirurgicale pentru pseudochist de pancreas (Yourasz).

Poziţia bolnavului – în decubit dorsal,
Anestezie generală cu intubaţie orotraheală

Căi de acces – laparotomie mediană xifoombilicală.

Tehnica:

- trebuie introdusă sonda nazogastrică de la începutul intervenţiei chirurgicale, necesară pentru evacuarea stomacului;
- explorarea cavitaţii peritoneale şi explorarea palpatorie minuţioasă a stomacului, putând fi necesară şi mobilizarea suplimentară a acestuia (realizată prin decolare colo-epiploică sau prin secţionarea ligamentului gastro-colic);
- se plasează două fire tractoare de o parte şi de alta a viitoarei incizii, între care se secţionează peretele anterior gastric; lungimea inciziei va fi determinată de localizarea leziunilor intragastrice;
- incizia pe peretele gastric anterior poate fi plasată fie în sens vertical, fie în sens longitudinal (fig. 8);
- incizia în sens vertical se face pe peretele anterior, la jumătatea distanţei între cele două curburi, pe o direcţie paralelă cu arcadele vasculare din submucoasă. Are avantajul că poate fi prelungită atât în sens cranial cât şi în sens caudal permiţând o explorare largă a stomacului cât şi a duodenului;
- după realizarea inciziei peretelui gastric poate este necesar un timp suplimentar pentru realizarea hemostazei pe tranşa gastrică;
- urmează timpul de explorare gastrică minuţioasă şi prin manevre blânde pentru a nu leza mucoasa gastrică; în cazul hemoragiilor digestive se recomandă introducerea de meşe în duoden şi la nivelul polului gastric superior care ne ajută în evidenţierea locului sângerării la nivelul pilorului (fig. 9).

În funcţie de leziunea identificată se realizează manevra chirurgicală corespunzătoare (hemostază in situ, extragere de corpi străini, biopsie de mucoasa gastrică, excizia polipului gastric, etc.) sau se poate transforma în una de rezecţie gastrică.

- Tranşa gastrică se închide într-un singur plan, cu fire separate, totale, resorbabile 2-0 (fig. 10).

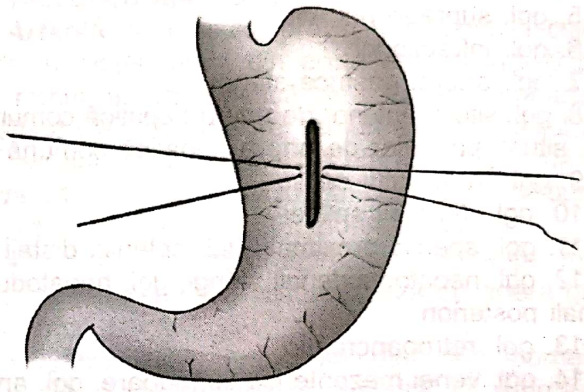

Fig. 8

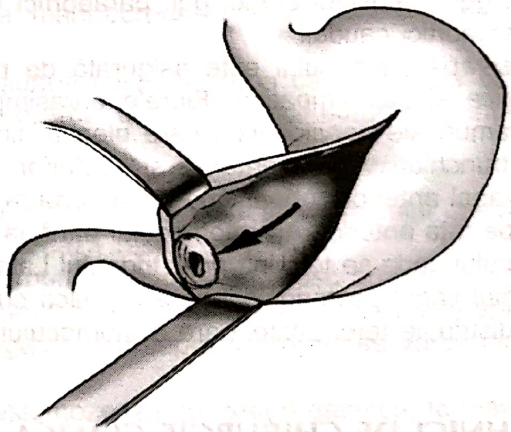

Fig. 9

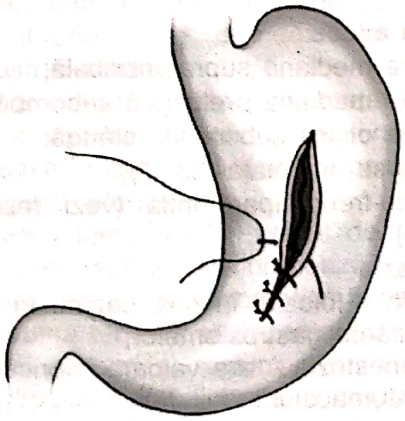

Fig. 10

Scanned with OKEN Scanner

- Dacă gastrotomia a inclus şi secţionarea pilorului trebuie avut grijă ca la acest nivel sutura între peretele gastric şi duodenal să se realizeze în sens transversal, pentru a evita stenozarea (vezi piloroplastia).
- Intervenţia chirurgicală se încheie în mod obişnuit, cu controlul hemostazei, lavajul şi drenajul cavităţii peritoneale, urmat de închiderea peretelui abdominal în planuri anatomice.

GASTROSTOMIA

Reprezintă realizarea unei comunicări directe între stomac şi peretele anterior abdominal. Aceasta poate fi definitivă, în cazul leziunilor maligne sau temporară, în cazul leziunilor benigne.

Indicaţii:

- asigurarea alimentaţiei în neoplasmele faringiene, esofagiene,
- tumori nerezecabile de pol superior gastric,
- tulburări de deglutiţie în boli ale sistemului nervos central,
- stenoze esofagiene postcaustice.

Poziţia bolnavului – decubit dorsal

Anestezia de principiu – anestezie locală

– în anumite situaţii se poate folosi şi anestezia generală cu intubaţie orotraheală.

Căi de acces

- mediană subxifoidiană
- paramediană stangă
- subcostală stângă

Tehnica

Indiferent de tehnica folosită gastrostomia se va plasa cât mai sus pe peretele anterior gastric şi aproape de mica curbură.

Există mai multe tipuri de tehnici chirurgicale folosite, dintre care cele mai cunoscute sunt: Gavriliu, Fontan, Witzel.

Procedeul Gavriliu

Tehnica:

– incizie mediană subxifoidiană

– se exteriorizează peretele anterior gastric în plagă (fig. 11) şi

– se trece la montarea firului de bursă;

– se incizează peretele gastric până la mucoasă (fig. 12) şi apoi mucoasa (fig. 13);

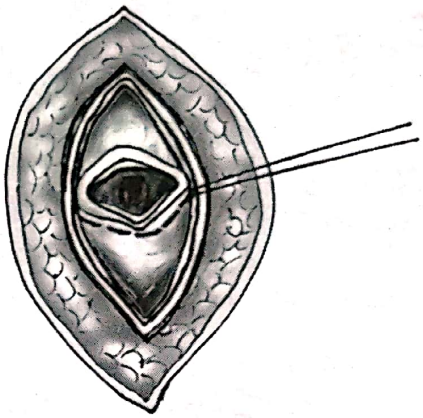

Fig. 11

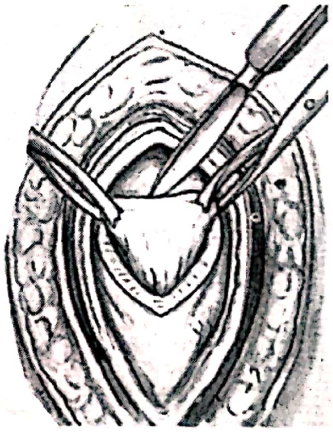

Fig. 12

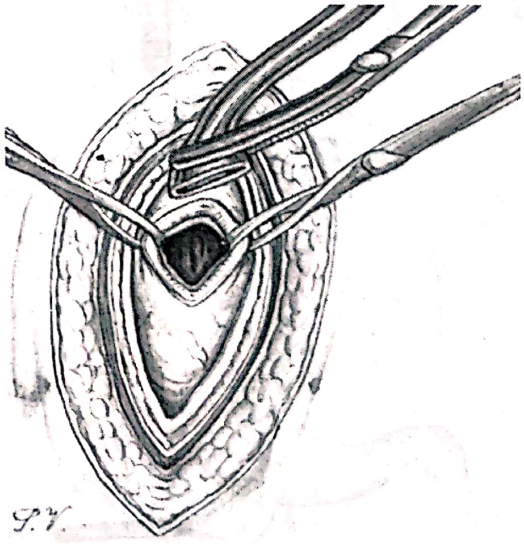

Fig. 13

Scanned with OKEN Scanner

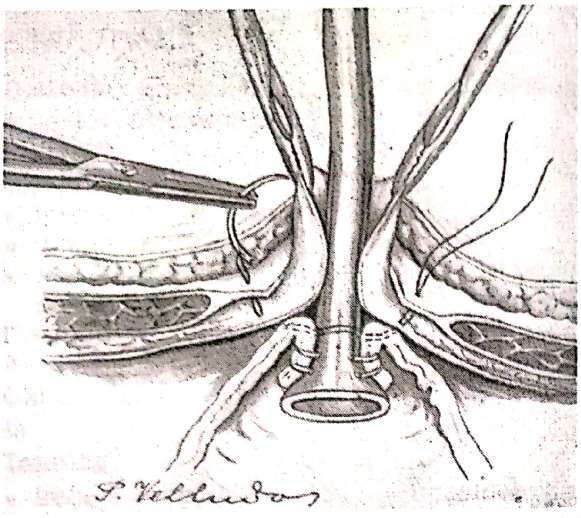

Fig. 14

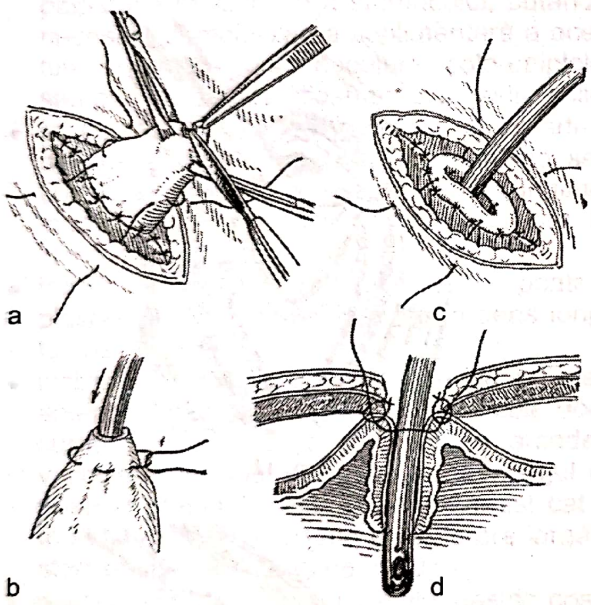

Fig. 15

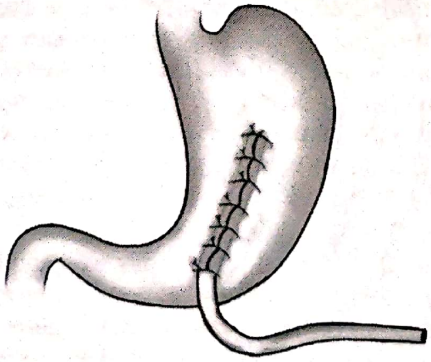

Fig. 16

– se introduce sonda Pezzer cu ciuperca tăiată şi se plasează un nou fir de bursă (resorbabil 3-0) pe marginea plăgii gastrice care va realiza pe lângă hemostază şi manşonarea stomacului pe tub (fig. 14);

– după strângerea firelor de bursa se fixează gastrostoma la perete în următoarea manieră: se exteriorizează peritoneul la piele şi trec 1-2 fire deasupra şi dedesubtul tubului încărcând pe rând aponevroza, peritoneul, seromusculara gatrică, şi în continuare seromusculara gastrică, peritoneul, aponevroza (vezi fig. 14);

– prin strângerea acestor fire se va obţine o vindecare mai rapidă după extragerea tubului şi desfiinţarea gastrostomiei.

Intervenţia chirurgicală se încheie cu închiderea peretelui abdominal anterior în planuri.

Variante:

1. Procedeul Fontan

Tehnica

– incizie subcostală stangă

– exteriorizarea peretelui anterior gatric, în plagă, pe o lungime de apoximativ 4-5 cm şi sutura lui la peritoneu (fig. 15 a);

– se trece un fir de bursa spre vârful conului (fig. 15 b) şi se incizează peretele gastric, prin care se va introduce o sondă Pezzer cu ciperca taiată care se strânge pe tubul introdus în stomac (fig. 15 c);

– se vor trece 1-2 fire deasupra şi dedesubtul sondei în următoarea manieră: aponevroză, peritoneu, seromusculară gastrică şi în continuare seromusculară gastrică, peritoneu, aponevroza, care prin strângere vor realiza un manşon gastric la nivelul tubului (fig. 15 d);

Se încheie intervenţia chirurgicală cu închiderea peretelui abdominal anterior în straturi anatomice.

2. Procedeul Witzel

Tehnica

– incizie subcostală stangă, descrisă anterior;

– se exteriorizează stomacul şi se montează firul de bursă;

– se deschide stomacul, se introduce sonda Pezzer;

– se strânge firul de bursă;

– în continuare tubul va lua un traseu descendent pe peretele gastric anterior şi va fi fixat în această poziţie pe o distanţă de câţiva cm prin fire separate trecute seromuscular (fig. 16);

– se ancorează stomacul prin câteva fire separate la peritoneu;

– se încheie intervenţia chirurgicală prin închiderea peretelui abdominal în planuri anatomice.

Scanned with OKEN Scanner

VAGOTOMIA

Reprezintă incizia sau secţionare nervilor vagi sau a ramurilor acestora pentru stomac.

Indicaţii:

- ulcerele antro-pilorice şi duodenale;
- ulcerul peptic (postoperator);
- ulcerul duodenal la bolnavii la care nu se pot realiza intereveţii chirurgicale ample (rezecţii gastrice).

Poziţia bolnavului în decubit dorsal.

Anestezie generală cu intubaţie orotraheală.

Cale de abord incizie mediană xifoombilicală,

De la începutul intervenţiei chirurgicale se montează sonda nazogastrică.

Clasificare: vagotomia tronculară, vagotomia selectivă, vagotomia supraselectivă.

Vagotomia tronculară constă în secţionarea celor 2 trunchiuri vagale (anterior şi posterior), la 3-5 cm deasupra cardiei.

Tehnica

– ajutorul expune stomacul, tracţionându-l în jos şi tensionând esofagul abdominal.

– se incizează peritoneul de la nivelul esofagului, se realizează o disecţie blândă a ţesuturilor periesofagiene, iar operatorul va identifica prin palpare nervii vagi ca două corzi.

– vagul anterior poate prezenta variante anatomice, putând fi format din 2-3 trunchiuri nervoase (vor trebui secţionate toate trunchiurile). El se găseşte pe faţa anterioară a esofagului şi în stânga (fig. 17).

– cu ajutorul unei pense în L se izolează trunchiul vagal, se disecă pe o distanţă de câţiva cm, şi se secţionează între ligaturi.

– se continuă disecţia şi se identifica nervul vag posterior, care uneori poate fi mai depărtat de peretele esofagian la dreapta acestuia.

– cu ajutorul unei pense în L se izolează acest trunchi vagal, se disecă şi se secţionează între ligaturi.

– intervenţia chirurgicală se termină în mod obligatoriu cu piloroplastie (după unul din procedeele descrise).

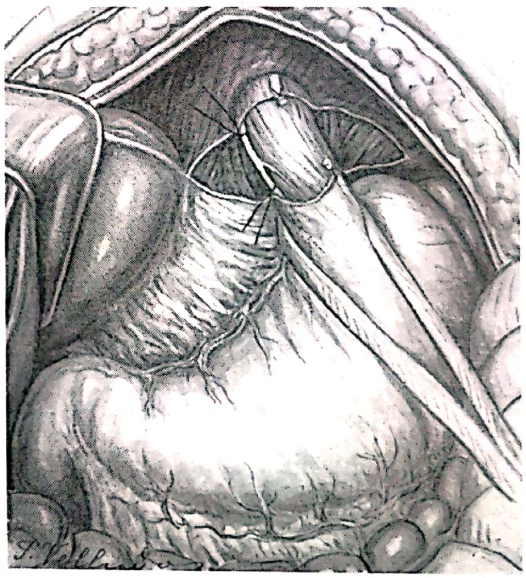

Fig. 17

Vagotomia selectivă constă în secţionarea nervilor vagi după ce aceştia au dat ramurile pentru ficat şi ganglionii celiaci.

Tehnica

– la fel ca la vagotomia tronculară, se identifica cele 2 trunchiuri vagale

– se urmăresc spre mica curbură unde vor fi secţionate între ligaturi, după ce au dat ramurile hepatice şi pentru ganglionii celiaci (fig. 18)

– şi acest tip de vagotomie se însoţeşte în mod obligatoriu de piloroplastie.

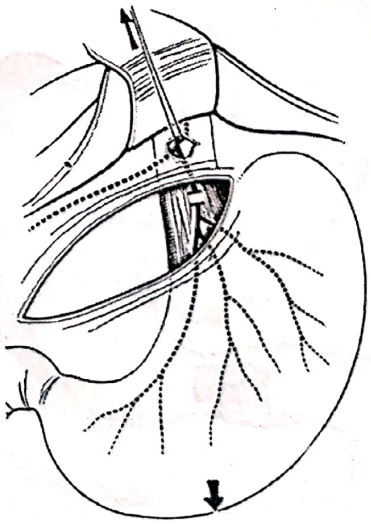

Fig. 18

Vagotomia supraselectivă constă în secţionarea filetelor nervoase din 2/3 superioare ale stomacului, păstrând intactă inervaţia regiunii antro-pilorice (tridentul Latarget).

Scanned with OKEN Scanner

Tehnica

– filetele nervoase, ramuri din vagul anterior, se află dispuse pe peretele anterior gastric, subseros, însoţind ramurile arteriale şi venoase, în apropierea micii curburi gastrice.

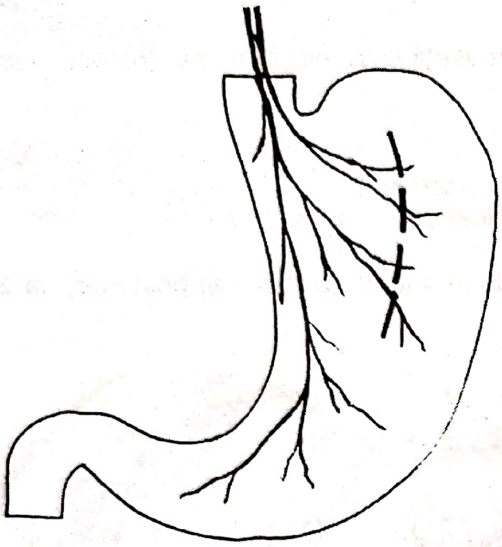

Fig. 19

– se vor secţiona prin ligaturi supraetajate, începând de la apoximativ 6 cm de pilor, mergând pe mica curbura în sus şi anterior (fig. 19);

– când se ajunge la nivelul cardiei, se pune în tensiune nervul vag anterior deplasându-l la stânga şi se continua secţionarea între ligaturi a seroasei cardio-tuberozitare, lăsând astfel esofagul liber pe o porţiune de 2-3 cm.

– filetele nervoase, ramuri din vagul posterior, se află dispuse pe peretele posterior gastric, similar cu ramurile anterioare.

– ligaturile sunt plasate razant la mica curbură şi uşor posterior, disecţia începând de jos în sus, de la un nivel corespunzător cu locul de început al disecţiei de pe faţa anterioară.

– aceasta intervenţie nu se asociază cu piloroplastie, deoarece nu denervează, parasimpatic, regiunea antropilorică.

PILOROPLASTIA

Este o intervenţie chirurgicală de drenaj gastric, asociată altor tipuri de intervenţii chirurgicale la nivelul stomacului, în special după vagotomie.

Piloroplastiile au cunoscut o perioadă glorie în a doua jumătate a secolului XX, fiind folosite în tratamentul stenozelor pilorice de diverse cauze şi în ulcerele pilorice anterioare, asociate cu diferite tipuri de vagotomii.

Astăzi indicaţiile sunt mai restrânse, rezumându-se la vagotomii tronculare şi selective şl la stenoze pilorice post-caustice.

Poziţia bolnavului în decubit dorsal.

Anestezie generală cu intubaţie orotraheală.

Cale de abord – incizie mediană xifoombilicală

Tehnica

– se practică manevra Kocher (decolare duodenopancreatică), ceea ce va asigura un bun confort operator şi va facilita realizarea viitoarei anastomoze.

Există mai multe variante de tehnici folosite pentru realizarea piloroplastiei, dintre care cele mai cunoscute sunt: Finney, Heincke-Mickulitz, Starr-Judd.

Tehnica Finney

– incizie în pătrat sau romb la nivelul sfincterului piloric, în sens longitudinal, prelungită pe stomac până la aproximativ 5 cm şi 3-4 cm pe duoden, pană în apropierea ampulei Vater. Se poate practica şi secţionarea parţială a sfincterului piloric posterior (cu controlul hemostazei) (fig. 20);

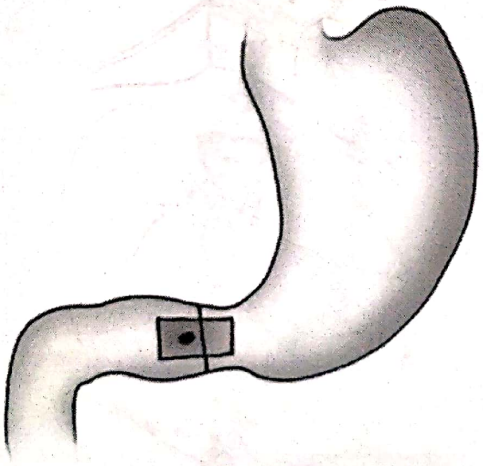

Fig. 20

Scanned with OKEN Scanner

– se aplică două fire de tracţiune cranial şi caudal (fig. 21);

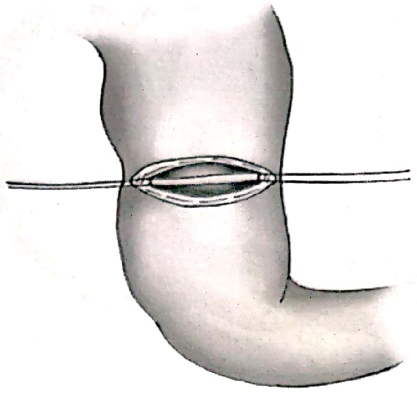

Fig. 21

– sutura transversală într un plan total cu fire separate resorbabile 2 0 (fig. 22);
– se asociează cu vagotomia.

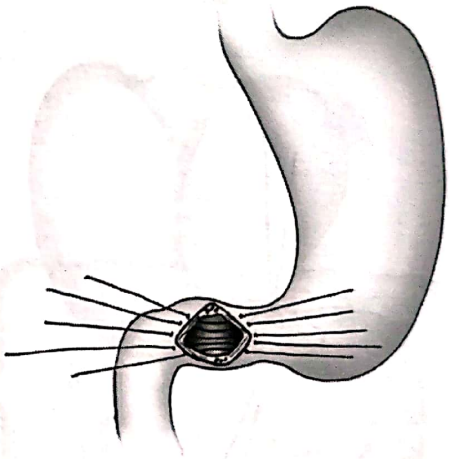

Fig. 22

Variante

1. Tehnica Heincke-Mickulitz

– constă în incizia pilorului în sens longitudinal, prelungită pe stomac şi duoden câte 2 cm (fig. 23);
– se aplică două fire de tracţiune la mijlocul inciziei cranial şi caudal;

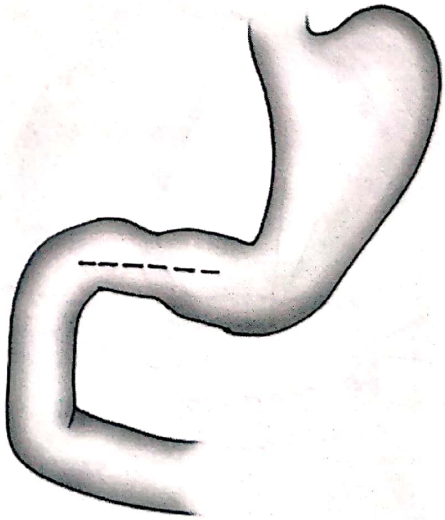

Fig. 23

Scanned with OKEN Scanner

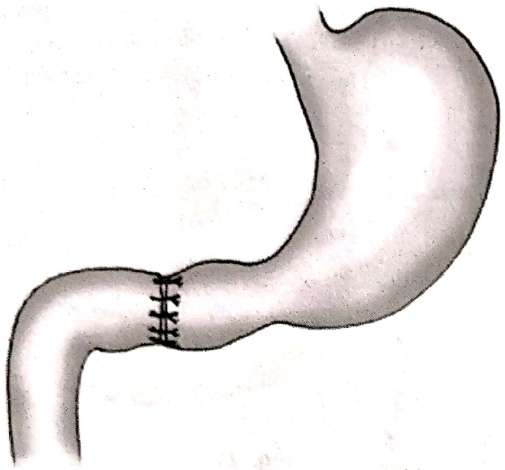

Fig. 24

– sutura transversală într un plan cu fire separate resorbabile 2 0 (fig. 24);
– se asociează cu vagotomia.

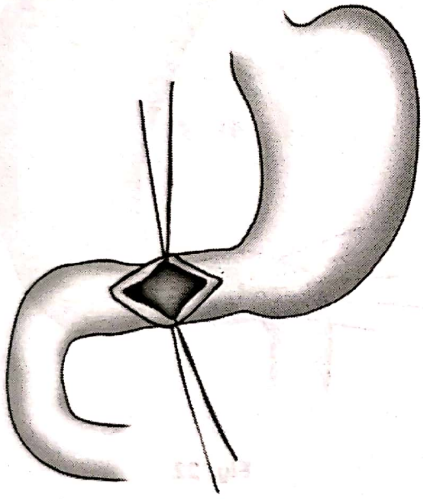

Fig. 25

2. Tehnica Starr-Judd

– este similară tehnicii Heincke-Mickulitz, cu deosebirea că de această dată se va exciza un romb de perete gastric şi duodenal, cu axul lung în sensul inciziei longitudinale (de pe stomac şi duoden). Este metoda de preferat în cazul ulcerelor gastrice sau duodenale juxtapilorice, perforate;
– se aplică două fire de tracţiune cranial şi caudal (fig. 25);
– sutura transversală într-un plan cu fire separate resorbabile 2-0;
– se asociează cu vagotomia.

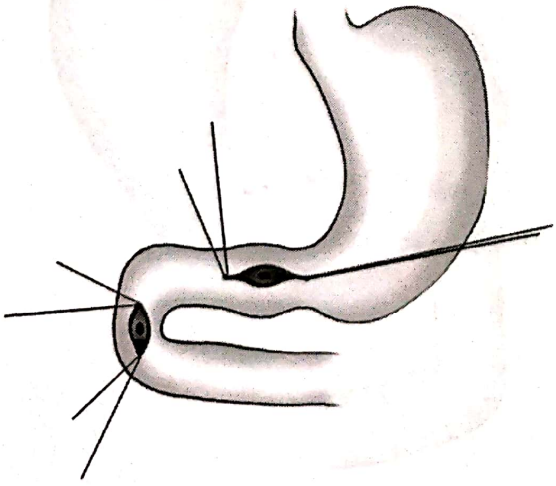

Fig. 26

3. Tehnica Jaboulay

– decolare duodeno pancreatică;
– se montează un fir tractor cranial la limita D1 D2 şi se face incizie pe D2 şi pe antru circumscriind ulcerul (fig. 26);
– se montează încă doua fire de reper pe antru şi D2 caudal de incizie (vezi fig. 26);

Scanned with OKEN Scanner

– sutura tranşei posterioare între antru şi D2 şi, apoi, sutura tranşei anterioare cu fire separate resorbabile 2 0 (fig. 27);
– se asociază cu vagotomia.

Atenţie dacă în timpul intervenţiei chirurgicale se descoperă un ulcer posterior se va realiza antrectomie cu vagotomie şi anastomoză gastro-jejunală (fig. 28).

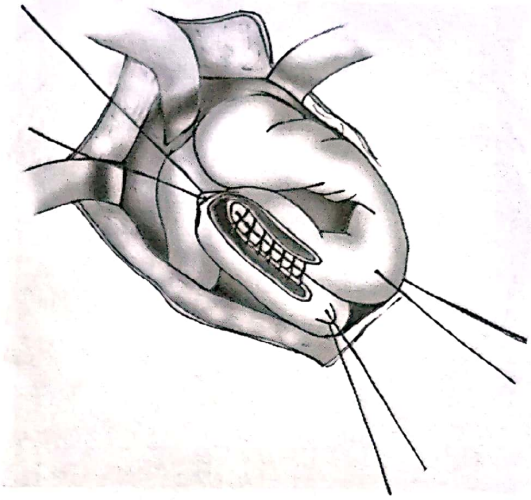

Fig. 27

GASTROENTEROANASTOMOZA (GEA)

Constă în realizarea unei guri de anastomozăa între stomac şi jejun.

Indicaţii:

- obstrucţii pilorice prin tumori antrale nerezecabile,
- obstrucţii duodenale prin tumori de cap de pancreas sau cale biliară principală,
- în boala ulceroasă se foloseşte rar, la bolnavii vârstnici, cu risc chirurgical crescut,
- ca operaţie asociată în cazul rupturilor posttraumatice de duoden, pancreas inelar, pensă aorto-mezenterică.

Poziţia pacientul în decubit dorsal
Anestezie generală cu intubaţie orotraheală.
Cale de abord incizie mediană xifoombilicală.
Tipuri:

- Transmezocolic:
  – cu faţa posterioară a stomacului
  – cu faţa anterioară a stomacului
- Precolic:
  – cu faţa posterioară a stomacului
  – cu faţa anterioară a stomacului

Recomandare: ansa jejunală aferentă să fie cât mai scurtă.

Tehnica

GEA transmezocolică cu faţa posterioară a stomacului (Stiles) realizată supramezocolic

– se foloseşte prima ansă jejunală (la o distanţa de 10-15 cm de unghiul Treitz;
– se secţionează ligamentul gastrocolic între ligaturi pe o distanţă de aproximativ 10 cm);
– se reperează prin transparenta mezocolonului transvers în zona avasculară şi se realizează o breşă verticală de aproximativ 10-15 cm (fig. 29) şi se pune în evidenţă faţa posterioară a stomacului;

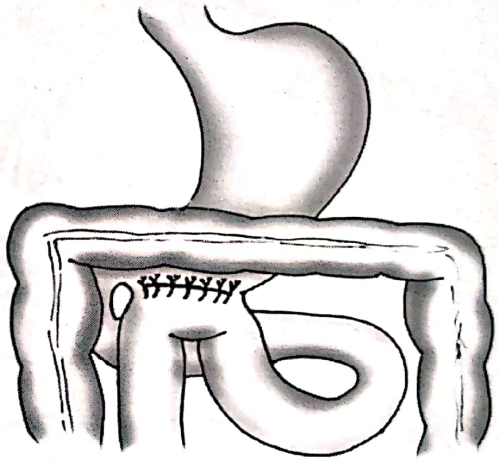

Fig. 28

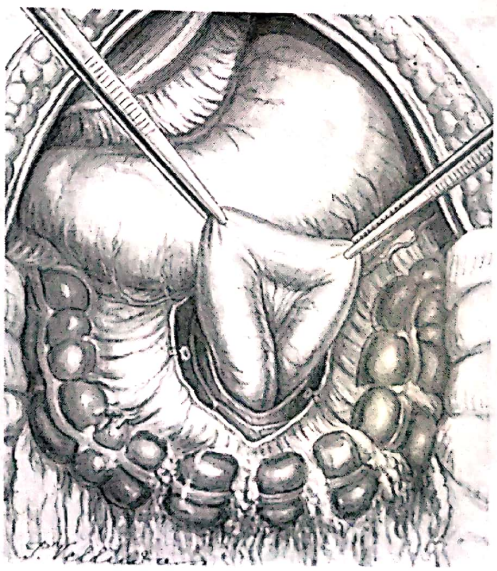

Fig. 29

Scanned with OKEN Scanner

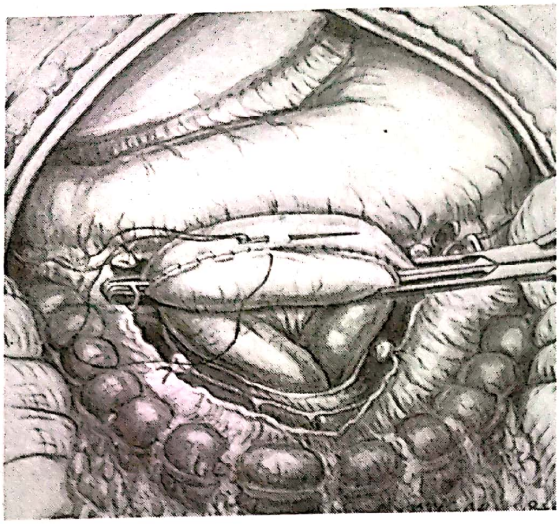

Fig. 30

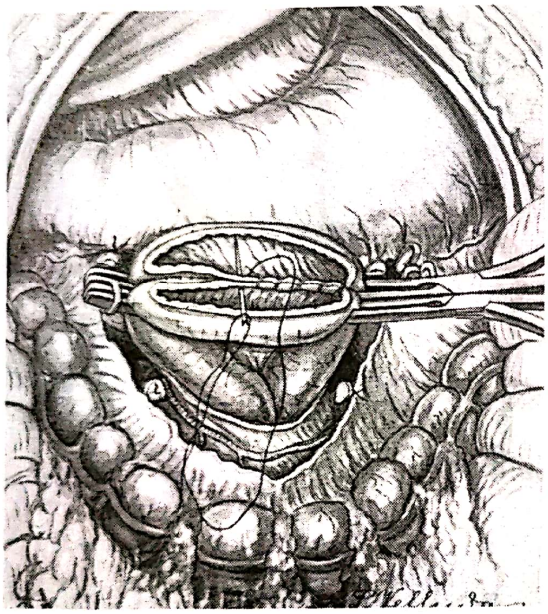

Fig. 31

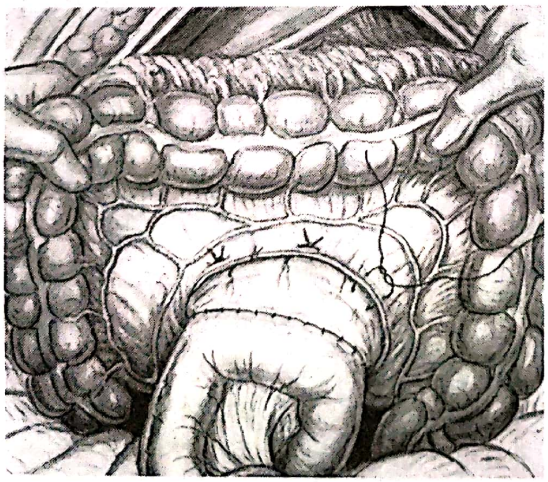

Fig. 32

– această zonă a feţei posterioare a stomacului cu care se va realiza anastomoza trebuie să se afle la o distanţă de 5 cm de pilor sau de tumoră;
– prima ansă jejunală reperată anterior (cu sau fară ajutorul unui clamp intestinal) este adusa la stomac cu porţiunea fixă dinspre unghiul duodenojejunal, pe mica curbură a stomacului (vezi fig. 35) (manevra Lucke Rocwitz);
– se reperează capetele gurii de anastomoză prin plasarea a două fire între stomac şi jejun;
– anastomoza se realizează în două planuri folosind sutura cu fire separate sau cu fir continuu (surjet), cu sau fără pense de anastomoză;
– primul strat este sero-seros, pe o lungime de 6-8 cm (fig. 30);
– dacă se foloseşte surjetul se începe sutura de la stânga la dreapta, folosind fire neresorbabile;
– urmează incizia stomacului şi a intestinului subţire (incizia longitudinală de pe intestin va fi puţin mai mică decât cea de pe stomac);
– dacă este cazul la nivelul stomacului se va realiza hemostază submucoasă, în cazul în care se preferă surjetul aceasta nu mai este necesară;
– se efectuază surjet posterior total cu fir resorbabil 2-0, trecând acul prin toate straturile tranşei de intestin subtire şi stomac (fig. 31);
– pentru a se trece la tranşa anterioară la nivelul unghiului se întoarce surjetul trecând acul din interiorul intestinului subţire spre exteriorul sau şi din afară spre interior pe stomac;
– la terminarea suturii se înnoadă capetele celor două fire;
– al doilea strat anterior se realizeaza prin continuarea surjetului sero-seros rămas posterior;
– se tracţionează gura de anastomoză submezocolic şi se fixează bresa mezocolică la stomac (fig. 32).

Atenţie: înainte de închiderea planului anterior se trece sonda nazo-gastrica sau eventual o sonda de nutriţie enterală în ansa eferentă.

– după verificarea hemostazei şi plasarea tubului de dren în fundul de sac Douglas se închide peretele abdominal în straturi anatomice.

Scanned with OKEN Scanner

Variante tehnice

1) **GEA TRANSMEZOCOLICĂ DORSALĂ** efectuată submezocolic

– respectă aceeaşi timpi operatori ca mai sus cu diferenţa că nu se mai realizează bresa gastrocolică iar stomacul este tracţionat submeocolic de la început şi este fixat cu faţa sa posterioară, la breşa mezocolică (fig. 33 a);

– anastomoza se execută în etajul submezocolic (fig. 33 b).

2) **GEA SUPRAMEZOCOLICĂ ANTERIOARĂ**

– în acest caz anastomoza se execută în etajul supramezocolic;

– ansa jejunală se trece prin breşa transmezocolică şi se fixează la faţa anterioară a stomacului;

– în continuare se respectă aceeaşi timpi operatori ca mai sus.

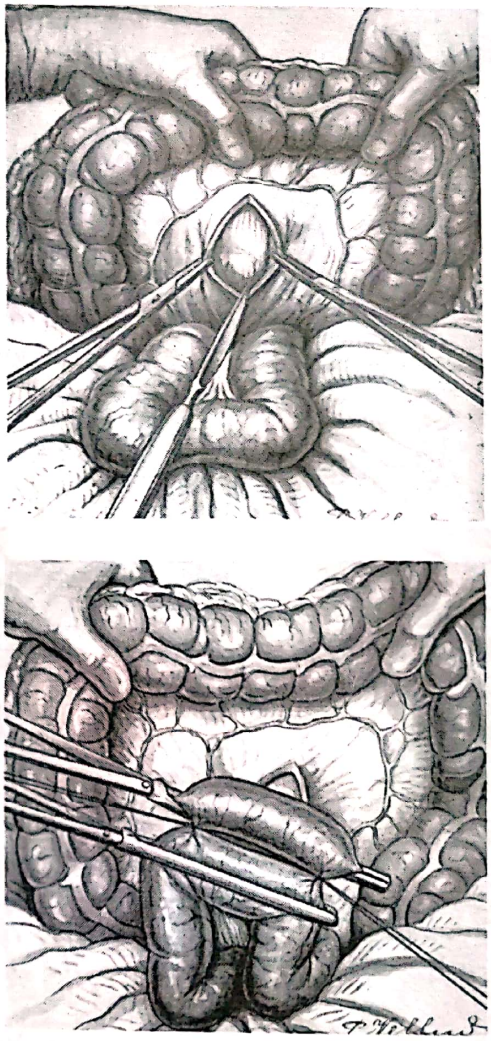

a

b

Fig. 33

3) **GASTRO-ENTEROANSTOMOZA PRECOLICĂ ANTERIOARĂ** (WOLFLER) (fig. 36)

– este o modalitate tehnică folosită în mod excepţional;

– este impusă de anumite situatii locale ale mezocolonului scurt, retractat, infiltrat tumoral sau cu vascularizaţie atipică (ce nu permite realizarea breşei transmezocolice);

– ansa jejunală reperată se trece pe dinaintea colonului transvers şi a marelui epiploon. Ea trebuie să fie suficient de lungă astfel încât anastomoza să nu se realizeze în tensiune şi să nu comprime colonul transvers;

– anastomoza se realizează între ansa jejunală aleasă şi peretele anterior gastric, cât mai aproape de pilor după tehnica descrisă, cu menţiunea că la piciorul ansei jejunale se va realiza o fistulă Brown (fig. 34).

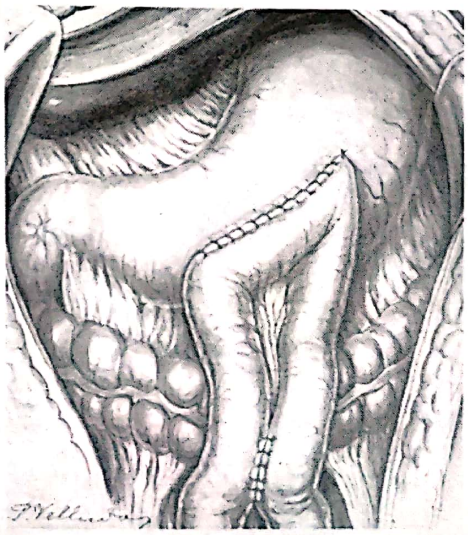

Fig. 34

Scanned with OKEN Scanner

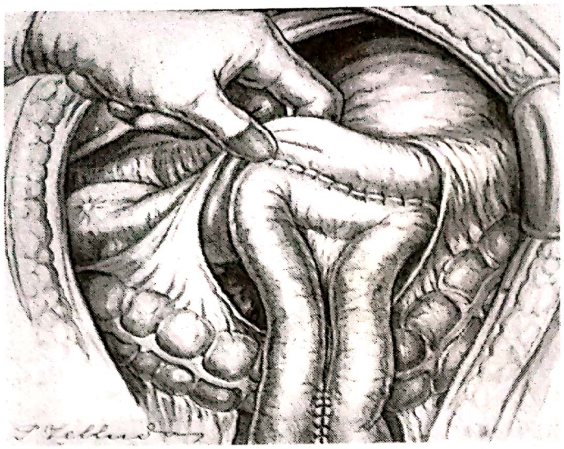

Fig. 35

4) **GASTRO-ENTEROANASTOMOZA PRECOLICĂ POSTERIOARĂ** (BRENNER)

– în acest caz se respectă menţiunile enumerate mai sus, anastomoza realizându-se între ansa jejunală şi peretele posterior gastric, după secţiunea ligamentului gastro-colic (fig. 35).

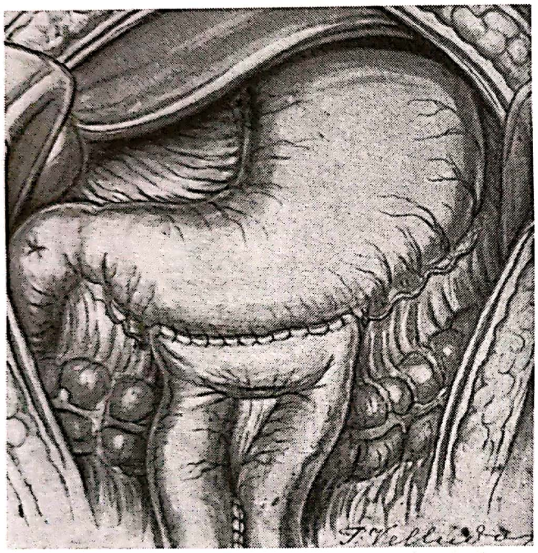

Fig. 36

5) **GASTRO-ENTEROANASTOMOZA PRECOLICĂ MARGINALĂ** (TOUPET)

– în acest caz la realizarea anastomozei se foloseşte marea curbură gastrică, după secţiunea ligamentului gastro-colic (fig. 36).

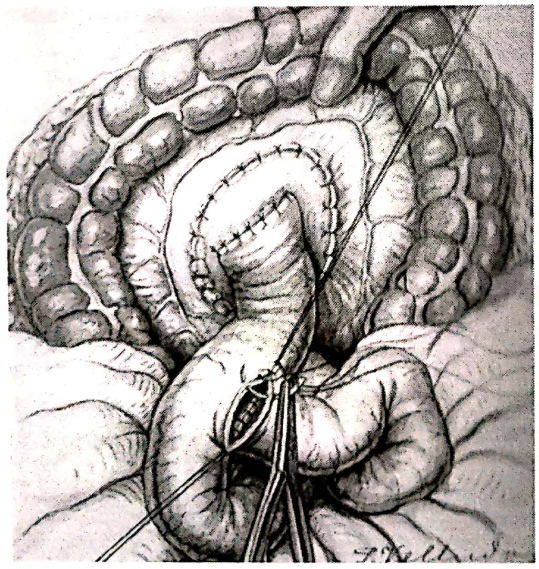

Fig. 37

6) **GASTRO-ENTEROANASTOMOZA CU ANSĂ ÎN Y**

– în acest caz se realizează o anastomoză între peretele gastric şi o ansă jejunală lungă, montată în Y (vezi cap. IX.2, Variante de realizare a anastomozei gastrojejunale)

– se respectă în principiu aceiaşi timpi operatori: reperarea stomacului, realizarea breşei transmezocolice, reperarea ansei jejunale) cu menţiunea că ansa jejunală aleasă trebuie sa fie suficient de lungă pentru a ajunge fără tensiune la stomac

– ulterior se procedează ca în cazul anastomozei gastrojejunale în Y:

– se secţionează şi se pregăteşte ansa jejunală, urmând ca anastomoza cu stomacul să se realizeze fie *lateral* (închizând capătul ansei şi folosind pentru anastomoza marginea ei antimezostenică), fie *terminal* realizând practic o implantare a ansei jejunale în peretele gastric;

– ulterior se implantează capătul proximal al ansei jejunale în ansa eferentă, cât mai departe de stomac (la 40-45 ani) pentru a evita refluxul;

– se trece anastomoza submezocolic, fixând-o la breşa din mezocolon (fig. 37).

Scanned with OKEN Scanner

REZECȚII GASTRICE

Reprezintă îndepărtarea unei porţiuni din stomac sau a stomacului în întregime urmată de refacerea continuităţii digestive prin anastomoză cu duodenul sau intestinul subţire.

Indicaţii:

- boala ulceroasă gastrică sau duodenală,
- tumori gastrice,
- tumori cardiale,
- tumori pancreatice invadante.

Poziţia bolnavului: în decubit dorsal,

Anestezie generală şi intubaţie orotraheală,

Cale de abord: se practică laparotomie mediană xifoombilicală sau toraco-freno-laparotomia (în cazul rezecţiei gastrice polare superioare sau totale).

În funcţie de localizarea leziunii identificăm mai multe tipuri de gastrectomii (fig. 38, 39):

- gastrectomie polară superioară (când se îndepărtează fornixul gastric şi cardia) (fig. 38 a),
- gastrectomie mediană (când se îndepărtează porţiunea mijlocie a stomacului) (fig. 38 b),
- gastrectomia subtotală (în care se îndepărtează pilorul, antrul şi o porţiune mai mare sau mai mică a corpului gastric) (fig. 38 c, d),
- gastrectomie 2/3 (când se îndepărtează bulbul duodenal şi două treimi din corpul gastric) (fig. 39 a),
- hemigastrectomia (când se îndepărtează antrul şi jumătate din corpul gastric),
- bulbantrectomia (când se îndepărtează bulbul duodenal şi antrul gastric) (fig. 39 b),
- rezecţia în scară (fig. 39 c),
- gastrectomia totală (când se îndepărtează stomacul în întregime) (fig. 39 d).

În funcţie de întinderea rezecţiei gastrice refacerea continuităţii digestive se realizează prin anastomoza eso-gastrică, anastomoza eso-jejunală, gastroduodenală (Bilroth I), gastrojejunala (Bilroth II).

a) Rezecţia polară superioară

Indicaţii:

- neoplasmul gastric cu localizare subcardială,
- neoplasm al fornixului, fără extindere la esofag.

Poziţia bolnavului: în decubit dorsal.

Anestezie: generală cu intubaţie orotraheală.

Cale de abord: incizie mediană xifoombilicală cu sau fără rezecţia apendicelui xifoidian.

Tehnica:

– de la începutul intervenţiei chirurgicale se montează sonda nazo-gastrică groasă ce va ajuta la reperarea şi disecţia esofagului;

– scheletizarea marii curburi gastrice se începe de la nivelul arterei gastroepiploice stângi (fig. 40);

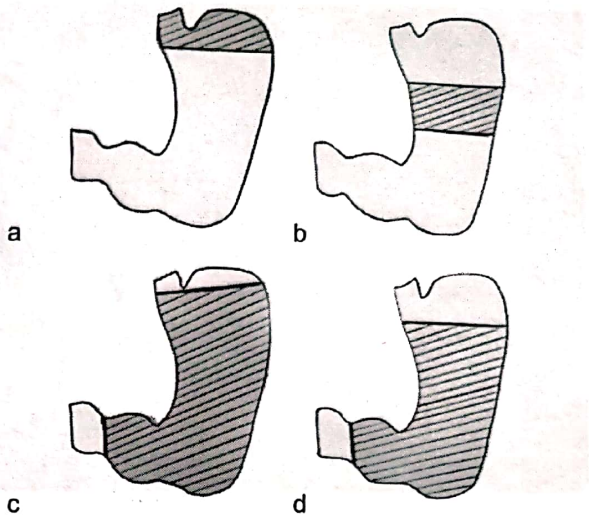

Fig. 38

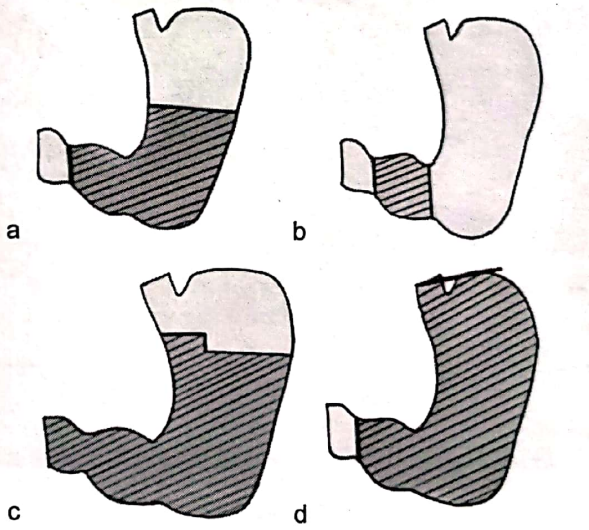

Fig. 39

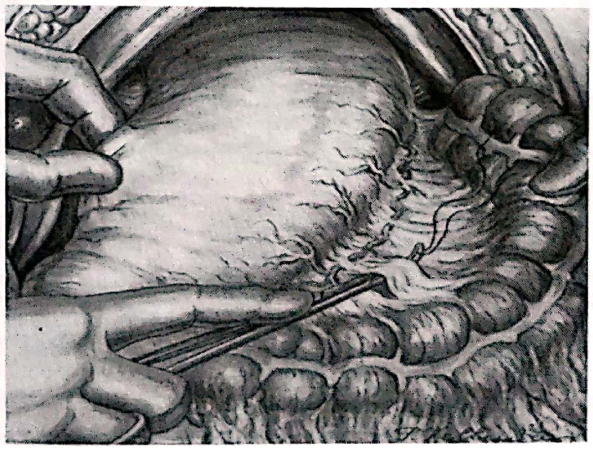

Fig. 40

Scanned with OKEN Scanner

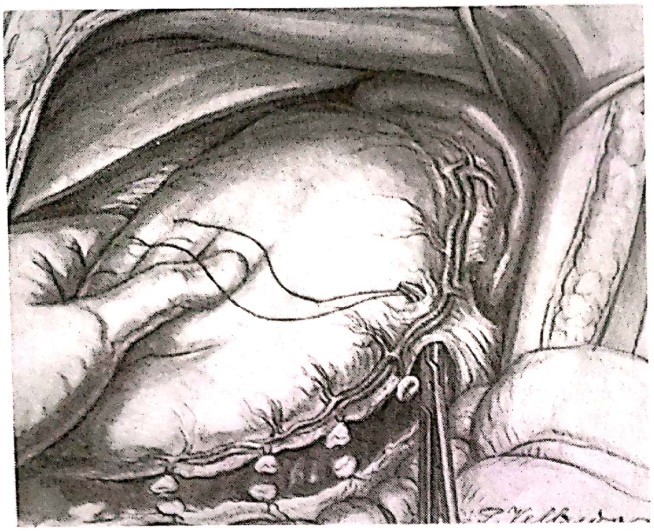

Fig. 41

– la acest nivel putem realiza fie ligatura între pense a ligamentului gastro-splenic cu lasarea splinei pe loc, fie splenectomie în bloc (dacă gradul de extensie al tumorii necesită limfadenectomie largită) (fig. 41);

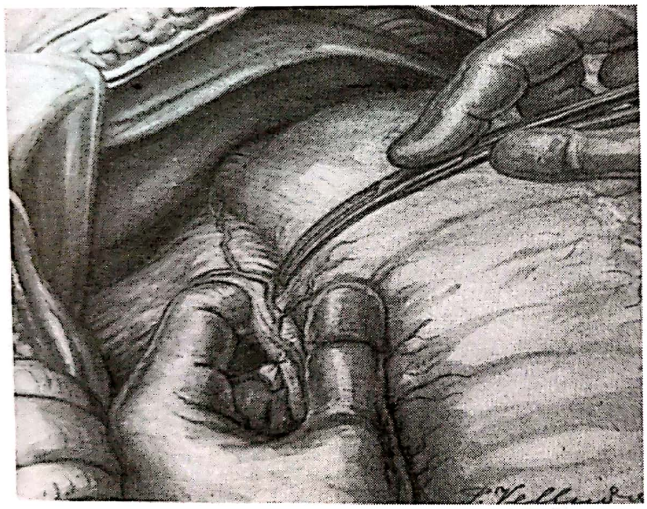

Fig. 42

– se trece la scheletizarea micii curburi, se pătrunde în ligamentul gastro-hepatic care se ligaturează între pense precum şi a arterei gatrice stângi, realizându-se totodată şi evidarea ganglionară aferentă acestui teritoriu (vezi gastrectomia totală) (fig. 42);

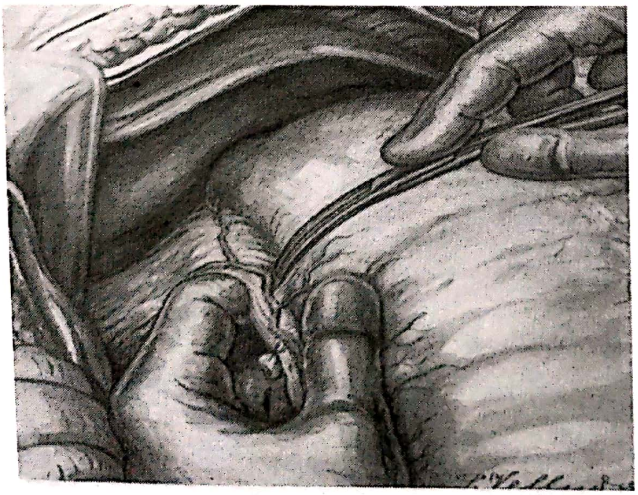

Fig. 43

– se secţionează stomacul, până la submucoasă şi se realizează hemostaza submucoasă (fig. 43);

Scanned with OKEN Scanner

– disecţia esofagului se face într-o manieră asemănătoare celei descrise la tehnica gastrectomiei totale (disecţia ţesutului periesofagian, ligatura şi secţionarea nervilor vagi, incizia peritoneului de la nivelul esofagului, ancorarea şi secţionarea esofagului) (fig. 44);

– se rezecă mai mult din mica curbură, astfel încât incizia pe stomac este oblica în jos, dinspre mica spre marea curbură;

– refacerea continuităţii digestive se face prin anastomozarea esofagului la stomac;

Aceasta se poate realiza fie prin implantarea esofagului pe peretele anterior gastric, fie prin realizarea unei anastomoze între esofag şi tranşa gastrică, după ce aceasta a fost parţial închisă.

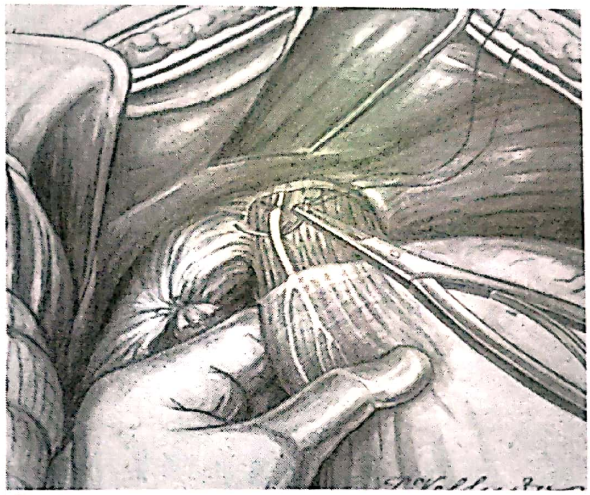

Fig. 44

– dacă se preferă implantarea esofagului pe peretele anterior al stomacului se practica întâi închiderea tranşei gastrice în 2 straturi: unul total cu fire separate şi unul sero-seros (fig. 45);

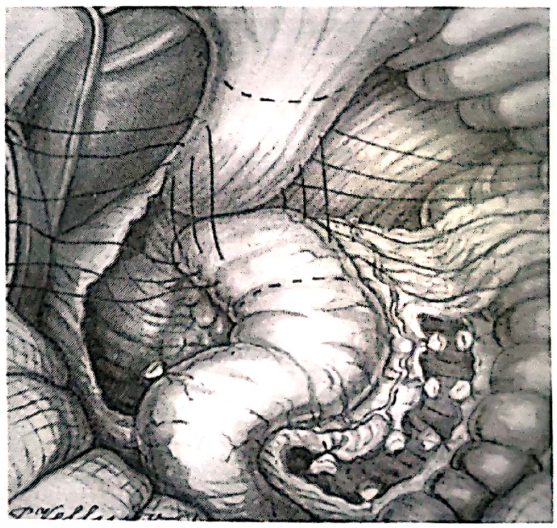

Fig. 45

– dacă se poate realiza anastomoza eso-gastrică termino-terminal, se va închide parţial, tranşa gastrică (fig. 46) şi

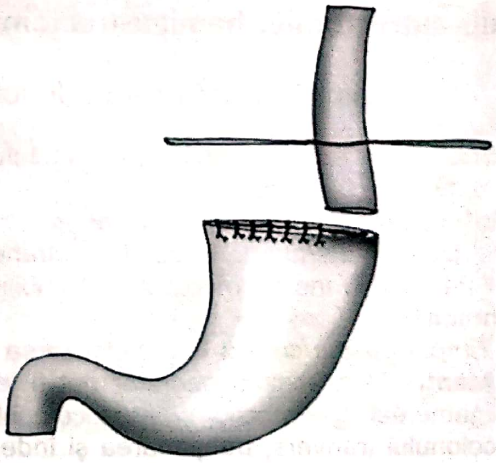

Fig. 46

Scanned with OKEN Scanner

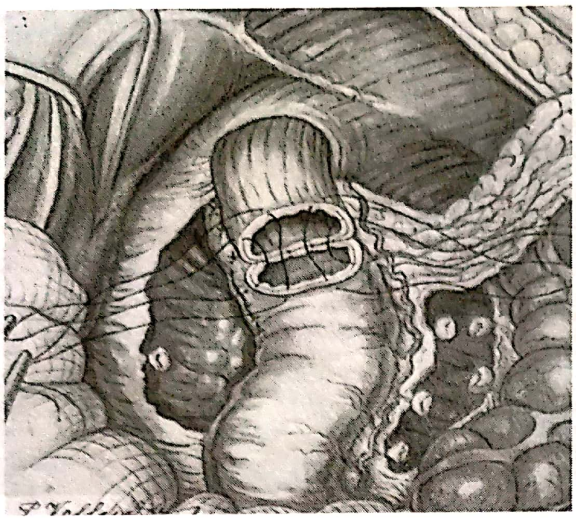

Fig. 47

– se va realiza un plan posterior musculo-seros apoi planul total posterior şi anterior (fig. 47);

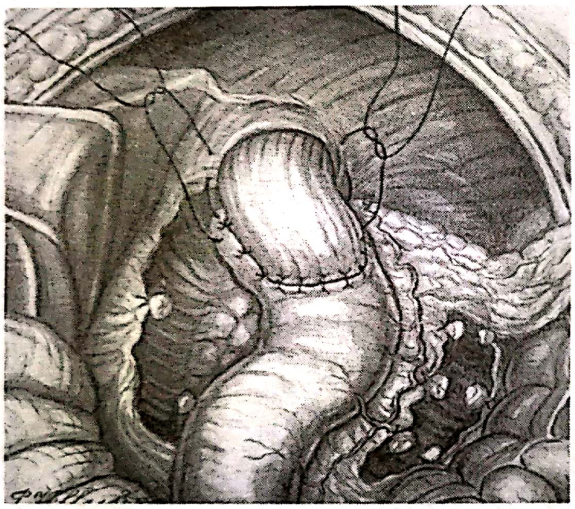

Fig. 48

– pentru a evita tensiunea în anastomoză se recomandă ancorarea stomacului la peritoneul parietal posterior şi dacă este posibil la diafragm şi/sau se asociază cu manevra Kocher (decolare duodenopancreatică) (fig. 48);

– dacă apreciem că anastomoza se realizează într-o tensiune prea mare, ceea ce implică un risc crescut de dehiscenţă postoperatorie vom realiza refacerea circuitului digestiv prin anastomoză eso-jejunală, după închiderea în totalitate a tranşei gastrice (vezi gastrectomia totală);

– această intervenţie chirurgicală se asociază în mod obligatoriu de piloroplastie.

– intervenţia chirurgicală se încheie în mod obişnuit, cu controlul hemostazei, lavajul şi drenajul cavităţii abdominale şi închiderea peretelui în planuri anatomice.

b) Bulb-antrectomie, hemigastrectomie, gastrectomia 2/3

1. Rezecția gastrică cu gastro-duodenoanastomoză

Reprezintă refacerea continuităţii tractului digestiv prin anastomozarea porţiunii rămase din stomac (după rezecţie) cu duodenul.

Poziţia bolnavului: în decubit dorsal.

Anestezie: generală cu intubaţie orotraheală.

Căi de abord: incizie mediană xifoombilicală.

Tehnica:

a) *Timpul gastric* constă în scheletizarea marii şi micii curburi şi rezecţia stomacului.

Atenţie în acet timp operator pot fi lezate vasele colice din cauza aderenţelor ce pot exista între ligamentul gastrocolic şi mezocolonul transvers. Acest lucru poate fi evitat prin exteriorizarea colonului tranvers, tracţionarea şi îndepărtarea acestuia de stomac de către ajutor pe tot parcursul acestui timp operator.

Scanned with OKEN Scanner

– scheletizarea marii curburi constă în ligatura arterelor gastroepiploice dreaptă şi stângă şi a ramurilor acestora pentru stomac până la nivelul rezecţiei (vezi fig. 40, 41);
– scheletizarea micii curburi constă în ligatura ramurilor pilorice ale arterei gastrice drepte şi ligatura arterei gastrice stângi (vezi fig. 42)
Scheletizarea micii curburi este mai facilă dacă la începutul intervenţiei chirurgicale se practică decolare duodeno-pancreatică (manevra Kocher).
– scheletizarea se realizează prin ligaturi supraetajate, cu fir neresorbabil, cu grosime adaptată dimensiunii vasului ligaturat. Mai nou se foloseşte pentru realizarea acestui timp operator Ligasure® (ce prezintă avantajul că printr-un singur gest sigilieză şi secţionează pedicului vascular respectiv).
– se secţionează duodenul după plasarea a două fire de ancorare. Pentru bulbantrectomie se rezecă bulbul dodenal şi antrul, pentru hemigastrectomie se rezecă bulbul duodenal şi 1/2 din stomac, pentru rezecţia 2 3 se limita cranială pe stomac este între a. gastrică dreaptă şi a. gastroepiploică stângă;
– se montează alte două fire de reper pe stomac (ce vor reprezenta nivelul superior al rezecţiei gastrice) (vezi tipuri de gastrectomii);
– se pune pensa intestinală pe stomac (apreciind limita superioară a viitoarei tranşe gastrice);
– se incizează sero-musculoasa gastrică, sub clamp, atât pe faţa anterioară cât şi pe cea posterioară a stomacului, evidenţiindu-se vascularizaţia submucoasă.
– se face hemostaza submucoasă cu fire resorbabile 3-0 (fig. 49),
– se secţionează stomacul şi, dacă este cazul, se completează hemostaza pe tranşa gastrică.

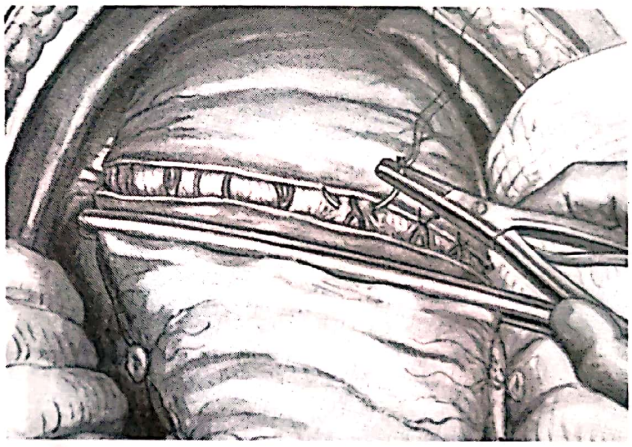

Fig. 49

b) *Timpul de anastomoză*

Anastomoza cu duodenul se poate face T -T, de obicei, sau T-L

Anastomoza T-T **Pean Bilroth I**

– închiderea tranşei gastrice porneşte de la mica curbură până la obţinerea unui lumen gastric corespunzător pentru anastomoza cu duodenul (fig. 50);
– închiderea tranşei gastrice se face într-un singur strat total, cu fire separate, neresorbabile, plasate la aproximativ jumătate de centimetru unul de altul, extramucos;
– închiderea tranşei gastrice mai se poate realiza şi în două straturi, unul total cu fire separate neresorbabile şi unul sero-sers tot cu fire separate neresorbaile;
– anastomoza gastro-duodenală se realizează prin apropierea celor două transe, duodenală şi gastrică, ajutându-ne de firele tractoare montate anterior;

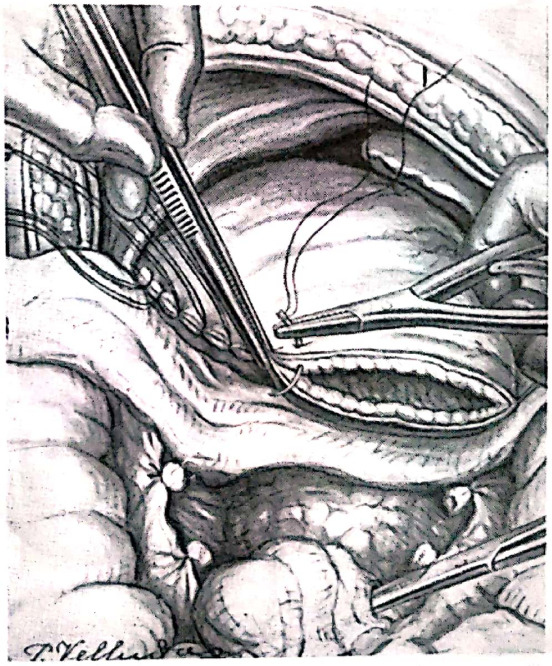

Fig. 50

Scanned with OKEN Scanner

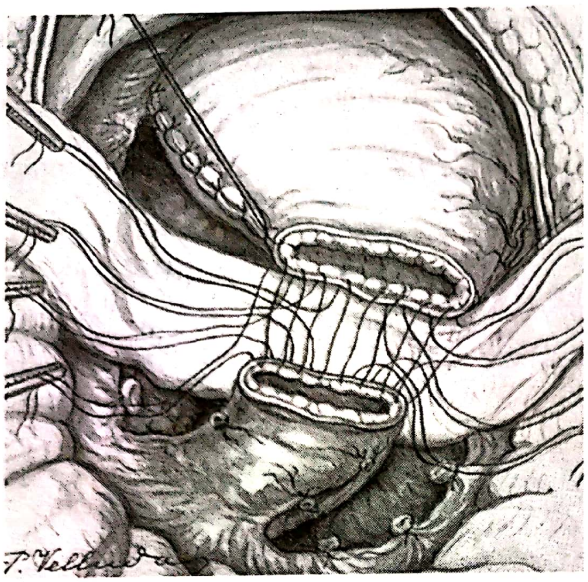

Fig. 51

– se începe cu stratul posterior, total sau extramucos (de preferat), realizat cu fire separate inversante, astfel încât nodul să fie plasat în afara lumenului (fig. 51);

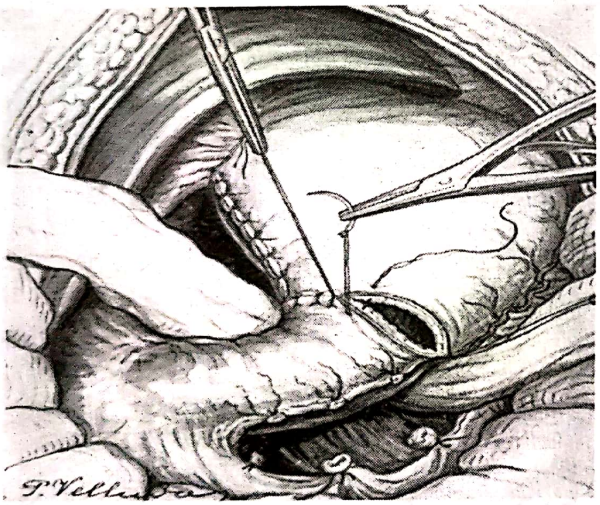

Fig. 52

– se continuă cu stratul anterior, în plan total cu fire separate (fig. 52);
– pentru a închide unghiul gastroduodenal (pe mica curbura) şi pentru a scădea tensiunea din anastomoză se plasează un fir în „U" (firul Mayo), seros, pornind de pe faţa anterioară a stomacului în apropierea tranşei anterioare, continuând pe faţa posterioară, apoi trecut pe faţa posterioară a duodenului, faţa anterioară a duodenului şi terminând pe faţa anterioară a stomacului (fig. 53);
– înaintea închiderii tranşei anterioare se trece sonda nazogastrică în duoden;
– se verifică prin palpare digitală permeabilitatea gurii de anastomoză;
– intervenţia chirurgicală se încheie cu controlul hemostazei, drenajul cavităţii abdominale subhepatic şi în Douglas şi închiderea peretelui abdominal în planuri anatomice.

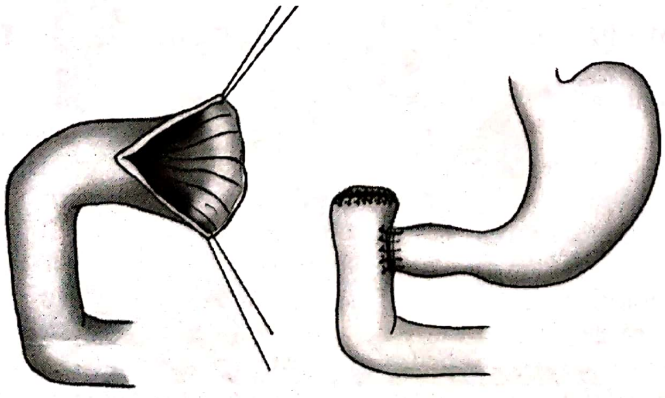

a b

Fig. 53

Variante

a) în cazul unui duoden îngust acesta poate fi lărgit printr-o incizie pe faţa sa ventrală (fig. 53 a)

b) anastomoza gastroduodenală T-L
– se închide bontul duodenal (vezi procedee de închidere a bontului duodenal)
– după care se realizează anastomoza gastro(terminal)-duodenală(lateral) cum a fost descrisă mai sus (fig. 53 b).

Scanned with OKEN Scanner

2. Rezecția gastrică cu gastrojejunonastomoză

Reprezintă refacerea continuității digestive între porțiunea rămasă din stomac cu intestinul subțire (jejun).

Indicații:
- neoplasmul gastric,
- în cazul rezecțiilor gastrice lărgite.

Poziția bolnavului: în decubit dorsal.

Anestezie: generală cu intubație orotraheală.

Cai de abord: incizie mediană xifoombilicală.

Tehnica:

– timpul gastric constă în scheletizarea marii și micii curburi, ca mai sus,

– secționarea și închiderea duodenului, secționarea și ancorarea stomacului. Închiderea duodenului reprezintă unul din timpii operatori importanți ai rezecției gastrice cu gastroenteroanastomoză, deoarece fistula de bont duodenal este una din complicațiile grave care pot să apară.

– disecție corectă și minuțioasă a duodenului pe o distanță de 2-3 cm. Există mai multe posibilități de închidere a bontului duodenal:
- închiderea pe tranșa într-un singur plan, sau în 2 planuri,
- închiderea bontului în bursă,
- închiderea pe ecrazor (procedeul Mayo).

– închiderea pe tranșa într-un singur plan constă în sutura cu fire separate, neresorbabile a bontului, trecute extramucos. (fig. 54). Recomandăm încărcarea unui strat mai gros din peretele anterior duodenal, atfel încât, la final, seroasa duodenală să se continue cu seroasa pancreatică.

– închiderea pe tranșă în 2 planuri (Iacobovici) constă în realizarea primului strat cum este descris mai sus, urmat de un al doilea strat de fire separate, trecute sero-seros, putându-se încărca și capsula pancreatică.

– închiderea bontului în bursă (Finsterer) (fig. 55) constă în ligatura transfixiantă a bontului cu fir neresorbabil, urmată de înfundarea în bursă a bontului. Firul de bursă se trece la 1,5-2 cm de firul de ligatură, circumferențial, prin seroasa duodenală, având grijă ca acesta să nu perforeze duodenul. Dacă nu există suficient material pe fața posterioară pentru însăilarea firului de bursă, acesta poate fi trecut și prin capsula pancreatică.

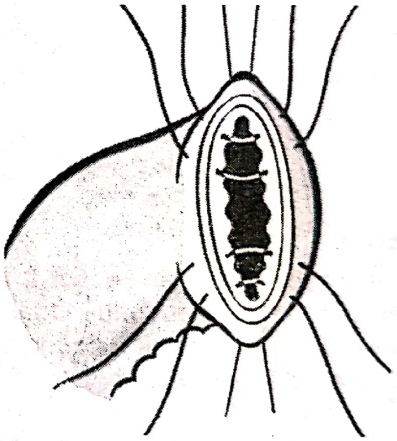

Fig. 54

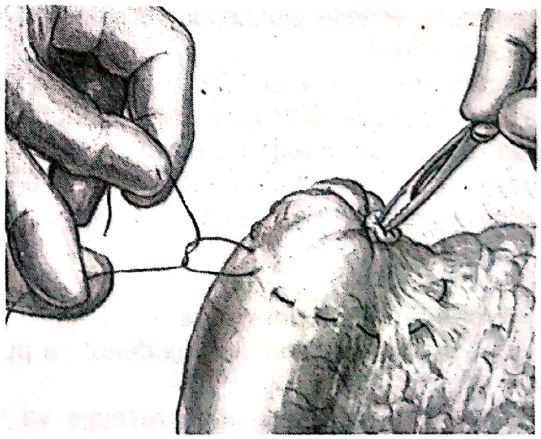

Fig. 55

Scanned with OKEN Scanner

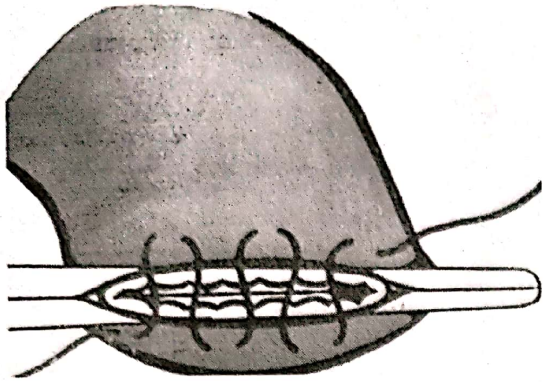

Fig. 56

– închiderea pe ecrazor (Mayo) (fig. 56) – înainte de secţionarea duodenului se montează un ecrazor şi se secţionează razant la marginea superioară a acestuia. Ulterior se trece un fir continuu, neresorbabil, lăsat mai lung la capete. Firul se trece razant la marginea inferioară a ecrazorului, nu foarte strâns, pentru a putea desface ecrazorul. După terminarea surjetului se scoate cu grijă ecrazorul, se trage de capetele firelor pentru a le pune în tensiune şi cu ajutorul unei comprese se împing cele două extremităţi ale bontului duodenal, realizându-se astfel apropierea marginilor. Ulterior, se realizează un al doilea plan, sero-seros în surjet, cu cele două capete ale firului, înfundând unghiurile. Această tehnică de închidere a bontului duodenal ne ajută atunci când disecţia bontului nu se poate face pe o distanţă suficientă, deoarece necesită mai puţin material de sutură.

– în final, bontul duodenal poate fi acoperit cu epiploon, protejându-l, care se poate ancora fie cu firul de bursa, fie la firele separate de sutură.

– în cazurile dificile, în care nu putem realiza o închidere sigură a bontului se poate face drenajul dirijat extern al bontului. Aceasta constă în închiderea în bursă a bontului duodenal pe o sonda Pezzer, introdusă în lumenul duodenal, care, ulterior, se scoate prin contraincizie în flancul drept abdominal.

INCIDENTE

În cursul disecţiei duodenale pot fi lezate mai multe structuri de vecinatate: papila duodenală, calea biliară principală, artera gastroduodenală.

– leziunile de papilă pot fi severe, mergând până la dezinserţia papilei, accident grav care necesită rezolvarea imediată prin sutura papilei la o ansă jejunală montată în Y à la Roux (procedeu Santy-Dureux);

– leziunile de cale biliară principală pot fi de la plăgi, ligaturi parţiale, ligatura totală sau secţionare. Sunt de asemenea complicaţii grave care trebuiesc recunoscute şi tratate în acelaşi timp operator. Recunoşterea acestora se face fie prin exteriorizarea de bilă în palgă, fie prin realizarea unei colangiografii intraoperatorii. Plăgile simple pot fi suturate, urmate de drenajul extern al CBP, fie pe tub Kehr, fie prin drenaj a la Witzel;

– secţionarea totală a CBP se repară fie printr-o anastomoză coledoco-duodenală terminolaterală, fie prin anastomozarea CBP la o ansa jejunală montată în Y a la Roux.

Toate aceste intervenţii se asociază cu colecistectomia.

Anastomoza dintre bontul gastric şi ansa jejunală poate fi realizată pe toata lungimea tranşei gastrice (procedeu **Reichel-Polya**), doar cu o parte a tranşei gastrice (procedeu Hoffmeister-Finsterer) sau pe ansă în **Y a la Roux**.

A) Procedeul Reichel-Polya

– după închiderea bontului duodenal se pune o pensă clamp pe stomac, apreciind astfel locul viitoarei rezecţii;

– bontul gastric rămas după rezecţie va fi anastomozat cu o ansă jejunală. Se utilizează de obicei prima ansă jejunală, astfel încât ansa aferentă să fie lăsată cât mai scurtă şi se aduce la stomac fie precolic, fie transmezocolic (de preferat);

Scanned with OKEN Scanner

– realizarea breşei transmezocolice constă în exetriorizarea colonului transvers şi reperarea prin transparenţa sa a zonei avasculare. La acest nivel se realizează o breşă până în apropierea arcadei Haller-Riolan, având grijă să nu lezam unul din vasele colice. Se fixează apoi faţa posterioară a stomacului la breşa creată prin mezocolon, la aproximativ 2-3 cm de linia viitoarei anastomoze;

– după reperarea primei anse jejunale aceasta se orientează cu unghiul fix la mica curbură, având încă o dată grijă ca aceasta să nu fie prea lungă;

– apropierea ansei jejunale la stomac se poate realiza fie cu ajutorul a doua pense instestinale, fie cu ajutorul pensei Abadie (fig. 57);

– se secţionează stomacul şi se incizează ansa jejunală pe faţa antimezostenică, şi în lungul său, pe o distanţă egală cu lungimea tranşei gastrice;

– urmează planul posterior total, cu surjet, fir resorbabil 2-0 (fig. 57);

– în continuare se realizează planul posterior sero-seros, cu fir neresorbabil, în surjet;

– apoi se continuă surjetul posterior pe planul anterior, realizând astfel planul total anterior (fig. 57 cartuş). Cele două capete ale firului de surjet total se leagă între ele;

Fig. 57

– Ulterior se continuă surjetul sero-seros posterior şi pe faţa anterioară, şi la fel, capetele de fir se leaga între ele (fig. 58);

– se recomandă fixarea suplimentară a ansei aferente la mica curbură gastrică, folosind câteva puncte de sutura sero-seroase;

– înainte de închiderea planului anterior se trece sonda nazo-gastrică în ansa eferentă;

– se trece zona de anastomoză în etajul submezocolic şi se fixează breşa transmezocolică la faţa anterioară a stomacului (fig. 58 cartuş);

– dacă anastomoza s-a realizat precolic la piciorul ansei se practică o anastomoză entero-enterală latero-laterală (fistula Brown). Acest procedeu este util pentru că favorizează evacuarea conţinutului ansei aferente (vezi fig. 34).

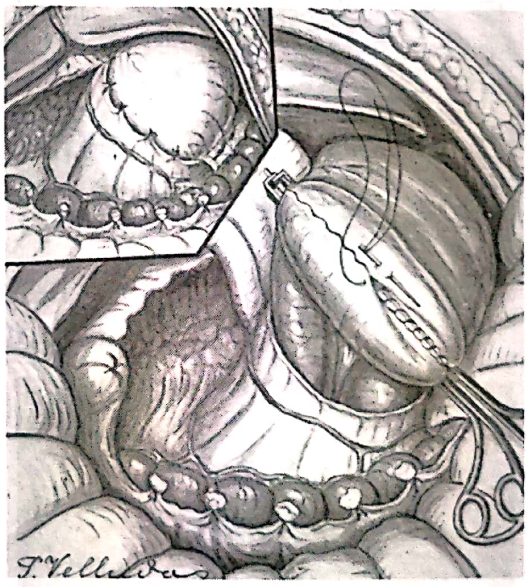

Fig. 58

B) Procedeul Hoffmeister-Finsterer

Este asemănător tehnicii Reichel-Polya dar anastomoza se realizează cu jumatatea stângă a transei gastrice.

Scanned with OKEN Scanner

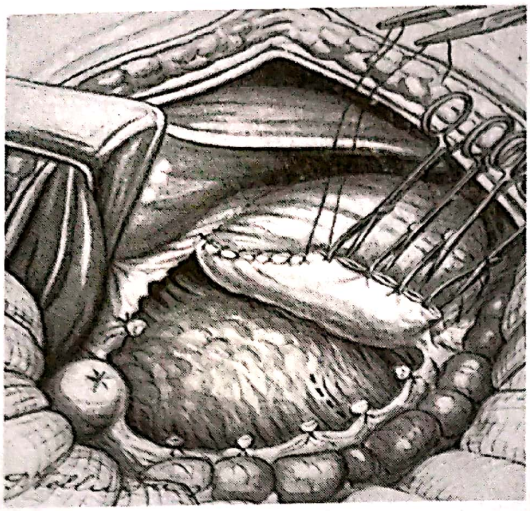

Fig. 59

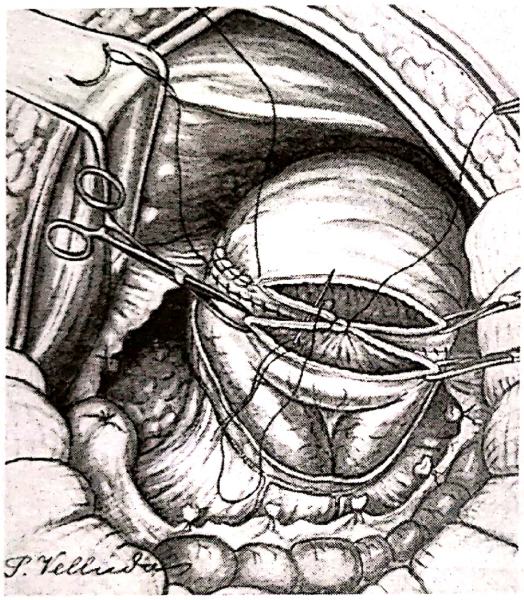

Fig. 60

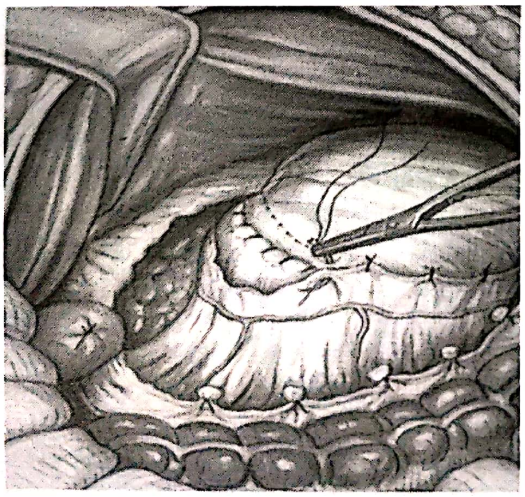

Fig. 61

Tehnica

După hemostaza submucoasă se practică rezectia gastrică, urmată de închiderea porţiunii drepte (dinspre mica curbură) a tranşei gastrice (fig. 59), cu fire separate neresorbabile, plan total sau dublu plan.

– se realizează planul posterior sero-musculo-seros posterior;

– se realizează planul total posterior cu fir resorbabil, surjet (fig. 60);

– se continuă cu planul total anterior, cele două capete ale surjetului înnodându-se între ele;

– în continuare se face al doilea plan anterior sero-seros, cu fire separate neresorbabile;

– anastomoza se trece în etajul submezocolic şi se fixează faţa anterioară a stomacului la breşa transmezocolică (fig. 61).

Scanned with OKEN Scanner

C) Procedeul cu ansa în Y a la Roux

Constă în realizarea anastomozei dintre tranşa gastrică (în totalitate – anastomoza terimo-laterala sau după închidere parţială – anastomoza termino-terminală) şi o ansă jejunală ridicată în Y a la Roux.

Tehnica

– se începe cu timpul gastric prezentat anterior: scheletizare, hemostaza, rezecţie, urmat eventual de închiderea parţială a tranşei gatrice (înspre mica curbură), în funcţie de decizia de a folosi pentru anastomoză toată transa gastrică sau numai o parte a ei şi închiderea bontului duodenal;

– ansa jejunală aleasă trebuie să fie suficient de lungă pentru a ajunge fără tensiune la nivelul stomacului;

– urmează pregătirea ansei jejunale ce va fi folosite, constând în secţionarea ei şi a mezoului având grijă să nu devascularizăm ansa. Lungimea ansei va fi de aproximativ 30-35 cm de la unghiul duodeno-jejunal. Această zona de secţiune trebuie aleasă observând prin transparenţă sau prin transiluminare o zonă avasculară a mezoului;

– în continuare se realizează o breşă mică transmezocolică (după procedeul descris mai sus), dacă este posibil, urmând a trece ansa prin această breşă;

– se realizează anastomoza gastro(parţial) (fig. 62) jejunală termino-terminală cu fire separate 20 într-un plan extramucos, iar la sfârşit se aplică firul de siguranţă Mayo;

– înainte de închiderea planului anterior se trece sonda nazo-gastrică în ansa eferentă, care ajută la decomprimarea gastrică sau poate fi folosită drept cale de alimentaţie enterală;

– se trece anastomoza submezocolic şi se fixează breşa mezocolică la stomac;

– capătul proximal al ansei subţiri (la aproximativ 40-50 cm) se implantează la piciorul ansei eferente, printr-o anastomoză termino-laterală (vezi anastomozele intestinului subţire);

– sutura breşei mezocolice în jurul jejunului.

– se verifică permeabilitatea gurii de anastomoză prin palpare digitală.

– Incidente: lezarea vaselor colice când se realizează breşa transmezocolică, devacularizarea intestinului subţire.

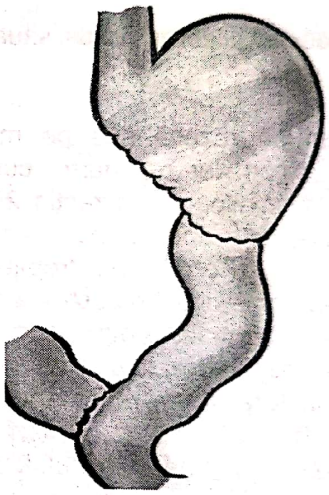

Fig. 62

Toate intervenţiile chirurgicale se termină cu controlul atent al hemostazei, lavajul şi drenajul cavităţii peritoneale (subhepatic şi Douglas), închiderea peretelui abdominal în planuri anatomice.

Variante

a) *Anastomoza gastrojejunală în Y termino-laterală* (fig. 63)

– închiderea capătului distal al ansei subţiri. Acest lucru se realizază prin sutura cu fire separate în 2 planuri (primul plan total, al doilea plan sero-seros).

– se aduce ansa jejunală la stomac printr-o breşa mezocolică (vezi mai sus)

– se apropie ansa jejunală de stomac, cu marginea ei antimezostenică, fixând-o de stomac la aproximativ 2 cm de capătul închis al ansei, ce va fi orientat spre mica curbură,

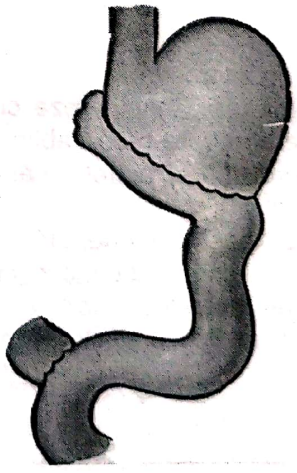

Fig. 63

Scanned with OKEN Scanner

– se fixează ansa la stomac. Fixarea se realizează cu fire separate 2-0, într-un plan posterior sero-seros.
– se incizează corespunzător în lungime ansa jejunală, urmată de realizarea planului posterior total. Acesta se poate realiza fie prin sutură cu fire separate resorbabile 2-0, fie prin surjet, ce va fi continuat ulterior pe faţa anterioară. Dacă s-a preferat sutura planului posterior cu fire separate se va închide şi planul anterior în aceeaşi manieră.
– urmează al doilea plan anterior, sero-seros, cu fire separate 3-0.
– în continuare se procedează ca la anastomoza termino-terminală.

b) *Anastomoza gastro jejunală în Y precolic*
– ansa jejunală este trecută precolic, în cazul unui mezocolon scurt sau infiltrat;
– anastomoza se va realiza în continuare ca mai sus termino-terminal sau termino-lateral.
Alte variante de rezecţie gastrică.

D) Rezecţia în scară (Mayo) sau în jgheab (Pauchet)
Indicaţii
- ulcere de mică curbură sus situate (vezi fig. 39 c)

Tehnica
– stomacul se rezecă sus pe mica curbură, aproape de esofag, iar pe marea curbură similar cu locul de rezecţie pentru rezecţia 2/3;
– linia dintre cele două puncte ale rezecţiei nu va fi dreaptă ci sub forma unei trepte (scară);
– refacerea continuităţii digestive se poate face, după închiderea stomacului spre mica curbură, fie cu duodenul, fie cu jejunul similar cu tehnica Hoffmeister-Finsterer (cum recomandă tehnica originală Pauchet);
– timpul gastric constă în scheletizarea marii şi micii curburi aşa cum a fost descris anterior;
– se secţionează şi se închide duodenul (vezi tehnica de închidere a bontului duodenal);
– pentru a facilita rezecţia gastrică se recomandă montarea a trei fire de reper unul pe mica curbura, unul pe marea curbura şi al treilea la mijlocul stomacului unde se va forma treapta (fig. 64).

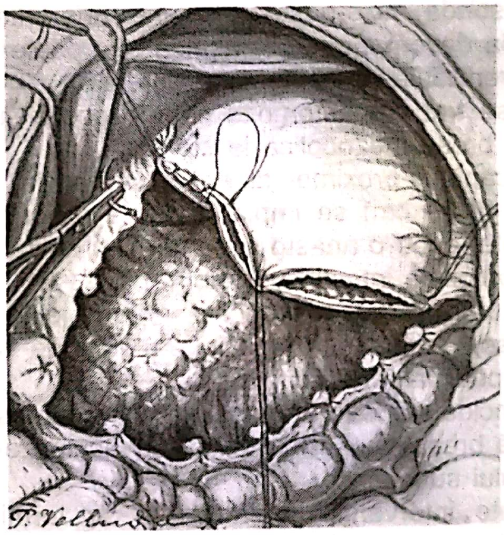

Fig. 64

Timpul de anastomoză:
– dacă se preferă anastomoza cu duodenul se va închide stomacul dinspre marea curbura spre mica curbură cu fire separate resorbabile 2/0 în dublu strat (unul total prin seroasă musculară şi mucoasă şi al doilea strat sero seros) astfel încât să rămână o tranşă spre marea curbură similară ca dimensiune cu tranşa duodenală;
– anstomoza gastro-duodenală se realizează similar cu tehnica Péan;
– dacă se preferă anastomoza cu jejunul se va închide stomacul dinspre mica curbură în dublu plan până la jumătatea sa (locul scării);
– ulterior se realizeză anstomoza gastro-jejunală transmezocolică (vezi tehnica Finsterer descrisă mai sus).

Scanned with OKEN Scanner

E) Rezecţia de excludere

Indicaţii

- ulcere piloro-duodenale nerezecabile

Tipuri:

– excluderea ulcerului;
– excluderea antrului.

a) Tehnica de excludere a ulcerului
   – se înfundă bontul duodenal după cum a fost descris mai sus;
   – urmează rezecţia gastrică 2-3;
   – vagotomie tronculară;
   – anastomoză gastrojejunală transmezocolică.

b) Tehnica de excludere a antrului
   – rezecţia antrului, la 4-5 cm de pilor;
   – mucoasa antrală se va jupui până la nivelul bulbului (tehnica Baneroft-Plenk) unde se va lega transfixiant şi se va înfunda în bursă (fig. 65, 66);
   – antrul se închide cu fire separate neresorbabile 2/0 în două planuri;
   – urmează rezecţia gastrică 2-3, vagotomia şi anstomoza gastrojejunală.

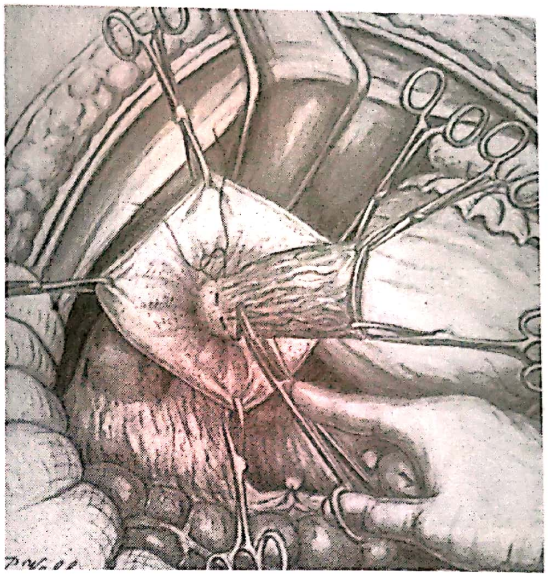

Fig. 65

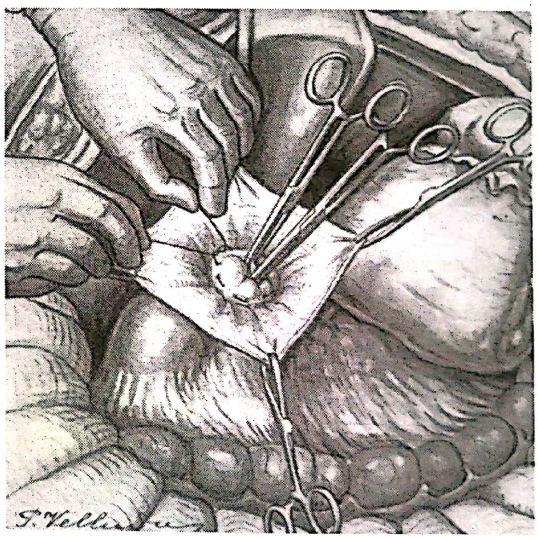

Fig. 66

Tehnici

GASTRECTOMIA TOTALĂ

Reprezintă rezecţia stomacului în totalitate, urmată de refacerea continuităţii digestive prin anastomoză între esofag şi jejun.

Indicaţii:

- în neoplasmele gastrice întinse;
- în sângerările difuze necontrolate.

În funcţie de localizarea şi întinderea leziunii neoplazice interevnţia chirurgicală se poate asocia cu extirparea altor organe: marele epiploon, splina, coada pancreasului, rezecţie segmentară de colon.

În cazul în care se remarcă prezenţa de metastaze sau când leziunea este extinsă şi inextirpabilă se va practica o intereventie paleativă de derivaţie gastrică (gastro-entero-anastomoza).

Poziţia bolnavului: în decubit dorsal.

Anestezie: generală cu intubaţie orotraheală.

Căi de abord: – incizie mediană xifoombilicală
– toraco-freno-laparotomia

Scanned with OKEN Scanner

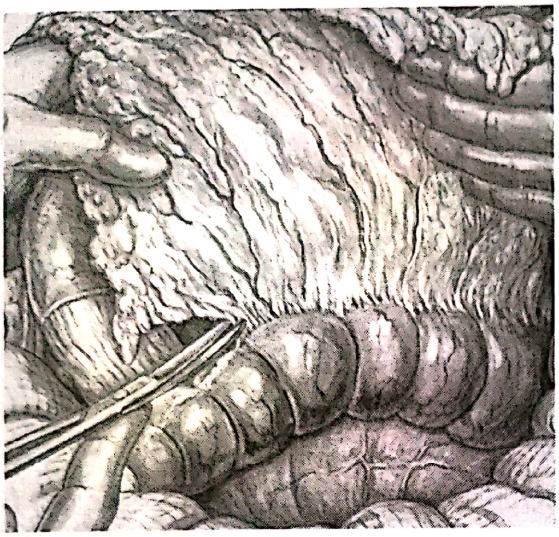

Fig. 67

Tehnica

1. CALEA ABDOMINALĂ

De la începutul intervenţiei chirurgicale se montează sonda nazo-gastrică groasă ce va ajuta la reperarea şi disecţia esofagului.

a) *TIMPUL GASTRIC* începe cu decolarea colo-epiploică. (fig. 67). Aceasta constă în reperarea şi exteriorizarea colonului transvers şi a marelui epiploon, tracţionarea lor de către ajutor, şi decolarea prin manevre blânde a epiploonului, astfel încât sa nu fie lezate colonul sau vasele colice. Manevra se începe de la dreapta la stânga, cu secţionarea bridelor peritoneale colo-parietale.

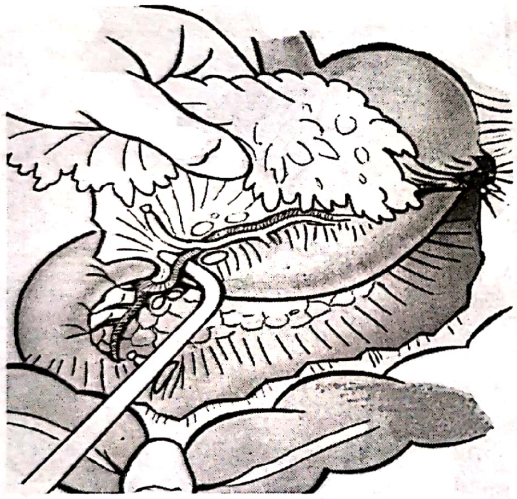

Fig. 68

– în timpul următor se ligaturează artera gastro-epiploică dreaptă (cât mai departe de marginea inferioară a duodenului, realizându-se astfel şi îndepărtarea ganglionilor infrapilorici) (fig. 68).

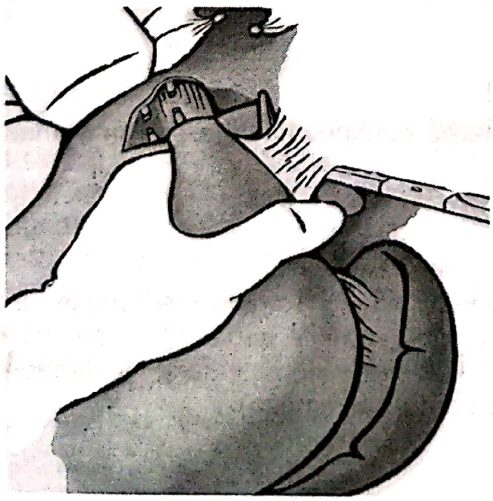

Fig. 69

– pe marea curbură, în funcţie de localizarea procesului tumoral disecţia se poate continua cu secţtionarea ligamentului gastro-lienal (şi lăsarea splinei pe loc), ligatura arterei gastroepiploice stângi şi ligatura arterelor gastrice scurte, sau cu practicarea splenectomiei în bloc (gest care, în cancerul gastric asigură şi limfadenectomia ganglionilor din hilul splinei şi coada pancreasului) (fig. 69).

Scanned with OKEN Scanner

– se practică scheletizarea micii curburi gastrice prin ligaturarea arterei gastrice drepte (cât mai aproape de originea din artera hepatică) şi a arterei gastrice stângi (cât mai aproape de origine). Această manevră asigură şi îndepărtarea lanţurilor ganglionare de pe traiectul celor două artere (fig. 70).

– timpul duodenal constă în secţionarea şi închiderea bontului duodenal (după unul din procedeele descrise anterior).

– se tracţionează stomacul şi se completează scheletizarea pe mica curbură până la nivelul esofagului. Pentru o mai bună vizualizare şi exprimare a regiunii cardiale se secţionează ligamentul triunghiular hepatic stâng.

– prin tracţionarea continuă a stomacului se incizează peritoneul de la nivelul esofagului abdominal, se disecă ţesutul periesofagian realizând ligaturi între pense, astfel încât ganglionii din regiunea cardială să rămână pe piesa de exereză. Se evidenţiază nervii vagi şi se secţionează între ligaturi.

– se ancorează esofagul cu doua fire trecute la extremităţile stângă şi dreaptă, manevră absolut necesară deoarece esofagul are tendinţa de a se retracta în torace (fig. 71).

– dacă lungimea esofagului abdominal este prea mică acesta poate fi mobilizat prin disecţie digitală la nivelul hiatusului esofagian.

– dacă leziunea tumorală gastrică invadează esofagul se va realiza şi o exereză corespunzătoare a esofagului terminal, ceea ce va putea duce la necesitatea unui abord mixt toraco-abdominal.

– se secţionează esofagul şi se retrage sonda nazogatrică montată la începutul intervenţiei. Dacă tumora gastrică invadează colonul transvers gastrectomia asociază colectomie segmentară în bloc, cu anastomoză colo-colică termino-terminală (tehnica Leibovici-Jovanovici).

– refacerea continuităţii digestive se realizează prin anastomoza eofagului cu o ansă jejunală a montată în omega sau în Y a la Roux, precolic sau transmezocolic (de preferat).

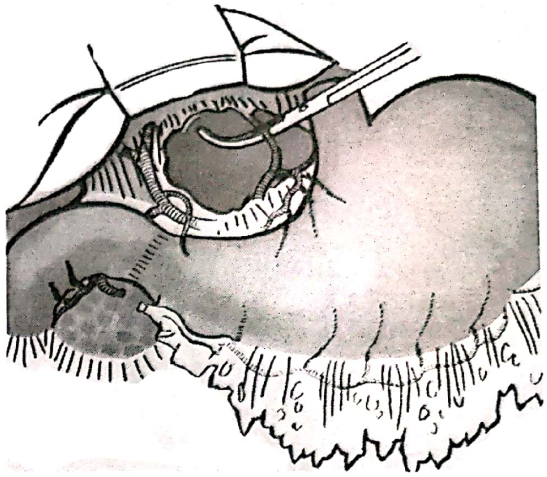

Fig. 70

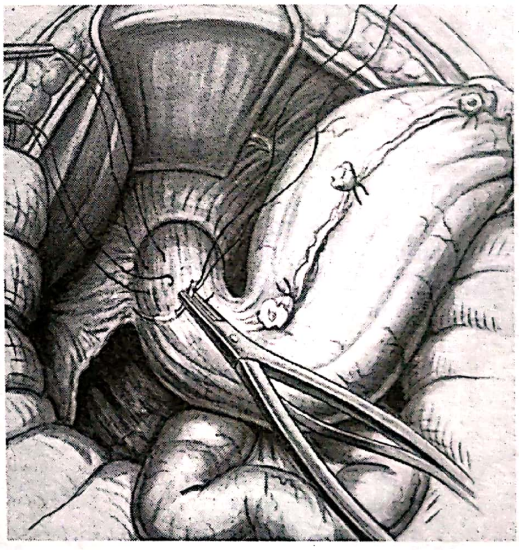

Fig. 71

Scanned with OKEN Scanner

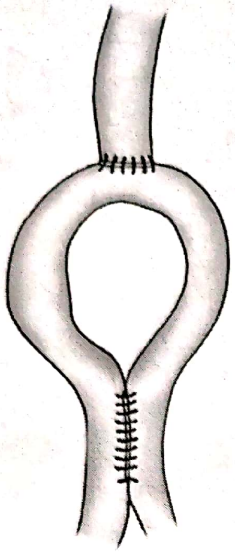

Fig. 72

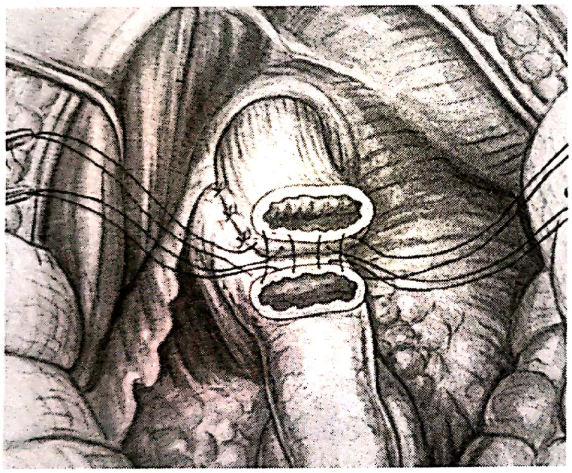

Fig. 73

b) *TIMPUL DE ANASTOMOZĂ*

Montajul cu ansă jejunală în omega

– se practică incizia mezocolonului transvers într-o zonă avasculară a acestuia şi se realizează breşa transmezocolică;

– se alege o ansă jejunală cu o lungime suficientă (aproximativ 30-40 cm de unghiul duodeno-jejunal) pentru a ajunge fără tracţiune la nivelul esofagului şi se trece prin breşa transmezocolică (fig. 72);

– ansa jejunală se poate ancora posterior la diafragm cu fire separate neresorbabile 3-0;

– se realizează un plan posterior „sero-seros" (esofagul neavând seroasa posterior), primul plan posterior fiind de fapt o sutură musculo-seroasă între peretele posterior esofagian şi transa posterioară jejunală. Acest plan trebuie realizat cât mai aproape de marginea mezostenică a ansei jejunale;

– ulterior se incizează ansa cât mai posterior pe o lungime corespunzătoare cu diametrul esofagului şi se realizează planul posterior total cu fire separate neresorbabile (fig. 73);

– după aceea se continuă cu planul total anterior, realizat tot prin sutura cu fire separate neresorbabile. Recomandăm ca la fiecare plan în parte strângerea firelor să fie făcută la sfârşitul timpului operator, acest lucru facilitând manevra şi permiţând plasarea corectă a firelor de sutură.

Atenţie! înainte de închiderea planului anterior se trece sonda nazogastrică în ansa eferentă.

– se ancorează, peste anastomoză, cu fire separate resorbabile 3-0, peritoneul de la nivelul esofagului (la ansa jejunală);

– la piciorul ansei jejunale, sub nivelul unghiului duodeno-jejunal, se practică entero-enteroanastomoza latero-laterală între cele doua anse: aferentă şi eferentă (fistula Brown);

– se fixează cele două anse (aferentă şi eferentă) la breşa transmezocolică.

Montajul cu ansă jejunal în Y a la Roux

– se începe cu realizarea breşei transmezocolice şi alegerea ansei jeunale după principiile descrise anterior;

– se continuă cu pregătirea ansei jejunale: se secţionează mezoul ansei de la marginea intestinului până spre bază, după care se secţionează ansa. Lungimea ansei eferente trebuie sa fie de aproximativ 30-40 cm, astfel încât anastomoza să nu fie în tensiune. Se observă viabilitatea celor două capete intestinale şi dacă există zone devascularizate se rezecă;

– capătul distal se ridică transmezocolic la esofag. În continuare anastomoza la esofag se poate realiza termino-terminal sau termino-lateral. În cazul anastomozei termino-laterale se închide capătul ansei jejunale;

Scanned with OKEN Scanner

– se aduce ansa jejunală la esofag, se ancorează la diafragm şi esofag şi se realizează anastomoza după tehnica descrisă anterior (la anastomoza cu ansă în omega).

– în cazul anastomozei termino-terminale se suturează împreună capătul terminal al esofagului şi capătul terminal al ansei jejunale în 2 straturi, unul musculo-seros posterior şi anterior şi unul total posterior şi anterior. (fig. 74)

– înainte de închiderea planului anterior se trece sonda nazogastrică în ansa eferentă.

– mezoul ansei eferente se ancorează la peritoneul parietal posterior iar ansa se va ancora la breşa transmezocolică.

– capătul proximal al ansei jejunale se anastomozează la piciorul ansei eferente, submezocolic, printr-o anastomoză termino-laterală, în 2 straturi.

– închiderea breşei mezenterice

– intervenţia chirurgicală se încheie cu controlul atent al hemostazei, lavajul şi drenajul cavităţii abdominale şi închiderea peretelui în planuri anatomice.

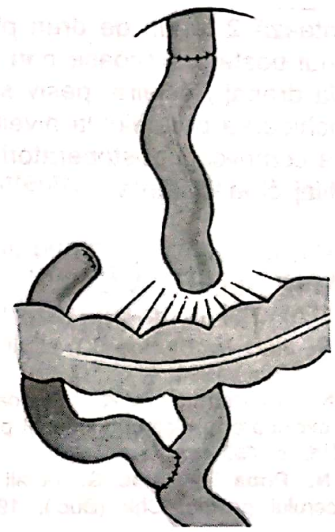

Fig. 74

b) TEHNICA PRIN TORACO-FRENO-LAPAROTOMIE

Indicaţii

– tumori treime inferioară esofag
– tumori esocardiale
– tumori de pol superior gastric

Tehnica

– bolnavul în decubit lateral drept;

– se practică incizie în spaţiul 7 sau 8 intercostal stâng, care va fi ulterior prelungită abdominal pe linia mediană (fig. 75);

– se secţionează masele musculare (de preferat cu electrocauterul pentru o cât mai bună hemostază) la rasul coastei superioare (pentru a proteja pachetul vasculonervos situat într-un şant la marginea inferioară a coastei);

– secţionarea rebordului costal;

– se incizează pleura şi se pătrunde în cavitatea pleurală;

– se monează un depărtător autostatic pentru un câmp cât mai bun;

– se incizeză diafragmul numai în partea sa musculară cu cât mai mare grijă la vascularizaţie şi inervaţie manevră care ne lărgeşte mult câmpul operator;

– urmează timpul operator în funcţie de leziunile identificate (ca mai sus);

– diafragmul se suturează cu fire separate groase (prolen 0 sau 1) neresorbabile;

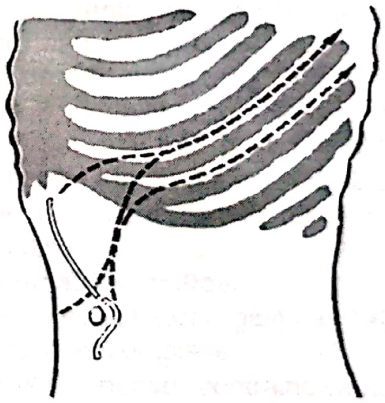

Fig. 75

Scanned with OKEN Scanner

– se montează 2 tuburi de dren pleurale (unul anterior şi unul posterior) scoase prin contraincizie şi adaptate la drenaj Béclaire, pasiv sau activ;
Atenţie! la închiderea peretelui la nivelul rebordului pentru a evita complicaţii postoperatorii firele nu se trec prin cartilaj ci la distanţă

– peretele toracic se închide astfel pleura se închide cu fire separate iar între cele două coaste se trec fire separate neresorbabile solidarizându le între ele;

– peretele abdominal se închide în straturi anatomice.

BIBLIOGRAFIE SELECTIVĂ

1. **Angelescu N., Jitea N., Burcoş S.T.** et all. – Ulcerul gastric gigant Chir (Buc.) 1994, 4, p. 1-7.
2. **Angelescu N., Constantinescu N.** – Pledoarie în favoarea rezecţiei de excludere în ulcerul duodenal postbulbar. Chir. (Buc.), 1986, 6, p. 457-463.
3. **Angelescu N., Popa F., Cârâc G.,** et all – Consideraţii asupra cancerului gastric. Chir (Buc.), 1983, 32, 3, p. 177-183.
4. **Chesire N.J., Glazar G.** – Diverticule of the stomach and duodenum in: Maingst's abdominal operations, ed. 10, Int. Edition USA, 1997.
5. **Chiricuţă I.** (sub red.) – Cancerul gastric. În: Enciclopedie oncologică, vol. 13, Cluj-Napoca, 1984.
6. **Elias D.** – Technique chirurgicale de curage ganglionaire étendues pour adenocarcinome gastrique (R1,R2), Ann. Chir., 1995, 7, p. 567-572.
7. **Iagnov Z., Repciuc E., Russu G.** – Anatomia omului. Ed. med. (Buc.), 1958.
8. **Juvara I., Burlui D., Setlacec G.** – Chirurgia stomacului. Ed. med. (Buc.), 1984.
9. **Olivier Cl.** – Chirurgie du tube digestif. Masson et Cie, 1975.
10. **Popovici A.** – Actualităţi în chirurgie. Ed. Celsius, 1986, 6, p. 457-469.
11. **Rădulescu D.** – Patologia stomacului operat. În: Tratat de patologie chirurgicală (sub red. E. Proca), E. Med. (Buc.), 1986.
12. **Târcoveanu E., Strat V., Diaconescu M.R.** – Ulcerul perforat la adolescenţi. Chir. (Buc.), 1987, 4, p. 307-311.
13. **Turai I., Papahagi E.** – Chirurgia stomacului. Ed. Celsius, 1986, 6, p. 457-469.
14. **Zollinger I.** – Atlas de tehnici chirurgicale, Ed. Lider, 2007.

Scanned with OKEN Scanner

3. TEHNICI DE CHIRURGIE LAPAROSCOPICĂ

CĂTĂLIN VASILESCU, MONICA POPA, OLIVIA SGARBURĂ

Chirurgia laparoscopică a stomacului se practică atât pentru afecţiuni benigne cât şi maligne, cu deosebirea că, în cele maligne, se asociază limfadenectomia.

În capitolul de faţă, descriem chirurgia laparoscopică a stomacului, pentru afecţiuni maligne dar sunt şi unele tehnici carte se practică, în special, în afecţiunile benigne.

Rezecţiile gastrice pentru afecţiuni benigne se practică, în chirugia laparoscopică, în limitele celor descrise la chirurgia clasică.

LAPAROSCOPIA DE STADIALIZARE

Indicaţii:

În pofida evoluţiei rapide a modalităţilor de diagnostic, laparoscopia poate detecta metastazele oculte şi poate conduce astfel la evitarea laparotomiilor inutile la cel puţin o treime dintre pacienţii cu cancer gastric recent diagnosticat. În plus ea ar putea conduce la identificarea mai rapidă şi mai corectă a pacienţilor cu forme de boală avansată locoregional ce pot fi propuşi pentru chimioterapie.

Poziţia trocarelor:

Deşi un singur port este suficient pentru introducerea opticului şi explorarea cavităţii abdominale, abordul multitrocar (în general cu 3 trocare) oferă posibilitatea recoltării citologiei din lichidul peritoneal, efectuării ecografiei intraoperatorii şi tracţionării structurilor din vecinătate în vederea aprecierii extensiei locoregionale.

Poziţia bolnavului şi a echipei operatorii:

Pacientul este plasat în decubit dorsal, cu braţele în abducţie sau unul din braţe în adducţie, pe lângă corp. Picioarele pot fi plasate în adducţie sau în abducţie în funcţie de preferinta operatorului pentru şcoala franţuzească sau cea americană. În timpul operaţiei pacientul va fi basculat din poziţie Trendelenburg în poziţie anti-Trendelenburg.

Timpi operatori:

a) Se explorează cavitatea abdominală.
b) Se pătrunde în bursa omentală prin zona avasculară din ligamentul gastrocolic.
c) Se obţine aspirat peritoneal din ambele cadrane abdominale superioare şi din pevis.
d) Se poate efectua ecografie laparoscopica cu ajutorul unei sonde flexibile (5-12 MHz) în special pentru decelarea metastazelor hepatice intraparenchimatoase şi pentru evaluare extensiei la organele învecinate şi la nivel vascular.

GASTRECTOMIA SUBTOTALĂ DISTALĂ

Indicaţii:

– în ulcerele din 1/3 inferioară se face rezecţie 2/3 sau antrectomie cu vagotomie;

– tumori cu localizare în treimea distală a stomacului. Tumorile cu această localizare beneficiază de gastrectomia subtotală distală cu gastrojejunoanastomoză. Intervenţia vizează rezecţia a 4/5 din stomac. Limita proximală a rezecţiei este situată la aproximativ 2 cm sub cardie pe mica curbură, iar pe marea curbură este localizată dincolo de vena gastro-epiplooică stângă, în teritoriul vaselor gastrice scurte.

Extensia limfodisecţiei este dată de stadiul tumorii:

– Early Gastric Cancer (tumori limitate la mucoasă şi submucoasă).
  - D1 + α pentru tumori limitate la mucoasă şi N0 sau cu invazie în submucoasă mai mici de 1,5 cm şi N0;
  - D1 + β pentru tumori mai mari de 1,5 cm şi N0 sau mai mici de 2 cm şi N1;
  - D2 pentru tumori mai mari de 2 cm şi N1.
– Cancer gastric avansat:
  - limfodisecţie tip D2.

Contraindicaţii specifice:

– invazie tumorală locoregională (T4) care impune rezecţii complexe;
– tumori voluminoase (contraindicaţie relativă).

Contraindicatii generale:

– obezitate morbidă (BMI >40) (contraindicaţie relativă);
– insuficienţă cardiacă sau respiratorie severă ce nu permite menţinerea pneumoperitoneului;
– coagulopatii severe.

Pregătire preoperatorie:

- Stomacul pregătit prin drenaj cu sondă nazogastrică, eventual spălături pe sondă;

Scanned with OKEN Scanner

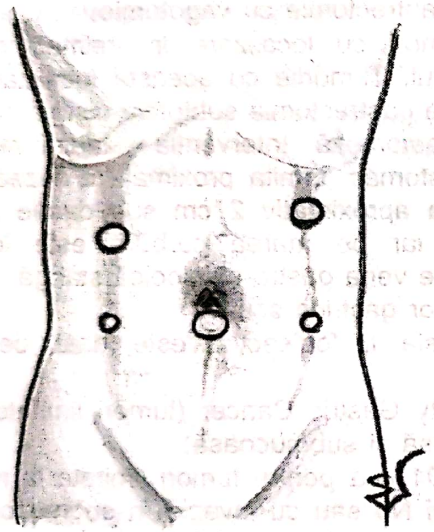

Fig. 1 a

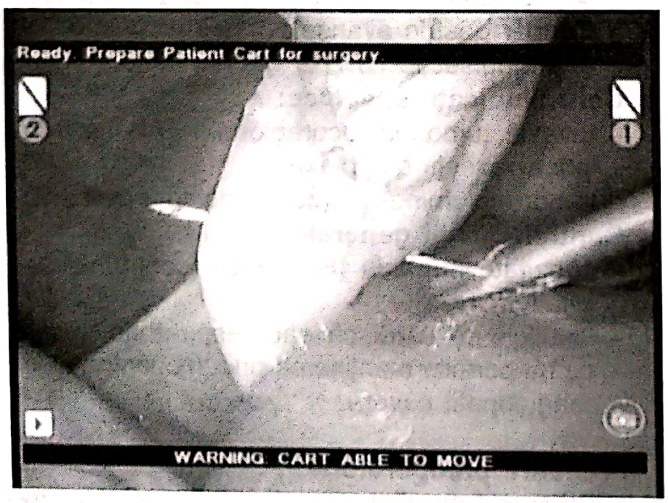

Fig. 1 b

- corectarea dezechilibrelor hidro-electrolitice şi acido-bazice când există un grad de stenoză distală;
- corectarea anemiei cronice, dacă este severă;
- asigurarea unei rezerve de sânge izogrup, izoRh;
- Antibioterapie profilactică;
- Profilaxia accidentelor trombembolice (administrare de heparină cu greutate moleculară mică).

Instrumentar:

– două monitoare;
– trei trocare de 10-12 mm, două trocare de 5 mm;
– laparoscop de 30°;
– instrumente pentru coagulare monopolară sau bipolară;
– instrumentar hemostatic (LigaSure, Ultracision);
– instrumentar pentru chirurgie laparoscopică avansată incluzând pense atraumatice fenestrate;
– aplicator de clipuri;
– stapler EndoGIA cu rezerve de 45-60 mm;
– depărtător hepatic;
– pungi pentru extragerea piesei tip EndoBag.

Poziţia bolnavului şi a echipei operatorii

Pacientul în decubit dorsal cu braţele pe lângă corp sau în abducţie, în poziţie de anti-Trendelenburg la 30°, chirurgul operator poate sta fie pe partea dreaptă fie pe partea stângă a pacientului, cu ajutoarele de partea opusă. Monitoarele sunt aşezate de o parte şi de alta a capului pacientului.

Poziţia trocarelor (fig. 1 a)

Trocarul optic este plasat ombilical, un trocar de 10-12 mm pe linia medioclaviculară stânga la 2-3 cm sub rebordul costal, un trocar de 10-12 mm pe linia medioclaviculară dreaptă la 4-6 cm sub rebordul costal. Două trocare accesorii de 5 mm situate în flancul stâng (pensa de tracţiune) respectiv drept (depărtător hepatic, pensa de tracţiune).

Timpi operatori:

a) După insuflaţie primul timp constă în explorarea cavităţii abdominale pentru a decela eventualele metastaze hepatice sau determinări peritoneale, ce nu au putut fi detectate preoperator. Se ancorează ligamentul rotund al ficatului de peretele abdominal printr-un fir transfixiant (fig. 1 b).

Scanned with OKEN Scanner

b) Decolare coloepiplooică pentru a efectua omentectomia în bloc cu piesa de gastrectomie după care se pătrunde în bursa omentală şi se evaluează extensia posterioară a tumorii. De menţionat că autorii japonezi ale căror recomandări sunt dedicate cancerului gastric precoce renunţă la omentectomie începând intervenţia prin pătrunderea în bursa omentală, secţionarea ligamentului gastrocolic şi abordarea grupei ganglionare 6. Majoritatea autorilor de studii pe această temă ca şi semnatarii rândurilor de faţă consideră însă că omentectomia trebuie făcută laparoscopic din aceleaşi motive pentru care trebuie făcută în chirurgia deschisă.

c) Odată rezecabilitatea stabilită se disecă în totalitate ligamentul gastrocolic; se secţionează vasele gastroepiplooice stângi şi drepte (fig. 2);

d) excizia grupului ganglionar infrapiloric (grup 6);

e) excizia ganglionilor limfatici suprapilorici;

f) disecţia posterioară a duodenului şi secţionarea acestuia la aproximativ 2 cm postpiloric cu stapler EndoGIA (fig. 3);

g) secţionarea arterei gastrice drepte la originea sa din hepatica proprie şi secţionarea ligamentului hepatogastric la marginea ficatului în timp ce un ajutor ridică lobul stâng hepatic (fig. 4);

h) limfodisecţie la nivelul ligamentului hepatoduodenal cu scheletizarea arterei hepatice proprii (grup 12), arterei hepatice comune (grup 8), trunchiului celiac (grup 9) şi arterei coronare (grup 7);

i) secţionarea arterei şi venei coronare la origine după disecşie cu Harmonic Scalpel şi aplicare de clipuri;

j) limfodisecţie de-a lungul arterei splenice (grup 11);

k) disecţia micii curburi înspre proximal până la nivelul cardiei;

l) excizia grupului ganglionar paracardial stâng (grup 1) şi al micii curburi (grup 3);

m) eliberarea aderenţelor posterioare ale stomacului, tratarea arterei gastrice posterioare;

n) secţionarea primelor 2-3 vase gastrice scurte;

o) identificarea unghiului Treitz şi a ansei jejunale pentru anastomoză, care se marchează cu un laţ trecut prin mezou;

p) se practică o mini laparotomie mediană de cca 6-8 cm în epigastru;

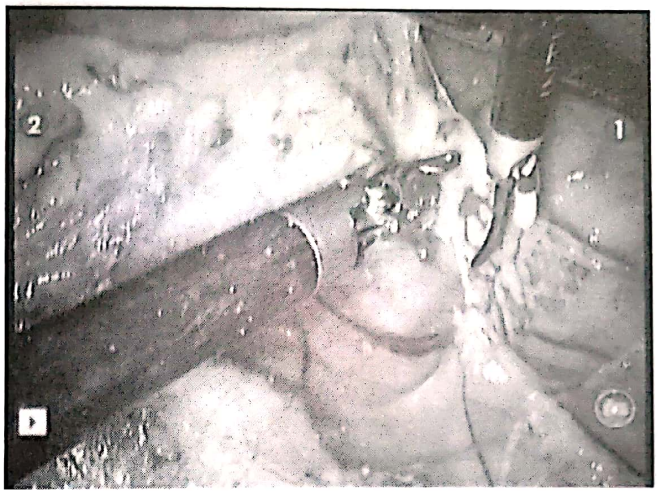

Fig. 2

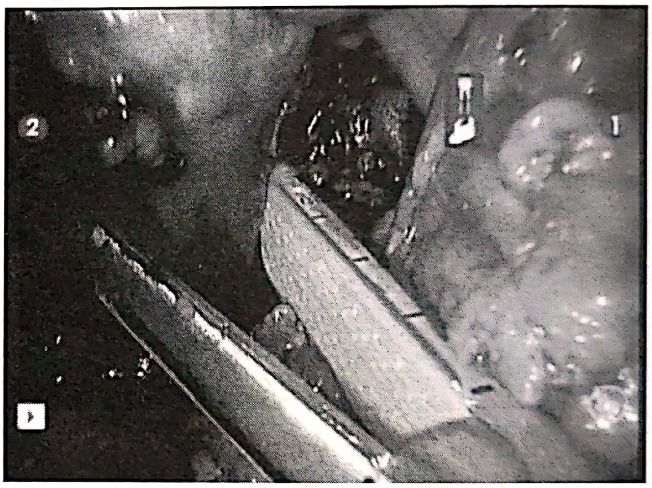

Fig. 3

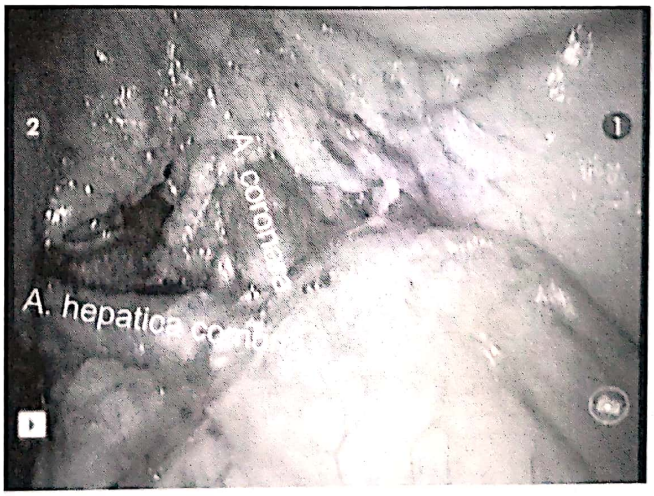

Fig. 4

Scanned with OKEN Scanner

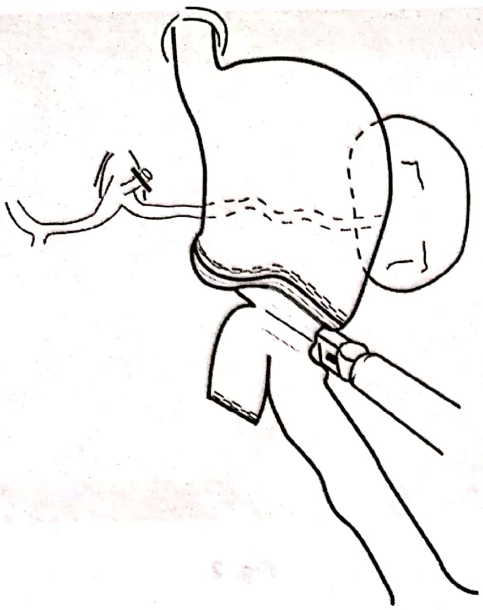

Fig. 5

q) secţionarea proximală a stomacului cu stappler linear sau în „T", în limite de siguranţă oncologică (6-10 cm) (fig. 5);
r) refacerea continuităţii digestive (gastro-jejuno anastomoză pe ansa în Y à la Roux precolică, mecanice sau manuale);
s) lavaj, drenaj, parietorafie.

GASTRECTOMIA SUBTOTALĂ DISTALĂ CU CONSERVAREA PILORULUI

Indicaţii:
- în cancerul gastric precoce fără metastaze ganglionare (T1, N0) localizat medio-corporeal sau distal, dar la cel puţin 4,5-5 cm de pilor. Această limită se impune deoarece marginea distală de rezecţie trebuie să fie de aproximativ 2 cm, iar distanţa anastomozei de inelul piloric de cca. 2,5-3 cm;
- limfodisecţia va fi: tip D1+α pentru tumorile limitate la mucoasă şi cele cu invazie în submucoasa dar mai mici de 1,5 cm, respectiv D1+β pentru cele cu invazie în submucoasă mai mari de 1,5 cm;
- tumori cu invazia musculare propria fără metastaze ganglionare (T2,N0) mai mici de 2 cm cu limfodisecţie tip D1+β;
- tumoră reziduală după rezecţia mucozală endoscopică sau leziuni ce nu pot fi ridicate endoscopic.

Pregătirea preoperatorie, instrumentarul, poziţia bolnavului pe masa de operaţie, a echipei chirurgicale şi plasarea trocarelor sunt aceleaşi ca în cazul gastrectomiei subtotale.

Marcarea endoscopică preoperatorie a leziunii este foarte utilă, întrucât identificarea ei intraoperatorie vizual sau palpator este de obicei dificilă. Aceasta se face cu clipuri plasate la 2 cm distal, proximal, anterior şi posterior de tumoră.

Timpi operatori:

a) în timp ce ajutoarele tracţionează cranial marea curbura gastrică, se secţionează ligamentul gastrocolic distal de arcada marii curburi avansând către unghiul splenic colonic până când se expun vasele gastroepiplooice stângi în vecinătatea cozii pan- creatice. Acestea se secţionează la origine. Astfel se ridică grupul 4 ganglionar – al marii curburi;
b) secţionarea ligamentului gastrocolic avansează spre dreapta până la nivelul vaselor gastroepiplooice drepte care se secţionează

Scanned with OKEN Scanner

avand grija să păstram artera infrapilorică ca sursa de vascularizaţie pentru pilor. Avansând cu disecţia în sens cranial se ridică grupul ganglionar 6;

c) eliberand faţa posterioară a stomacului de capsula pancreatica se expune cu grijă faţa anterioară a capului pancreatic până la marginea sa superioară. La acest nivel se secţionează vasele gastrice drepte pentru a ridica grupul ganglionar suprapiloric (grupul 5);

d) în timp ce un ajutor ridica lobul stâng hepatic, celalalt tracţionează spre stânga stomacul; se secţionează ligamentul hepatogastric la marginea ficatului expunând astfel artera hepatică comună, artera coronară şi trunchiul celiac. Se ridică astfel grupurile ganglionare 8 (hepatică comună) şi 9 (trunchi celiac) expunând originea arterei coronare care se secţionează la origine (grup 7);

e) Disecţia ganglionilor micii curburi (grupul 3) pana la nivelul cardiei (grupul 1) conservând ramurile nervului vag. În acest moment limfodisecţia este completă;

f) Incizie de 7-8 cm la nivel epigastric prin care se exteriorizează stomacul;

g) Se secţionează stomacul iniţial distal păstrând 2,5-3 cm distanţă faţă de pilor si apoi proximal cu stappler linear cutter cu rezervă de 75 mm (fig. 6, 7);

h) Se practică gastro-gastroanastomoza termino-terminală în dublu strat cu fir monofilament resorbabil (PDS 3-0);

i) Lavaj, drenaj, parietorafie.



Fig. 6

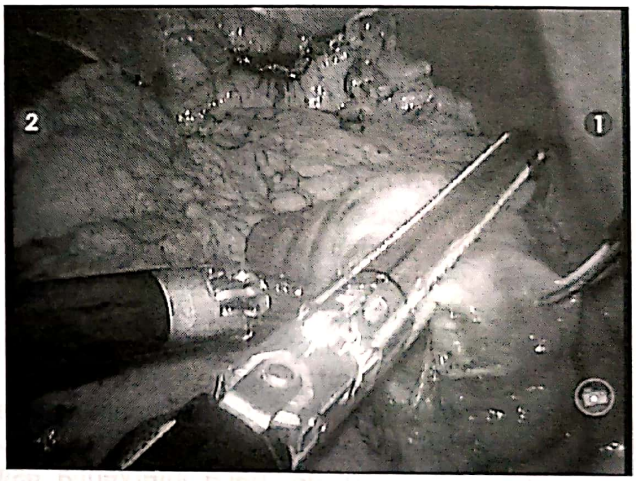

Fig. 7

GASTRECTOMIA POLARĂ SUPERIOARĂ

Tumorile cardiei şi ale porţiunii proximale a stomacului reprezintă 35-50% din adenocarcinoamele gastrice, iar acest procent este în creştere. Pentru leziunile proximale, arsenalul chirurgical este fie gastrectomia totală, fie gastrectomia polară superioară.

Intervenţia de tip gastrectomie subtotală polară superioară este o soluţie de excepţie, paliativă, datorită neajunsurilor acestui tip de operaţie: lipsa radicalităţii şi refluxul gastro-esofagian.

Indicaţii:

– în ulcerele subcardiale;

– paliaţia unei tumori ce asociază complicaţii care impun o intervenţie (hemoragii masive, etc.);

Scanned with OKEN Scanner

– contraindicaţia unei intervenţii chirurgicale radicale (patologie asociată gravă şi/sau vârsta înaintată).

Pregătirea preoperatorie, instrumentarul, poziţia bolnavului pe masa de operatie, a echipei chirurgicale şi plasarea trocarelor sunt aceleaşi ca în cazul gastrectomiei subtotale.

Timpi operatori:

a) explorarea cavităţii abdominale pentru a determina eventualele metastaze ce nu au putut fi evidenţiate prin alte metode;
b) eliberarea marii curburi gastrice către fornix şi decolare colo-epiplooică a colonului stâng;
c) progresia operaţiei pe marea curbură gastrică spre esofag depinde de realizarea sau nu a splenectomiei; când splina este conservată, secţionarea ligamentului gastro-splenic se face în timp ce se realizează o tracţiune caudală a stomacului, pentru a pune în tensiune vasele gastrice scurte, astfel facând mai facil abordul lor;
d) mobilizarea lobului hepatic stâng prin secţionarea ligamentului triunghiular, incizia membranei periesofagiene şi deschiderea hiatusului periesofagian;
e) disecţia ţesutului limfo-ganglionar periesofagian, caudal de joncţiunea eso-gastrică;
f) secţionarea ligamentului gastro-hepatic şi arterei gastrice stângi fie în apropierea micii curburi, fie la origine, dacă intervenţia este cu viză radicală;
g) secţionarea stomacului cu stappler, la o distanţă de 6-8 cm de marginea inferioară a tumorii;
h) restabilirea continuităţii digestive: anastomoză eso-gastrică termino-laterală, cu utilizarea feţei anterioare a stomacului (prin folosirea unui stapler circular introdus prin pilorotomie);
l) efectuarea suturii piloroplastice;
j) ancorarea stomacului de pilierii diafragmatici pentru reducerea tensiunii în anastomoză.

Infiltrarea esofagului pe mai mult de 2 cm, poate fi rezolvată prin variante de abord abdomino-toracic.

GASTRECTOMIA TOTALĂ

Indicaţii:

– tumorile de corp gastric, mica curbură, pol superior gastric;
– cancerele gastrice multifocale;
– linita plastică;
– sarcomul gastric;
– examen histopatologic extemporaneu pozitiv din marginea superioara de rezecţie a piesei de gastrectomie subtotală.

Instrumentarul:

– sunt necesare în plus faţă de gastrectomia subtotală un stapler circular cu rezervă de 25 mm şi eventual o pensă mică de bursă care să poată fi manevrată prin minilaparotomia subxifoidiană pentru realizarea anastomozei eso-jejunale.

Poziţia trocarelor, poziţia bolnavului şi a echipei operatorii sunt aceleaşi.

Timpi operatori:

Se începe cu timpii comuni cu ai gastrectomiei subtotale:

a) pe marea curbură, după secţionarea vaselor gastroepiplooice stângi, disecţia avansează superior cu secţionarea tuturor vaselor gastrice scurte şi a ligamentului gastro-frenic;
b) disecţia grupului ganglionar paracardial stâng (grup 2);
c) în timp ce ajutoarele tracţionează stomacul în sus, se eliberează în totalitate faţa sa posterioară de corpul pancreatic şi se secţionează artera gastrică posterioară;
d) după ridicarea grupului ganglionar paracardial drept se secţionează membrana freno-esofagiană şi nervii vagi;
e) mobilizarea esofagului abdominal;
f) reperarea ansei jejunale pentru anastomoză;
g) incizie subxifoidiană de 6-8 cm prin care se exteriorizează stomacul;
h) se practică o bursă la nivelul esofagului distal, fie manual, fie cu minipensa de bursă;
l) printr-o incizie pe faţa anterioară a esofagului se introduce anvilul stappler-ului circular şi apoi se secţionează în totalitate piesa de gastrectomie;
j) se strânge firul trecut în bursa pentru a asigura anvilul în esofag;
k) secţionarea ansei jejunale identificate anterior pentru anastomoză;
l) efectuarea iniţial a anastomozei jejuno-jejunale (piciorul Y-ului) fie termino-laterală (manuală), fie latero-laterală (mecanică cu stappler linear-cutter), pentru a nu exercita ulterior eventuale tensiuni la nivelul anastomozei eso-jejunale;

Scanned with OKEN Scanner

m) se introduce stapplerul circular prin bontul ansei jejunale (fig. 8), efectuând astfel o anastomoză eso-jejunală termino-laterală, iar bontul de jejunal prin care s-a introdus stapplerul se închide cu linear- cutter. Pentru a detensiona suplimentar anastomoza se poate fixa ansa jejunală în 2-3 puncte cu fir resorbabil la hiatusul esofagian;
n) lavaj, drenaj, parietorafie.

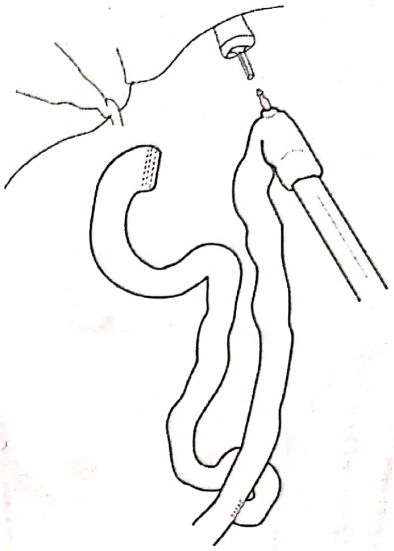

Fig. 8

GASTROENTEROANASTOMOZA

Indicaţii:
– tumori antropilorice stenozante inoperabile fie datorită invaziei loco-regionale, fie datorită prezenţei metastazelor hepatice sau cu alte localizări;
– în afecţiuni benigne – aceleaşi ca în chirurgia clasică.

Contraindicaţii:
– tumori hemoragice sau perforate caz în care este indicata o rezecţie paliativă;
– tumorile voluminoase care cuprind întreaga faţă posterioară a stomacului sau întregul corp gastric.

Pregătirea preoperatorie, instrumentarul, poziţia bolnavului pe masa de operaţie, a echipei chirurgicale şi plasarea trocarelor sunt aceleaşi ca în cazul gastrectomiei subtotale.

Timpi operatori
a) se efectuează decolarea coloepiplooică pentru a se pătrunde în bursa omentală;
b) mobilizarea stomacului prin scheletizarea marii curburi;
c) se eliberează aderenţele posterioare ale stomacului;
d) se reperează ansa ce va fi secţionată şi anastomozată;
e) se practică o mini laparotomie mediană de cca 7-9 cm în epigastru;
f) se secţionează faţa posterioară a stomacului;
g) se secţionează ansa jejunală cu un stapler linear;
h) se aduce precolic ansa jejunală până în vecinătatea peretelui gastric posterior şi se reface continuitatea digestivă manual în două straturi PDS 3-0 sau cu ajutorul a două staplere lineare 75;

Scanned with OKEN Scanner

l) se realizează anastomoza la piciorul ansei de Y;

j) lavaj, drenaj, parietorafie.

Tehnica descrisă este cea a unei gastroenteroanastomoze asistate laparoscopic. Derivaţia poate fi realizată şi total laparoscopic cu ajutorul staplerelor. Breşele rezultate după aplicarea staplerelor vor fi suturate laparoscopic.

GASTROSTOMA/ JEJUNOSTOMA DE ALIMENTAŢIE

Indicaţii:

– tumorile stenozante la nivelul joncţiunii esogastrice, respectiv cele de pol superior gastric la care nu este posibilă efectuarea unei gastrostome percutanate endoscopice (PEG);

– tumori ce nu permit trecerea endoscopului dincolo de zona de stenoză.

Pregătire preoperatorie:

În general, pacienţii propuşi pentru acest tip de intervenţie sunt pacienţi denutriţi la care reechilibrarea hidroelectrolitică şi acidobazică şi nutriţia parenterală reprezintă o prioritate.

Poziţia trocarelor

Trocarul optic este situat subombilical, pentru gastrostoma un singur trocar de 10-12 mm pe linia medioclaviculară dreaptă la 2-3 cm sub rebordul costal, pentru jejunostomă se adaugă şi un trocar de 5 mm pe linia medioclaviculară dreapta la nivelul ombilicului (fig. 9).

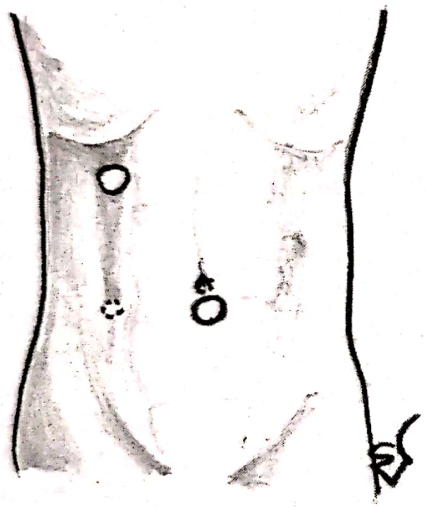

Fig. 9

Poziţia bolnavului şi a echipei operatorii: aceleaşi.

Timpi operatori

a) Se reperează nivelul la care se va practica gastrostoma sau se identifica unghiul Treitz şi prima ansa jejunală;

b) Peretele gastric, respectiv prima ansa se vor tracţiona cu o pensă atraumatică autostatică pana la nivelul peretelui abdominal unde se face o miniincizie, după ce operatorul s-a asigurat ca peretele abdominal al stomacului, respectiv ansa jejunală aleasă, ajung la acest nivel;

c) Intervenţia poate continua prin trecerea firelor de PDS 3-0/ 4-0 în mod convenţional. Realizarea unei gastrostome laparoscopice continuă de obicei o operaţie care avea drept

Scanned with OKEN Scanner

obiective iniţiale o rezecţie laparoscopică sau o derivaţie laparoscopică. Atunci când indicaţia de gastrostoma este pusă preoperator, prima opţiune este cea de a o realiza endoscopic, aşa cum s-a arătat mai sus.

SPLANHNICECTOMIA

Indicaţii:
- tumori pancreatice inoperabile;
- tumori gastrice voluminoase cu invazie locoregională posterioară ce include plexul celiac şi determină apariţia durerilor dorsale şi constă din denervarea splanhnică.

Pregătire preoperatorie:
Pacientul trebuie reechilbrat în cazul în care este denutrit şi trebuie menţinut în stare de confort fizic şi psihic printr-o corectă terapie a durerii.

Poziţia trocarelor:
Se plasează camera la nivelul spaţiului VII intercostal, pe linia axilară anterioară. Restul trocarelor sunt plasate pe linia axilară medie din spaţiul III intercostal, linia axilară medie din spaţiul V sau VI şi linia axilară medie din spaţiul intercostal IX. Primele două sunt destinate operatorului, al treilea trocar fiind pentru dispozitivul de retracţie în scopul îndepărtării plămânului din câmpul operator (fig. 10).

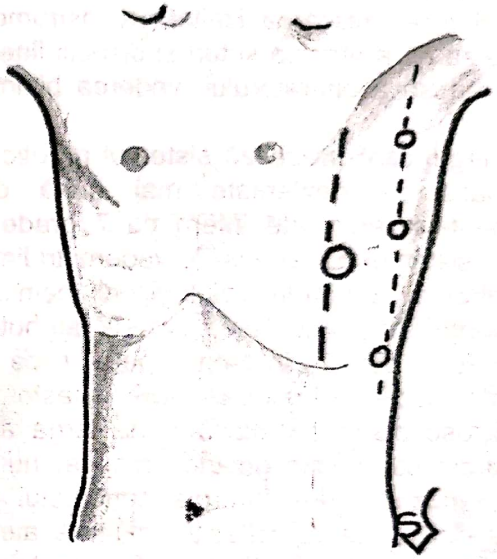

Fig. 10

Poziţia bolnavului şi a echipei operatorii:
Pacientul este plasat în decubit lateral drept cu o rotaţie de 15 grade către anterior, cu masa în anti-Trendelenburg rotată către dreapta. De obicei, operatorul se aşează la dreapta pacientului

Timpi operatori
a) se practică pleurotomia medial de lanţul simpatic, pornind de la T4 până la T12. Astfel sunt expuse fibrele nervoase ale nervilor splanhnici;
b) toate fibrele nervoase expuse sunt excizate cu hook-ul sau cu dispozitivul cu ultrasunete şi sunt îndepărtate prin orificiul de trocar;
c) se plasează o pleurostomă care este înlăturată la maxim 48 de ore după control radiologic.

Scanned with OKEN Scanner

CHIRURGIA ROBOTICĂ

Abordul robotic în chirurgia digestivă la om a fost introdus de către Cadiere care a efectuat în martie 1997 prima colecistectomie robotică. Astăzi, după 100 000 de intervenţii, chirurgia robotică a devenit o realitate şi promite să devină metoda minim-invazivă de elecţie a viitorului deoarece elimină o parte din dezavantajele laparoscopiei convenţionale: mişcarea limitată a instrumentelor, dificultatea de a efectua suturi şi disecţii fine, ergonomia redusă a operatorului, vederea bidimensională.

Chirurgul care utilizează sistemul robotic actual beneficiază de dexteritate mai bună datorită instrumentelor articulate intern cu 7 grade de libertate (sistemul EndoWrist®), vedere tridimensională, filtrarea tremorului fiziologic al mâinii, reducerea amplitudinii mişcărilor. Aceste atribute sunt importante în special în timpii operatori ce presupun limfodisecţii, disecţii vasculare, anastomoze.

Laparoscopia convenţională, de largă aplicare în chirurgia cancerului gastric precoce, nu a fost unanim acceptată în chirurgia cancerului gastric avansat din cauza dificultăţilor inerente ale limfodisecţiei laparoscopice. Deşi limfadenectomia D2 laparoscopica s-a dovedit a fi fezabilă în mâinile unor chirurgi antrenaţi în chirurgie laparoscopică avansată, ea este tehnic dificilă şi poate fi asociată cu risc crescut de sângerare în timpul disecţiei în jurul vaselor mari: artera hepatică comună, trunchi celiac, arteră splenică. Nu este de neglijat nici riscul de lezare al pancreasului. Aceste riscuri sunt mult diminuate în abordul robotic.

De asemenea capacitatea de a efectua cu mai multă uşurinţă suturi permite realizarea de anastomoze intracorporeale pe cale robotică.

În pofida evoluţiei rapide, sistemele robotice prezinta şi o serie de dezavantaje proprii legate în special de lipsa simtului tactil şi de mobilitatea redusă în cadranele abdominal (câmp operator relativ fix) din cauza dimensiunilor mari ale aparatului. Datorită acestei mobilităţi reduse se preferă ca omentectomia să fie efectuată laparoscopic la începutul intervenţiei chirurgicală, înainte de instalarea cartului robotic.

Poziţia trocarelor şi a robotului

Trocarele sunt aşezate similar intervenţiilor laparoscopice, cu câteva adaptări la regulile de bază ale chirurgiei robotice: distanţa între camera şi cele două trocare prin care se introduc instrumentele operatorului trebuie să fie de aproximativ 10 cm, unghiul format de liniile ce unesc trocarele operatorului cu trocarul de cameră trebuie să fie mai mare decât 90 grade.

Instrumentele utilizate în chirurgia robotică sunt: pensa bipolară, Maryland sau Prograsp pe partea stângă (braţul 2), bisturiul cu ultrasunete Harmonic scalpel pe mâna dreaptă (braţul 1) pentru disecţie, portace pentru ligaturile vasculare şi anastomoze.

Poziţia bolnavului şi a echipei operatorii

Pacientul este situat în decubit dorsal în poziţie anti Trendelenburg. Robotul vine din dreptul umărului stâng al pacientului. Ajutorul 1 este situat la stânga pacientului iar ajutorul 2 la dreapta pacientului. Chirurgul este aşezat la consolă, comunicarea între el şi ajutoare realizându-se explicit pe tot parcursul intervenţiei chirurgicale.

Tehnică

Este asemănătoare chirurgiei laparoscopice.

Scanned with OKEN Scanner

CHIRURGIA DUODENULUI

CRISTIAN IORGA, FLORIAN POPA

NOȚIUNI DE ANATOMIE CHIRURGICALĂ (fig. 1)

Duodenul este prima porţiune a intestinului subţire şi se întinde de la pilor până la flexura duodeno-jejunală. Are forma asemănătoare cu a unei potcoave, cu concavitatea orientată spre stânga, în care pătrunde capul pancreasului.

Duodenul este singura porţiune fixă a intestinului subţire, fiind aderent la peretele abdominal posterior. Este împărţit în patru segmente şi i se descriu trei flexuri.

Prima porţiune a duodenului (pars superior), denumită şi bulbul duodenal este singura porţiune mobilă. Se întinde de la pilor până la nivelul colului vezicii biliare, unde formează un cot – flexura duodenală superioară, şi se continuă cu porţiunea a doua. Are o direcţie spre dreapta, în sus şi înapoi.

A doua porţiune a duodenului (pars descendens) se întinde de la colul vezicii biliare până la marginea inferioară a rinichiului drept, unde formează un cot – flexura duodenală inferioară. Are un traiect vertical, pe marginea dreaptă a coloanei lombare.

A treia porţiune a duodenului (pars horizontalis) se întinde de la marginea inferioară a rinichiului drept, peste coloana vertebrală lombară, până pe flancul stâng al acesteia.

A patra porţiune a duodenului (pars ascendens) are traiect ascendent pe flancul stâng al coloanei lombare, până la marginea inferioară a corpului pancreasului, unde realizează flexura duodeno-jejunală (unghiul Treitz).

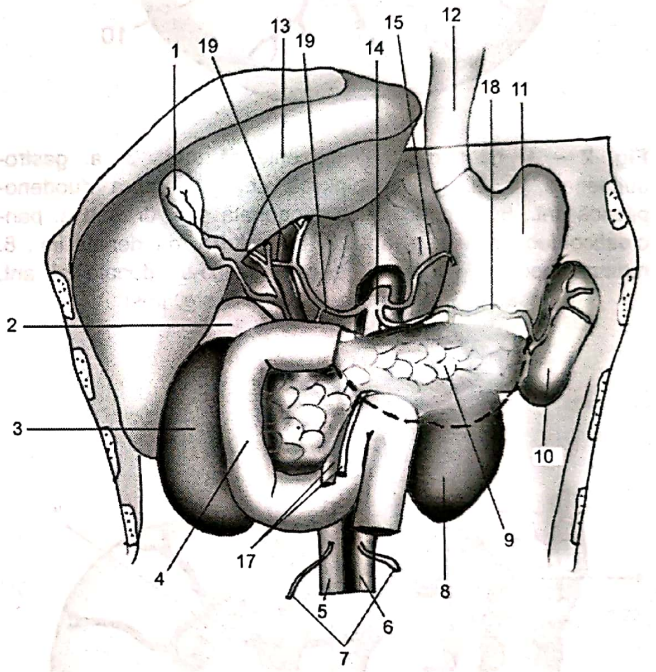

Fig. 1 – 1. vezica biliară, 2. capsula suprarenală, 3. rinichi drept, 4. duoden, 5. vena cavă inferioara, 6. aorta, 7. vase spermatice, 8. rinichi stâng, 9. pancreas, 10. splina, 11. stomac, 12. esofag, 13. ficat.

Duodenul are raporturi importante cu structurile învecinate. El este dispus retroperitoneal, cu excepţia primei porţiuni, ce este situată intraperitoneal. Duodenul înconjoară capul pancreasului, realizând un complex funcţional la care participă şi ductul coledoc. Posterior, aceste organe vin în contact cu fascia de coalescenţă Treitz, şi prin intermediul acesteia au raport cu coloana vertebrală, aorta şi vena cavă inferioară.

Porţiunea descendentă a duodenului este încrucişată de inserţia mezocolonului, astfel încât duodenul este împarţit într-un segment supramezocolic şi unul submezocolic. Porţiunea orizontală este încrucişată pe faţa anterioară de vasele mezenterice superioare.

Scanned with OKEN Scanner

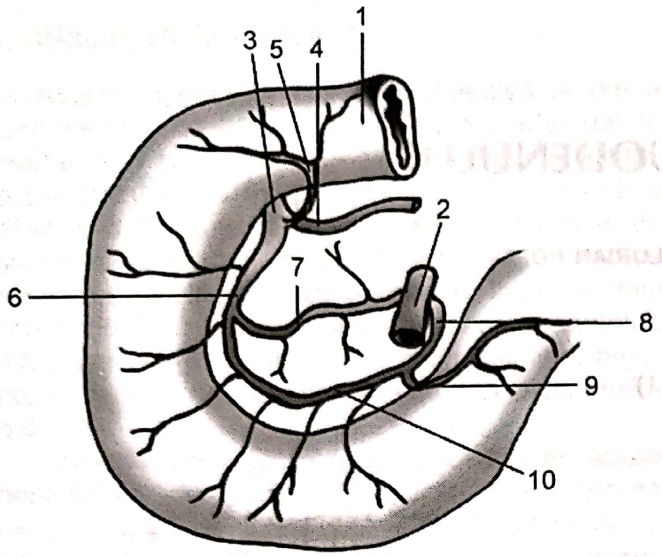

Fig. 2 – 1. duoden; 2 a. mezenterică sup., 3. a. gastro-duodenală, 4. a. gastro-epiploică dr., 5. ramura duodeno-pilorică ant., 6. a. pancreatico-duodenală sup. dr. sau a. pancreatico-duodenală sup. ant.; 7. trunchiul a. duodenale inf.; 8. ramura duodeno-jejunală, 9. a. pancreatico-duodenala inf. ant. sau a. pancreatico-duodenală stg. post.

VASCULARIZAŢIE

- Arterele provin din artera gastroduodenală (ramură a arterei hepatice) şi din artera mezenterică superioară. Din artera gastro-duodenală pleacă două ramuri pancreatico-duodenale superioare, iar din artera mezenterică superioară pleacă două ramuri pancreatico-duodenale inferioare. Aceste artere formează două arcade vasculare în jurul capului pancreasului, din care pleacă ramuri pentru duoden şi pancreas (fig. 2, 3, 4).

- Venele (fig. 4) în general urmează traiectul arterelor omonime, şi se varsă în vena mezenterică superioară sau direct în vena portă. Mai exista vene mai mici, tributare trunchiurilor venoase principale, dintre acestea cea mai importantă este vena prepilorică, dispusă in şantul duodenopiloric (limita de demarcaţie dintre stomac şi duoden).

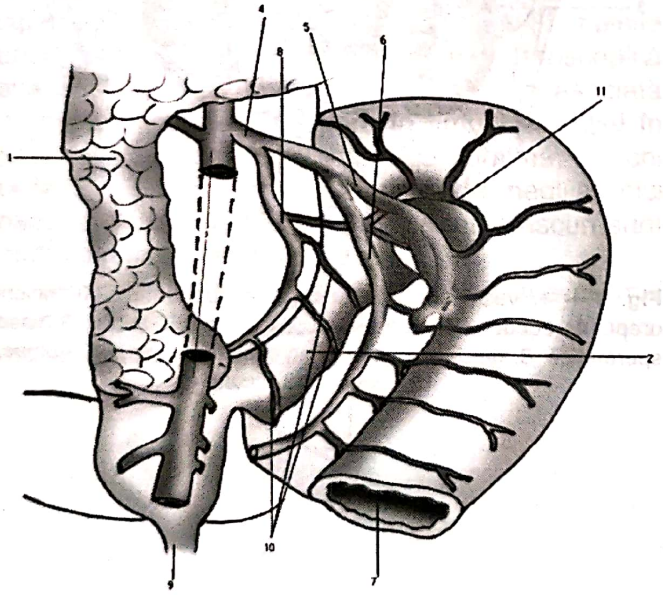

Fig. 3 – 1. Pancreas, 2. Duoden, 3. a mezenterică sup., 4. trunchi comun, 5. a unghiului duodeno-jejunal, 6. a. primei anse jejunale, 7. Jejun, 8. a panctreatico duodenală inf. stg., 9 a. rădăcina mezenterului, 10. ramurile a. portiunii ascendende a duodenului, 11. anastomoza între trunchi şi artera unghiului duodenal.

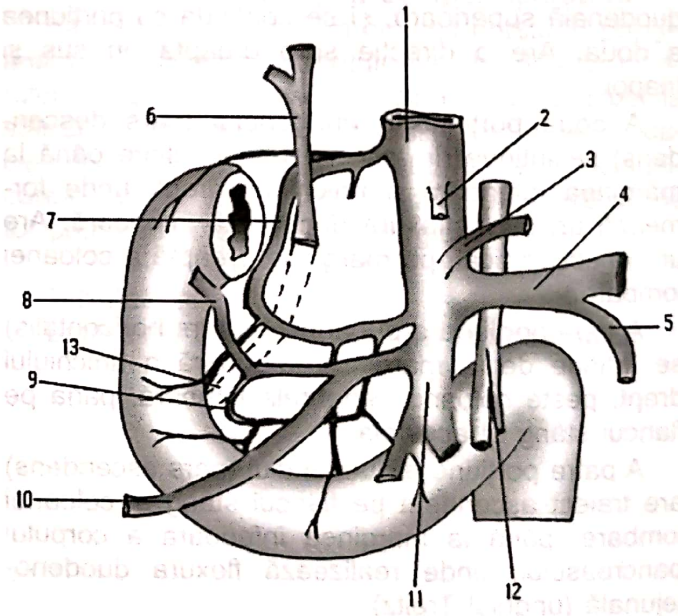

Fig. 4 – 1. vena portă, 2. v pilorică, 3. v. coronară a stomacului, 4. v. splenică, 5. v. mezenterică inferioară, 6. calea biliară, 7. v. pancreatico-duodenala dr. sup., 8. v. gastro-epiploica dr., 9. v. pancreatico-duodenala dr. inf., 10. v. colică medie, 11. v. mezenterică superioară, 12. artera mezenterică sup.,13. porţiunea terminală a coledocului).

Scanned with OKEN Scanner

- Limfaticele drenează în ganglionii hepatici şi celiaci.
- Nervii provin din plexul celiac şi din filetele nervoase destinate ficatului.

CĂI DE ACCES

Incizie mediană supraombilicală, eventual prelungită subombilical.

ANESTEZIA:

– generală cu intubaţie orotraheală.

TEHNICI DE CHIRURGIE CLASICĂ

a) Duodenotomia

Definiţie: reprezintă incizia peretelui duodenal şi deschiderea duodenului în scop explorator.

Indicaţii:

- corpi străini,
- explorarea papilei Vater şi, eventual, papilotomie,
- identificarea unor leziuni: polipi, ulcere.

Poziţia bolnavului: în decubit dorsal.

Tehnica:

– de preferat, la începutul intervenţiei chirurgicale, pentru o mai bună expunere a duodenului se practică decolare duodenopancreatică (manevra Kocher) şi, dacă este cazul mobilizarea unghiului hepatic al colonului;

– se alege locul inciziei pe peretele duodenal şi se montează două fire de reper;

– incizia peretelui anterior duodenal se face în sens longitudinal, între cele două fire tractoare (fig. 5);

– se explorează duodenul şi se ia atitudinea chirurgicală impusă de leziune (extragere corpi străini, excizia unei tumori benigne, hemostază in situ, etc.);

– refacerea peretelui se face prin sutura în două planuri, în sens transversal, pentru a evita stenozarea.

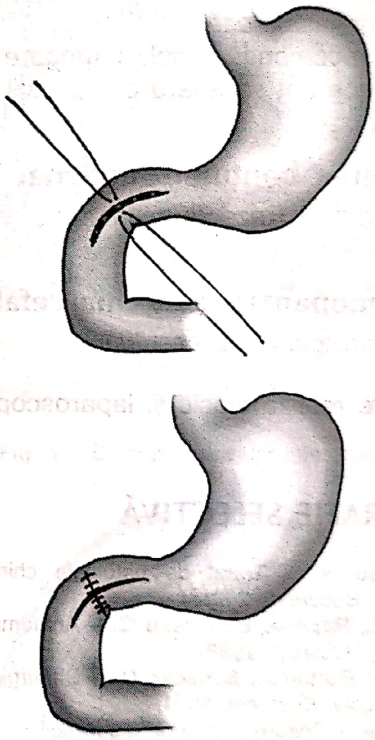

Fig. 5

Atenţie! Este bine să se monteze sonda nazogastrică trecută în duoden, astfel încât să depăşească locul inciziei.

b) Diverticulii duodenali

Definiţie: reprezintă dilataţii, unice sau multiple, dezvoltate pe seama peretelui duodenal, care conţin una sau mai multe dintre tunicile duodenului, şi care comunică cu lumenul duodenal printr-un orificiu.

Scanned with OKEN Scanner

Etiologic pot fi primari (congenitali) sau dobândiţi, caz în care apar în locurile de minimă rezistenţă ale peretelui.

Cel mai frecvent se localizează pe D2.

Indicaţii:
- complicaţii de tip obstructiv (icter, angiocolită, pancreatită, stenoza duodenală)
- complicaţii de tip inflamator (ulceraţii, hemoragii, perforaţie, fistulizare)

Tehnica:
- se poate realiza în cazuri rare, atunci când poziţionarea diverticulului o permite;
- intervenţia chirurgicală se începe cu decolare duodenopancreatică şi eventual mobilizarea unghiului hepatic al colonului, manevre necesare pentru a obţine o mai bună expunere o duodenului;
- se practică excizia diverticulului, urmată de închiderea peretelui duodenal în sens transversal.

Variante
- ca alternativă se poate practica rezecţie de excludere a duodenului din circuitul digestiv, prin gastro-jejuno-anastomoză.
- nu se recomandă simpla înfundare a diverticulului în interiorul duodenului, urmată de sutura peretelui, deoarece pot să apară complicaţii obstructive

c) Închiderea bontului duodenal

(vezi capitolul *Rezecţii gastrice*)

d) Duodenopancreatectomia cefalică

(vezi *Chirurgia pancreasului*)

Se poate realiza clasic şi laparoscopic.

BIBLIOGRAFIE SELECTIVĂ

1. **Angelescu N.** – Tratat de patologie chirurgicală, Ed. Medicală, Bucureşti, 2001.
2. **Iagnov Z., Repciuc E., Russu G.** – Anatomia omului, Ed Medicală, Bucureşti 1958.
3. **Juvara I., Burlui D., Setlacec D.** – Chirurgia stomacului, Ed. Medicală, Bucureşti 1984.
4. **Cl. Olivier** – Chirurgie du tube digestif.
5. **Papilian V.** – Anatomia omului, Ed. Didactică şi Pedagogică, Bucureşti 1974.
6. **Popa Fl., Gilorteanu H.** – Chirurgie, vol I şi II, Ed. Naţional 2000.
7. **Razeşu V.** – Chirurgie generală – probe practice pentru examene şi concursuri, Ed Răzeşu, P. Neamţ 1995.
8. **Sabiston** – Textbook of Surgery, Elsevier Saunders, 2004.
9. **Tarcoveanu E.** – Elemente de chirurgie laparoscopică, Ed Polirom, Iaşi 1998.
10. **Ţurai I., Papahagi E.** – Chirurgia stomacului, Ed. Academiei 1963.
11. **Zollinger** – Atlas de tehnici chirurgicale, Ed Lider, 2007.

Scanned with OKEN Scanner

CHIRURGIA INTESTINULUI SUBȚIRE

VLAD CONSTANTIN, FLORIAN POPA

NOȚIUNI DE ANATOMIE CHIRURGICALĂ

Jejun-ileonul reprezintă porţiunea mobilă a intestinului subţire, ce se întinde între unghiul duodeno-jejunal şi valvula ileo-cecală, fiind situat în totalitate în etajul submezocolic şi acoperit de marele epiploon.

Jejun-ileonul este alcătuit din 14-16 anse, aspectul său morfologic fiind acela al unui tub cu lungimea de aproximativ 7 metri (cu limite de variaţie între 3-11 metri), ce ocupă ambele firide latero-mezenterice. Primele 7-8 anse au o orientare orizontală, reprezentând jejunul, iar ultimele au o orientare sagitală, aparţinând ileonului (fig. 1).

Mobilitatea intestinului subţire este dată de mezenter, ce are o dispoziţie oblică, la dreapta şi caudal, de la nivelul unghiului duodeno-jejunal până la nivelul articulaţiei sacro-iliace drepte, a cărui dimensiune se măreşte treptat, distanţa medie între rădăcina sa şi ansa intestinală fiind de 25-28 cm.

Vascularizaţia jejun-ileonului este asigurată de artera mezenterică superioară, ce îşi are originea pe faţa anterioară a aortei, între trunchiul celiac şi arterele renale (fig. 2).

Artera mezenterică superioară pătrunde între foiţele mezenterului la nivelul porţiunii a treia a duodenului, terminându-se prin bifurcare la aproximativ 80 de centimetri de valvula ileo-cecală.

Din partea stângă se detaşează 12-15 ramuri groase, ce se anastomozează între ele formând arcade suprapuse, cu convexitatea spre intestin. Ultimul rând de arcade reprezintă *vasul paralel al lui Dwight* în care îşi au origine vasele drepte. La nivelul marginii mezostenice, vasele drepte se bifurcă şi încercuiesc ansa intestinală pe ambele feţe.

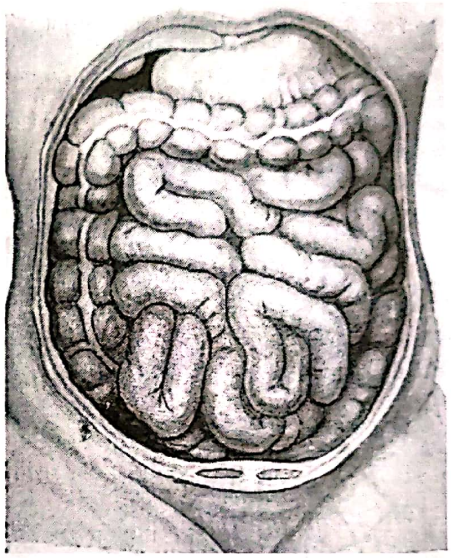

Fig. 1 – Dispoziţia anselor intestinale.

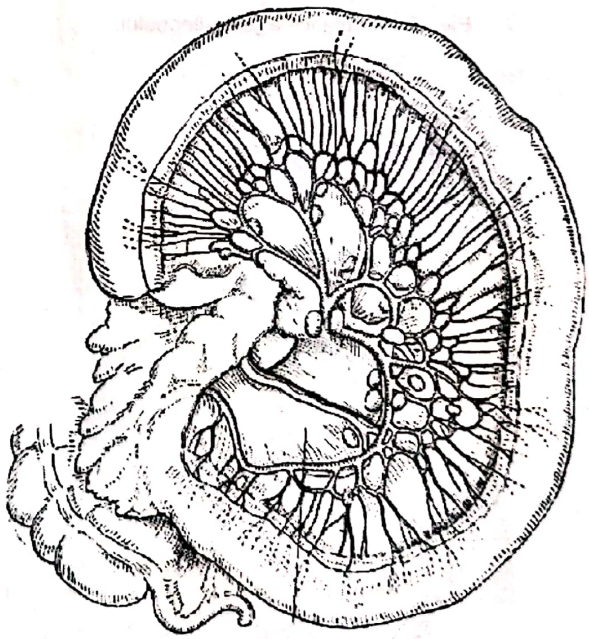

Fig. 2 – Vascularizaţia ileonului terminal. Aria avasculară a lui Trévès (1).

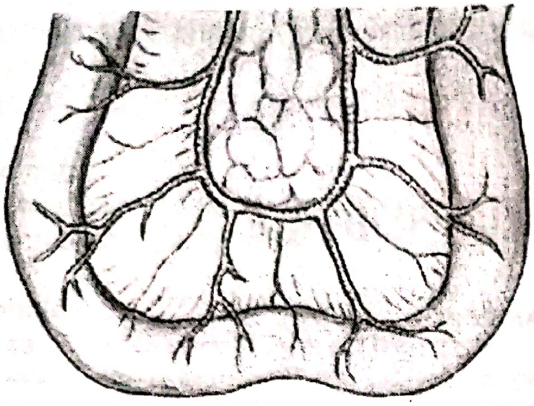

Fig. 3 – Vasul paralel al lui Dwight.

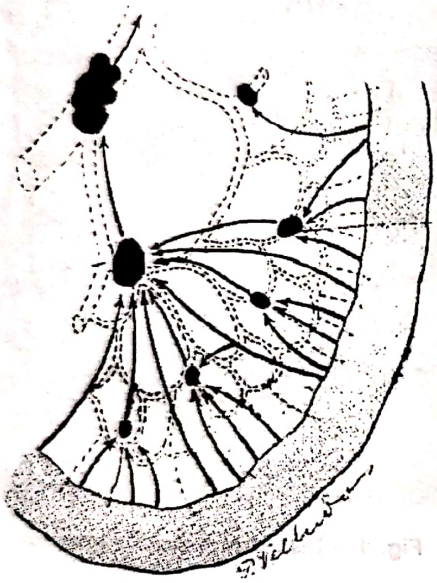

Fig. 4 – Limfaticele jejun-ileonului.

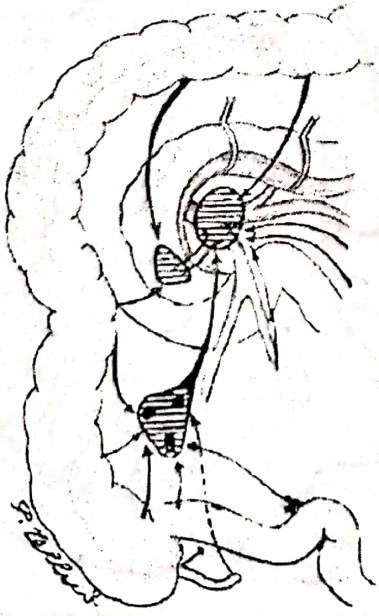

Fig. 5 – Limfaticele ultimei anse ileale

Datorită faptului că nu se anastomozează între ele, ramurile vaselor drepte pot fi considerate a forma o reţea de tip terminal (fig. 3).

Zona triunghiulară cuprinsă între artera mezenterică superioară, artera ileo-colică şi arcada termino-ileală reprezintă *aria avasculară a lui Trèves,* este lipsită de vase şi corespunde porţiunii terminale (ultimii 10-15 cm) ai ileonului.

Venele au dispoziţie asemănătoare arterelor.

Limfaticele sunt distribuite în sistemul jejunal şi sistemul ileal, fiind separate de axul mezenteric (fig. 4, 5).

Scanned with OKEN Scanner

CĂI DE ACCES

În funcţie de proiecţia segmentului intestinal de interes chirurgical la nivelul peretelui abdominal anterior, pentru deschiderea abdomenului se recurge la celiotomia supra sau subombilicală.

A. INCIZII VERTICALE MEDIANE

Incizia mediană supraombilicală

– incizia tegumentului şi ţesutului celular subcutanat pe linia ce uneşte apedicele xifoid cu ombilicul (fig. 1);

– incizia liniei albe la distanţă egală de marginile mediale ale drepţilor abdominali;

– incizia grăsimii properitoneale (fig. 2);

– secţionarea peritoneului, între mediusul şi indexul mâinii stângi, până la unghiul caudal al plăgii (fig. 3 a, b);

– secţionarea peritoneului, spre unghiul cranial al plăgii între indexul stâng al chirurgului şi drept al ajutorului (fig. 4);



Fig. 1



Fig. 2

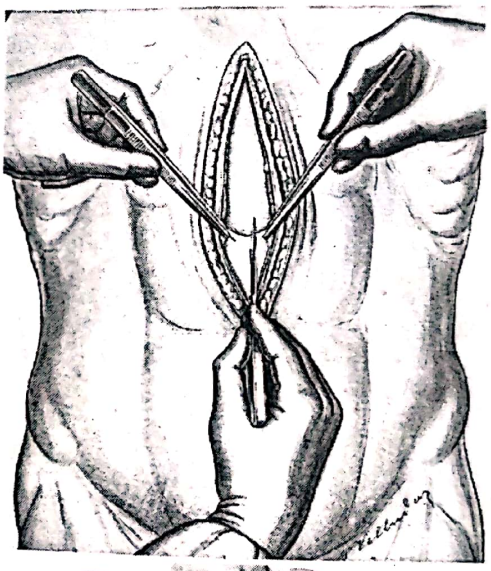

a

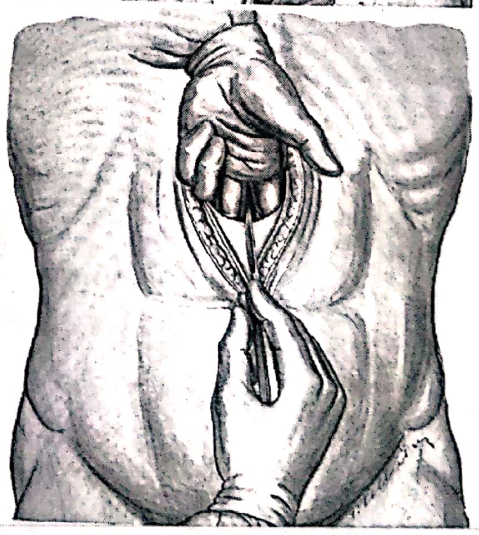

b

Fig. 3

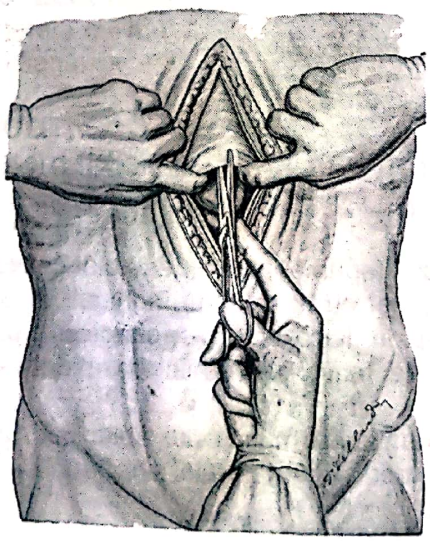

Fig. 4

Scanned with OKEN Scanner

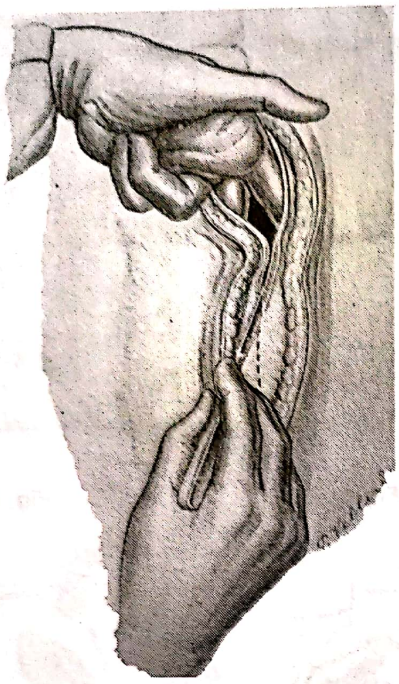

Fig. 5

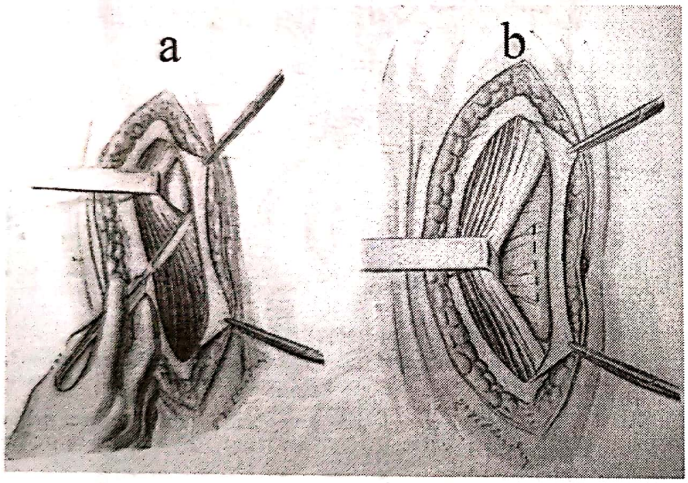

Fig. 6

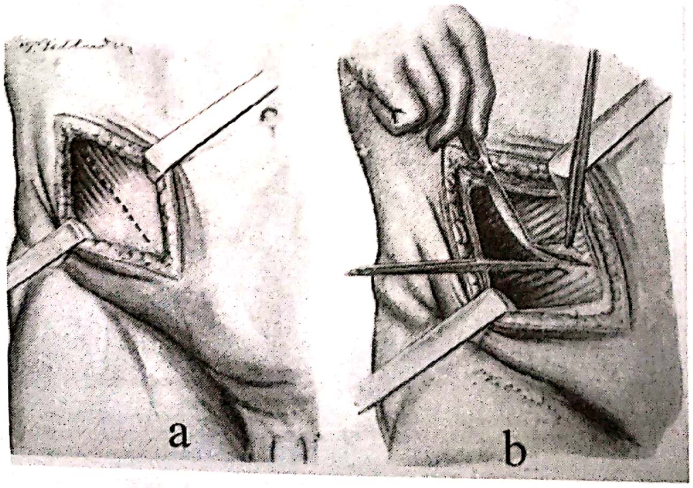

Fig. 7

Incizia mediană subombilicală

– se realizează pe linia pigmentată ce se întinde de la ombilic la simfiza pubiană;

– tehnica este asemănătoare cu cea de la incizia supraombilicală.

Incizia mediană supra și subombilicală

– constă în prelungirea unei incizii mediane supra sau subombilicale, cu ocolirea ombilicului spre stânga (fig. 5).

B. INCIZIILE VERTICALE PARAMEDIANE

– tehnica de execuţie este aceeaşi ca în cazul inciziilor mediene;

– au avantajul că produc cicatrici mai solide decât în cazul inciziilor mediane;

– timpi operatori:

- incizia tegumentului şi a ţesutului adipos;
- incizia aponevrozei;
- incizia peritoneului (fig. 6 a, b)

C. CELIOTOMII LATERALE PRIN INCIZII OBLICE

– incizia tegumentului şi ţesutului celular subcutanat, paralel cu ligamentul inghinal, la 3 cm medial de spina iliacă antero-superioară (fig. 7 a, b);

– incizia muşchiului oblic mare de-a lungul fibrelor;

– evidenţierea muşchiului oblic mic, prin îndepărtarea medială şi laterală a marginilor musculo-aponevrotice;

Scanned with OKEN Scanner

– incizia structurilor profunde: micul oblic, transversul şi fascia transversalis (fig. 8);

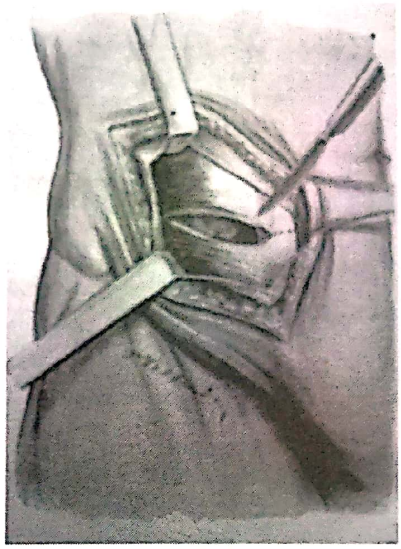

Fig. 8

– prinderea şi secţionarea peritoneului cu ajutorul a 2 pense Péan ce disociază fibrele musculare (fig. 9);

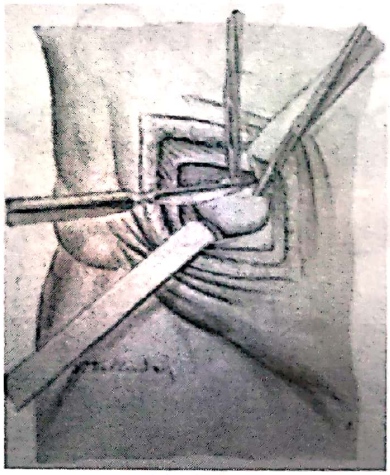

Fig. 9

ANESTEZIA poate fi:
– generală cu IOT
– rahidiană.

DISPOZITIV OPERATOR
1. Masa de operaţie;
2. Operator principal;
3. Ajutor I;
4. Ajutor II;
5. Anestezist;
6. Masă de instrumente;
7. Echipament de anestezie

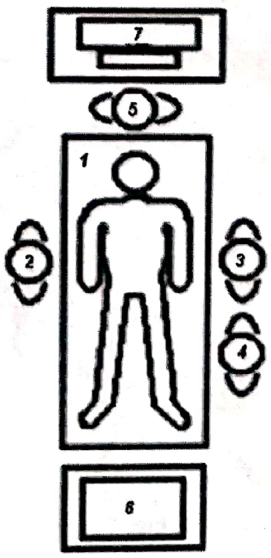

Scanned with OKEN Scanner

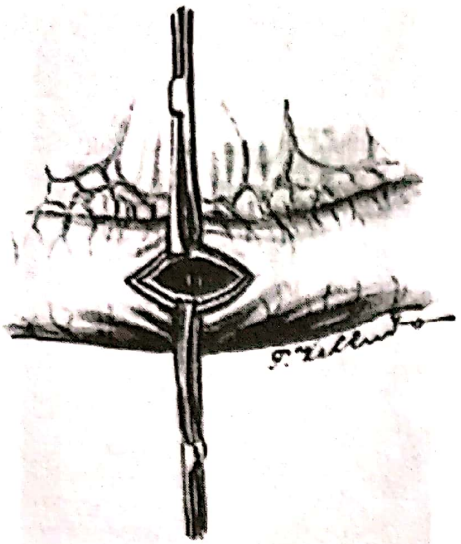

Fig. 1



Fig. 2

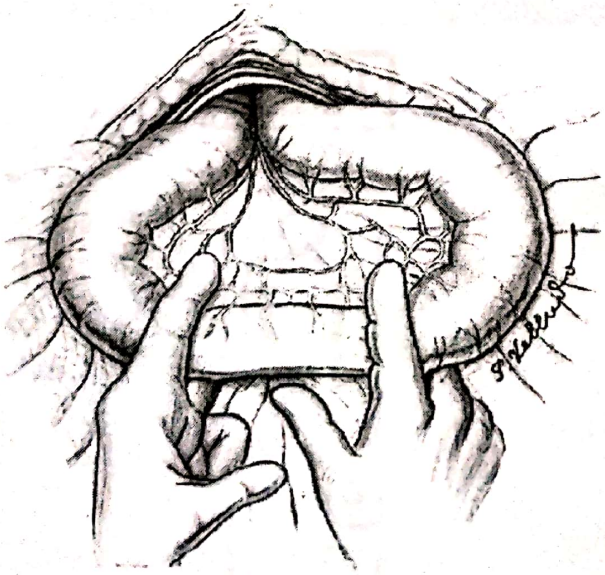

Fig. 3

TEHNICI CHIRURGICALE CLASICE

ENTEROTOMIA

A. Enterotomia exploratorie

Indicaţii: evidenţierea de polipi, tumori sau ulceraţii.

Tehnica este asemănătoare cu enterectomia făcută pentru celelalte indicaţii (enterotomia de golire şi pentru extragerea corpilor străini):

- se repereză traiectul cu două fire sau pense Allis şi se face incizia longitudinală a straturilor (fig. 1);
- în cazul efectuării unei enterotomii longitudinale, enterorafia trebuie efectuată transversal (dacă incizia nu depăşeşte diametrul lumenului) (fig. 2);
- dacă incizia depăşeşte lumenul intestinal, refacerea peretelui se realizează prin enterorafie minuţioasă într-un singur plan sau se recurge la enterectomie.

B. Enterotomia de golire

Tehnică:

– exteriorizarea ansei intestinale dilatate şi izolarea ei de cavitatea abdominală;

– exprimarea, între degete, a conţinutului ansei, pe o distanţă de 15-20 cm, în scopul golirii acesteia şi aplicarea clampelor atraumatice la capetele extremităţii golite (fig. 3);

Scanned with OKEN Scanner

– trecerea unui fir de bursă sero-muscular, pe marginea antimezostenică, la 4-5 cm cranial de obstacol şi incizie transversală în mijlocul zonei circumscrise de bursă (fig. 4);

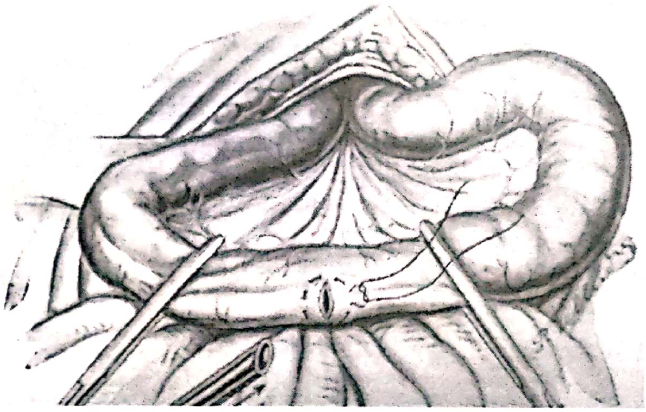

Fig. 4

– evacuarea conţinutului intestinal – se poate face prin exprimare, între degete sau prin aspiraţie (fig. 5);

– introducerea unui tub de evacuare, cranial şi caudal, pe o distanţă de circa 10 cm şi apoi se strânge firul de bursă:

– eliberarea clampelor atraumatice;

– închiderea intestinului printr-o sutură în 2 planuri.

– reintegrarea anselor în cavitatea peritoneală, cu excepţia celei deschise;

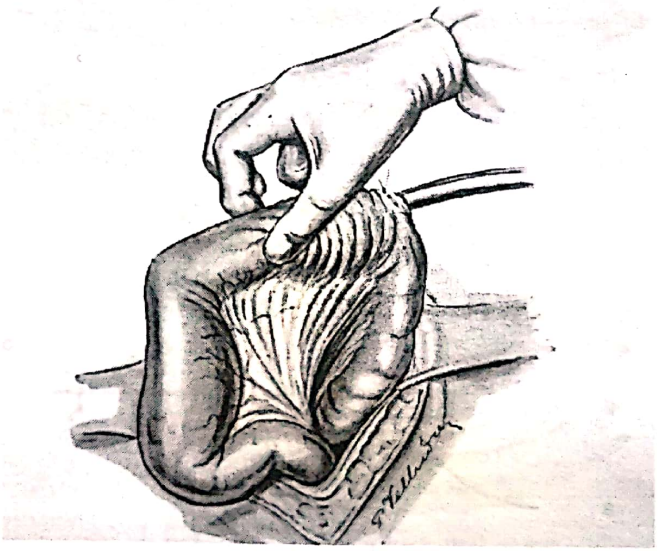

Fig. 5

C. Enterotomia pentru extragerea corpilor străini

Tehnica:

– exteriorizarea ansei ce conţine corpul străin;

– izolarea cavităţii abdominale cu câmpuri moi;

– aplicarea clampelor atraumatice la 10-15 cm cranial de corpul străin;

– mobilizarea corpului străin cu gesturi foarte blânde, în sus, pe o distanţă de câţiva centimetri, în zona vascularizată (fig. 6);

– deschiderea intestinului, printr-o incizie transversală sau longitudinală pe marginea antemezostenică;

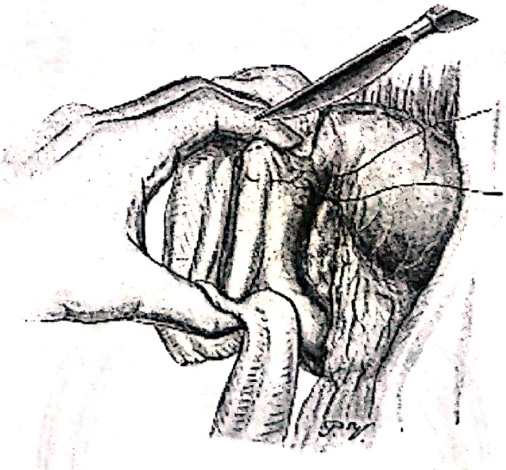

Fig. 6

Scanned with OKEN Scanner

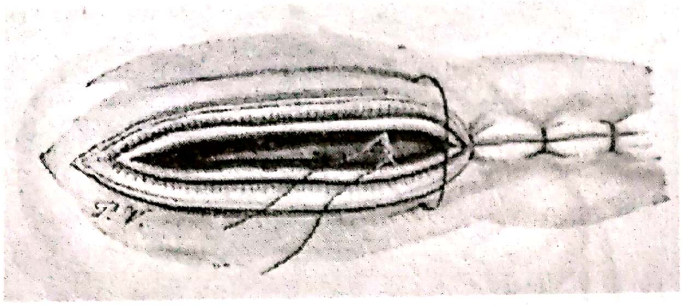

Fig. 1

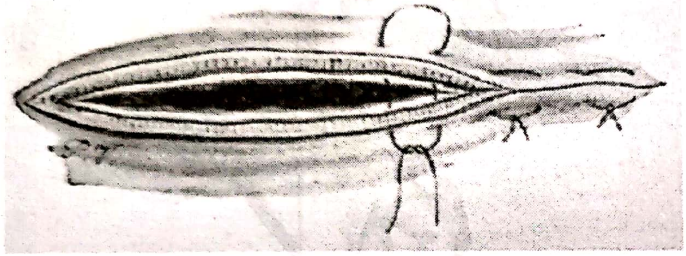

Fig. 2

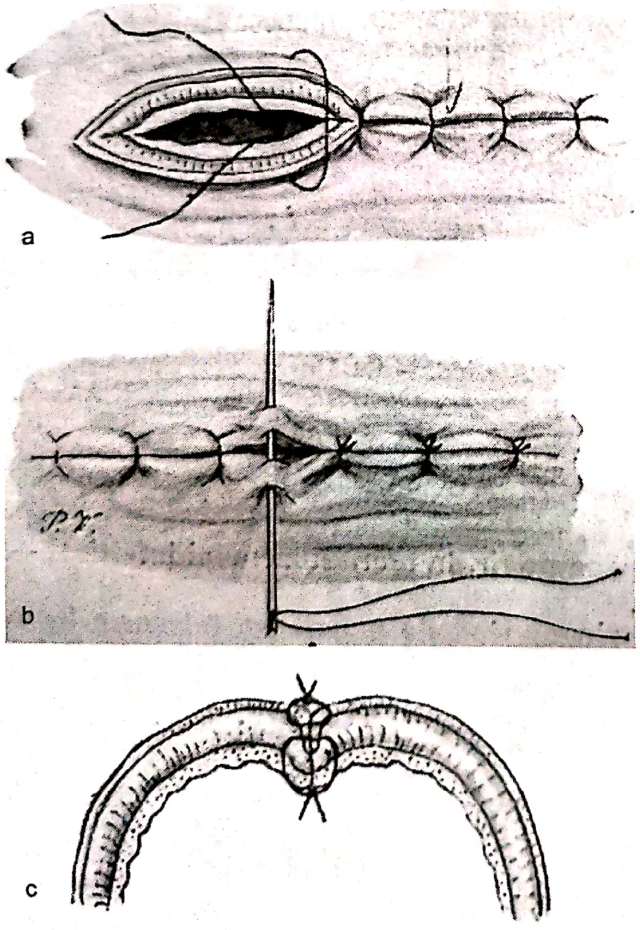

Fig. 3

ENTERORAFIA

A. Enterorafia într-un singur plan

SUTURA TOTALĂ CU FIRE INVERSATE:

– constă în prinderea într-un singur rând, prin fire separate, a tuturor tunicilor peretelui intestinal, acul străbătând prima dată, în ordine, tunica mucoasă, submucoasă, musculară şi seroasă dintr-o parte, iar apoi tunica seroasă, musculară, submucoasă şi mucoasă din cealaltă parte (fig. 1);

– nu este suficient de etanşă, iar infecţia se poate propaga prin fir, de aceea se recomandă al doilea strat, sero-seros.

SUTURA EXTAMUCOASĂ:

– poate fi sero-musculo-seroasă sau sero-musculo-submuco-seroasă.

– sutura sero-musculo-seroasă nu este suficient de solidă pentru a realiza hemostaza, şi nici afrontantă şi se recomandă sutura sero-musculo-subseroasă, simplă sau cu fire în „u" (fig. 2).

B. Enterorafia în două planuri

SUTURA CZERNY:

– reprezintă o asociere a suturii totale într-un singur plan cu sutura sero-seroasă, respectând în întregime cerinţele chirurgiei intestinale (fig. 3 a, b, c).

Scanned with OKEN Scanner

SUTURA TIP WÖLFLER:

– este o sutură în două planuri cu fire separate, unul muco-mucos şi altul sero-musculo-subseros (fig. 4 a, b, c).

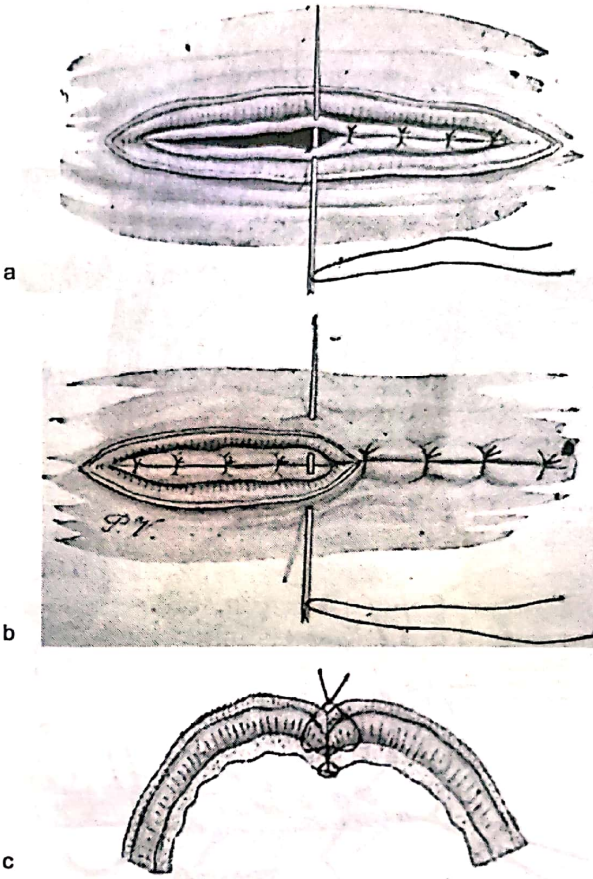

Fig. 4

C. Enterorafia pentru perforația intestinală (traumatică și patologică)

– *plăgile mici, punctiforme* se înfundă cu două suturi circulare suprapuse: prima trecută sero-musculo-submucos, iar cea de-a doua trecută sero-seros (fig. 5);

– dacă buzele plăgii sunt neregulate, acestea se regularizează şi apoi se suturează;

– *plăgile de dimensiuni mari:* sutură în două planuri, efectuată transversal;

– drenaj şi închiderea abdomenului.

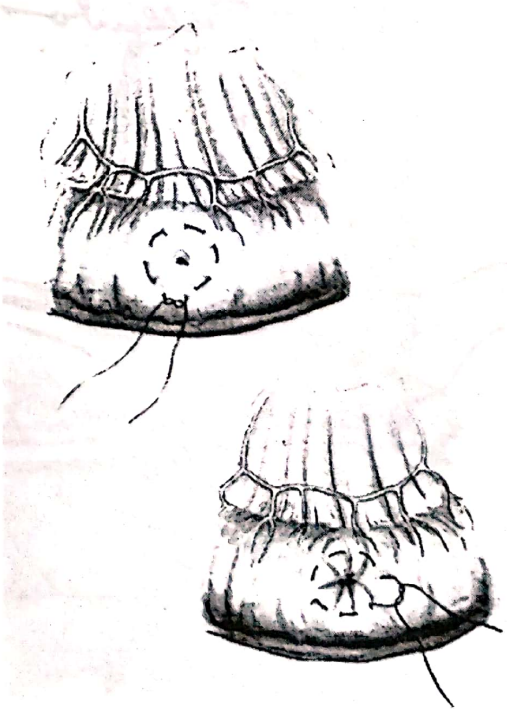

Fig. 5

Scanned with OKEN Scanner

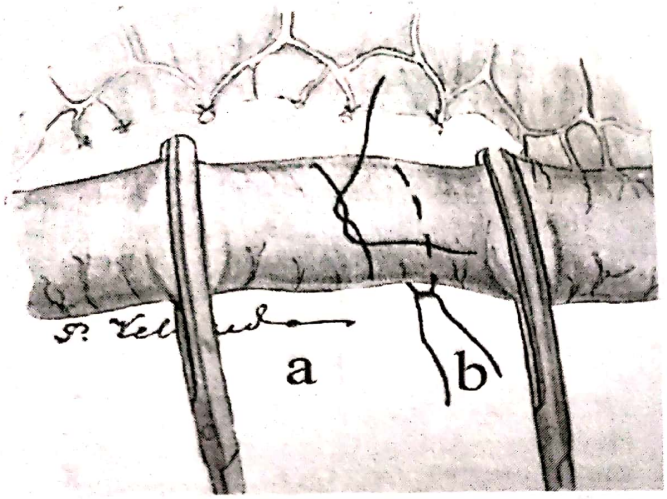

Fig. 6

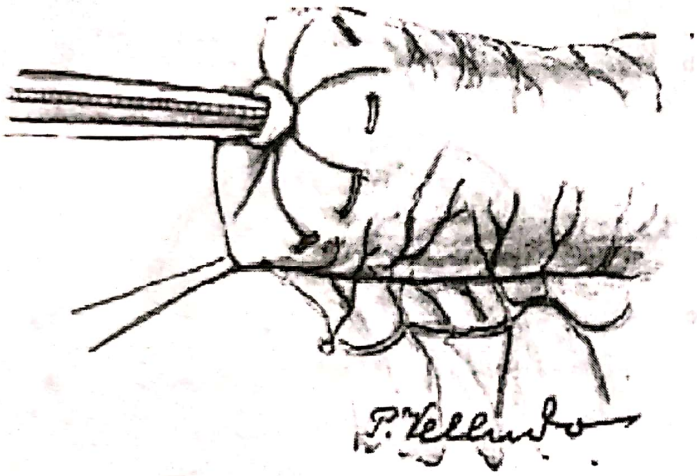

Fig. 7

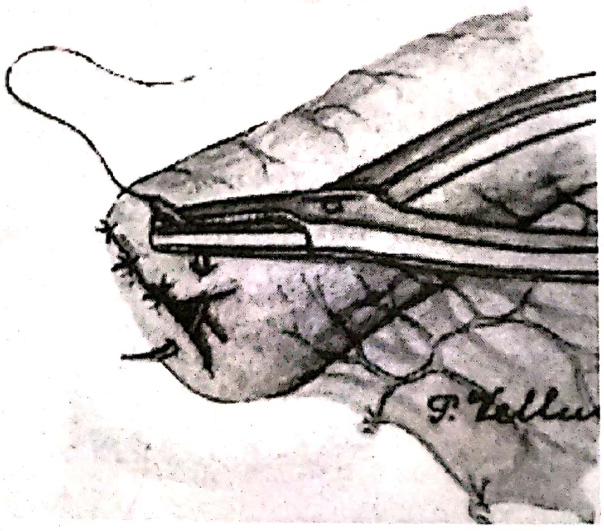

Fig. 8

D. Enterorafia prin înfundare a unui bont intestinal

Se face prin:

– ligatura bontului sau sutura lui, cu fire totale, a capătului secţionat;

Tehnică:

– legarea intestinului cu un fir nerezorbabil, ancorat la nivelul celor 2 margini intestinale (pentru a evita deraparea) (fig. 6 a);

– sutura circulară (de înfundare) cu un fir trecut sero-musculo-submucos, trecut la aproximativ 0,5 cm de secţiune (fig. 6 b);

– secţionarea intestinului, cât mai aproape de ligatură, progresiv, concomitent cu stângerea firului;

– înfundarea bontului cu ajutorul unei pense Péan (fig. 7).

– închiderea bursei sau sutura sero-musculo-seroasă a bontului, cu fire separate (fig. 8).

Scanned with OKEN Scanner

E. Enterorafia aseptică (Maydl)

Tehnică:

– aplicarea unei pense sau ecrazor, pe intestin, la nivelul stabilit şi secţionarea acestuia cu bisturiul razant cu pensa.

– trecerea unui fir continuu sero-musculo-seros, a cărui anse circumscriu pensa (fig. 9 a);

– extragerea pensei şi strângerea concomitentă a firului, prin tracţionarea divergentă a capetelor acestuia (fig. 9 b, c);

– executarea celui de-al doilea plan de sutură, cu ajutorul aceluiaşi fir (fig. 9 d).

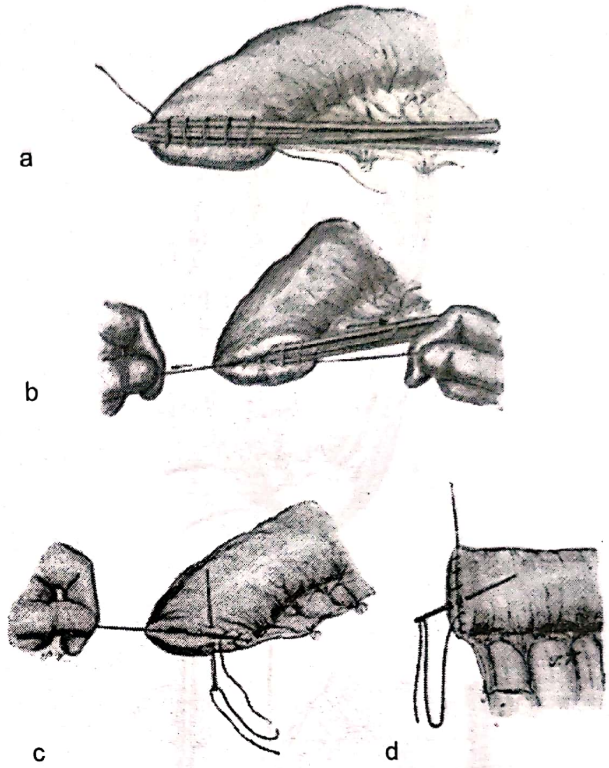

Fig. 9

ENTEROSTOMIA

Enterostomia reprezintă o comunicare, realizată printr-un act chirurgical, între lumenul intestinului subţire şi exterior, efectuată cu scopul asigurării alimentării pacientului sau a evacuării conţinutului intestinal.

Jejunostomia de alimentare

A. TEHNICA STAMM

– exteriorizarea primei anse jejunale;

– circumscrierea suprafeţei de deschidere a ansei cu un fir circular la aproximativ 20 cm de unghiul duodeno-jejunal, cu un diametru de aproximativ 1,5 cm (fig. 1);

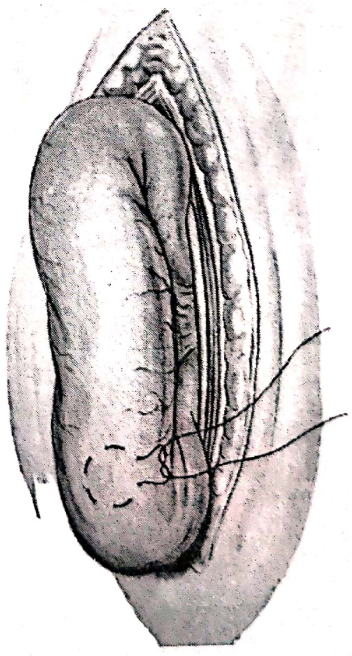

Fig. 1

Scanned with OKEN Scanner

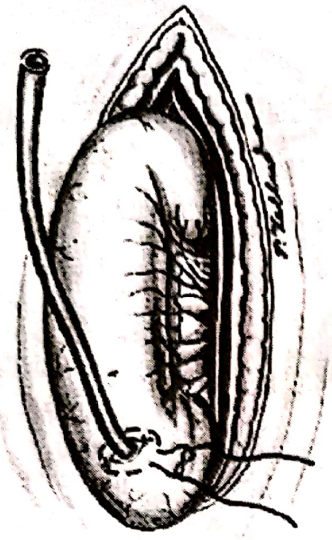

Fig. 2

– incizia centrului suturii circulare şi introducerea unei sonde Pezzer pe aproximativ 5-6 cm (fig. 2);

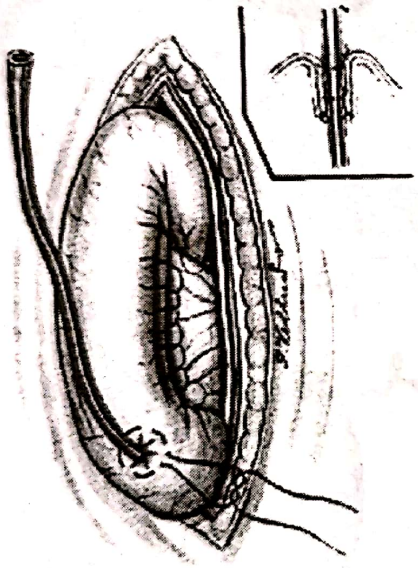

Fig. 3

– fixarea sondei prin înnodarea suturii circulare şi trecerea încă a unei suturi circulare deasupra acesteia, pentru a completa invaginarea (fig. 3);

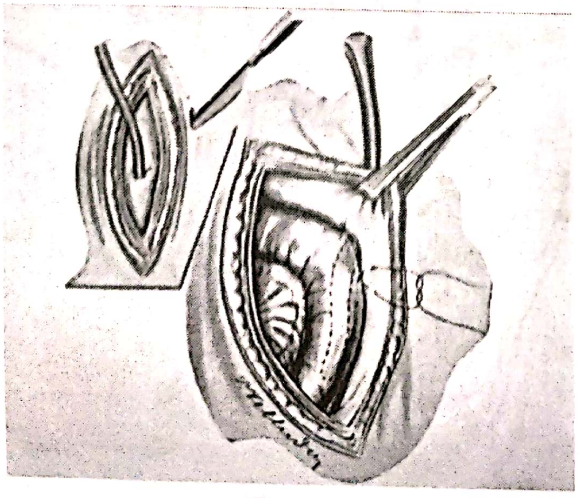

Fig. 4

– exteriorizarea sondei prin contraincizie (fig. 4);
– fixarea ansei la peritoneu şi a sondei la piele;
– închiderea peretelui.

Scanned with OKEN Scanner

B. TEHNICA WITZEL

– timpii operatori sunt asemănători cu tehnica Stamm, până la introducerea sondei

– după ligatura sondei de alimentaţie pe intestin, aceasta se înfundă, cranial, cu fire seromusculo-seroase, pe o lungime de 6-8 cm (fig. 5) şi se scoate la perete;

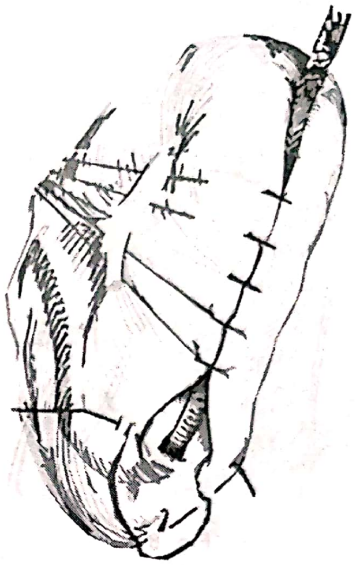

Fig. 5

– fixarea ansei jejunale la peretele abdominal, la locul de emergenţă a sondei, cu patru fire la peritoneu şi la piele (fig. 6);

– închiderea peretelui.

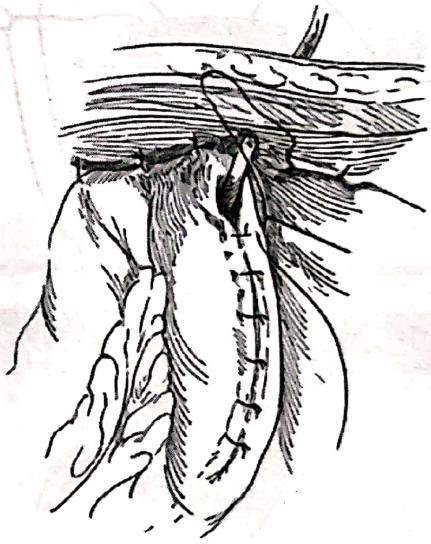

Fig. 6

C. Tehnica Albert (Jejunostomia în Ω)

– incizie supraombilicală paramediană stângă;

– anastomozare la piciorul ansei ce urmează a fi stomizată (fig. 7 a);

– la nivelul marginii antemezostenice a convexităţii ansei exteriorizate, se plasează un fir de sutură circulară şi deschiderea ansei în centrul suturii circulare (vezi fig. 1);

– introducerea unei sonde în segmentul distal al ansei (vezi fig. 2);

– plasarea încă a unei suturi circulare suprapuse faţă de prima şi realizarea invaginării sondei, fixarea ansei la peritoneul parietal cu puncte de sutură plasate cranial şi caudal de emergenţa sondei şi fixarea sondei la perete (fig. 7 c);

– fixarea sondei la peretele intestinal după strângerea suturii circulare (fig. 7 b).

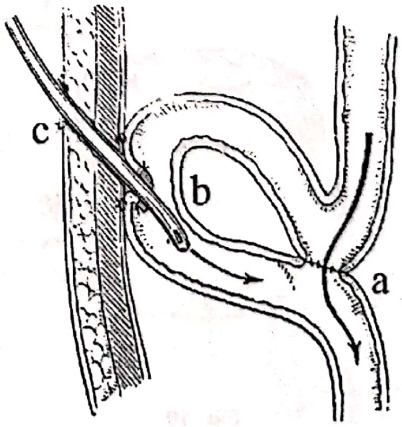

Fig. 7

Scanned with OKEN Scanner

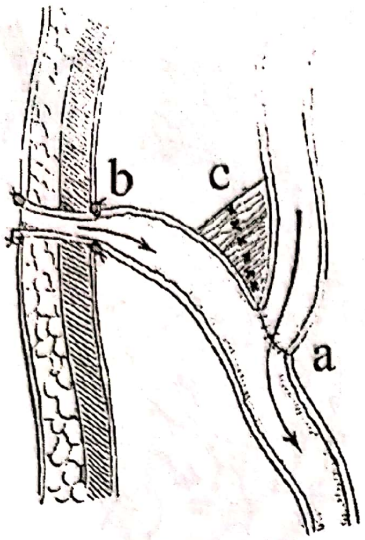

Fig. 8

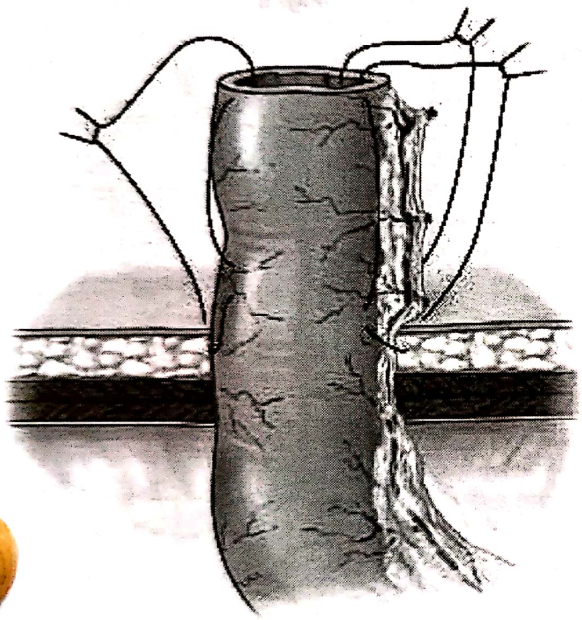

Fig. 9

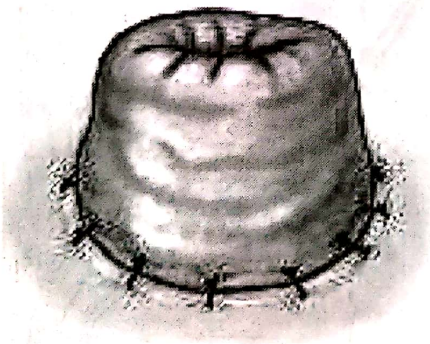

Fig. 10

D. Tehnica Maydl (Jejunostomia în „Y")

– secţionarea transversală a jejunului la aproximativ 25 cm de unghiul duodeno-jejunal;

– realizarea unei anastomoze termino-laterale între capătul proximal şi segmentul distal, la aproximativ 45 cm de secţiune (fig. 8 a);

– fixarea la piele a capătului segmentului distal (fig. 8 b);

– sutura mezenterului segmentului distal la peritoneul parietal pentru a împiedica formarea unor hiatusuri (fig. 8 c).

ILEOSTOMIILE

Ileostomiile constau în realizarea unei comunicări directe între lumenul ileonului şi exterior. Pot fi temporare sau definitive.

Indicaţii

Ileostomia temporară este indicată în cazurile în care este imposibilă restabilirea continuităţii digestive după diverse tipuri de enterectomii sau pentru protejarea unei anastomoze colo-colice sau colo-rectale.

Ileostomiile definitive sunt indicate după colectomiile totale.

Tehnici

A. Ileostomia terminală Brooke

– incizie cutanată circulară la jumătatea distanţei dintre spina iliacă antero-superioară şi ombilic, cu diametrul de aproximativ 3-5 cm;

– crearea unui traiect parietal la nivelul tecii drepţilor abdominali sau musculaturii antero-laterale care să asigure traversarea parietală a ansei;

– exteriorizarea ansei terminale şi a mezenterului, cel puţin 7-8 cm, cu secţionarea ileonului la 8-10 cm de valvula ileo-cecală şi mezenterului, cu închiderea capătului terminal şi introducerea ei în abdomen;

– exteriorizarea capătului cranial pe 4-5 cm (fig. 9).

– fixarea ansei la perete cu eversarea peretelui intestinal cu acoperirea mezenterului;

– fixarea la tegument a intestinului eversat, cu fire separate neresorbabile (fig. 10).

Scanned with OKEN Scanner

B. Ileostomia „simplă" Dennis

– reprezintă o enteroexcludere unilaterală a cadrului colic;
– capătul proximal al ileonului este secţionat şi scos la tegument, iar capatul distal este înfundat şi lăsat în abdomen (fig. 11).

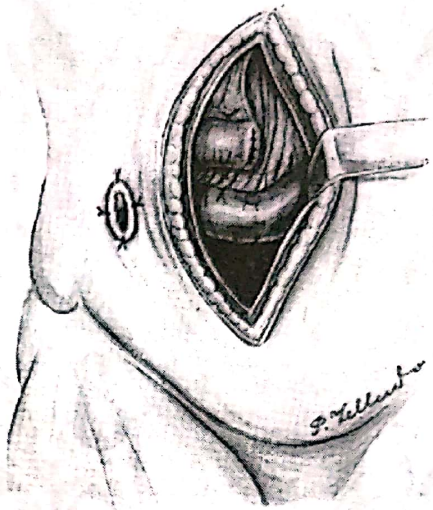

Fig. 11

C. Ileostomia „de maturizare"

– are aceiaşi timpi operator ca mai sus
– rezecţia circulară a învelişului sero-muscular al ansei exteriorizate, pe o lăţime de aproximativ 2 cm, mucoasa putând fi astfel eversată cu uşurinţă (fig. 12 a, b);

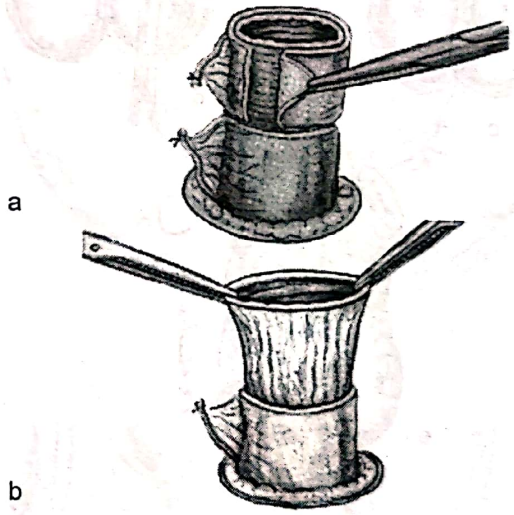

Fig. 12

– fixarea manşonului, rezultat prin eversia mucoasei, la conturul plăgii tegumentare şi sutura mucoasei şi peretelui la piele (fig. 13 a, b).

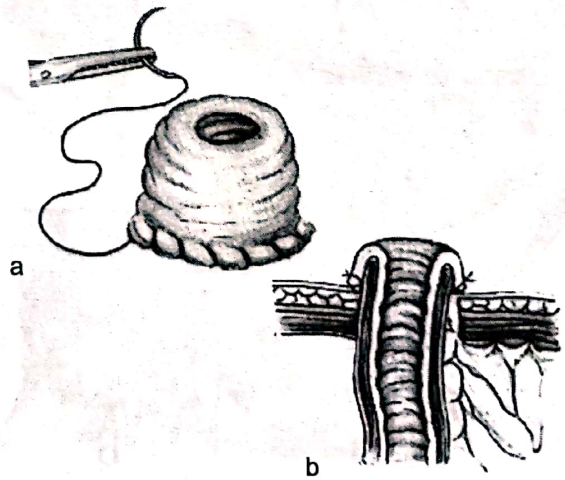

Fig. 13

Scanned with OKEN Scanner

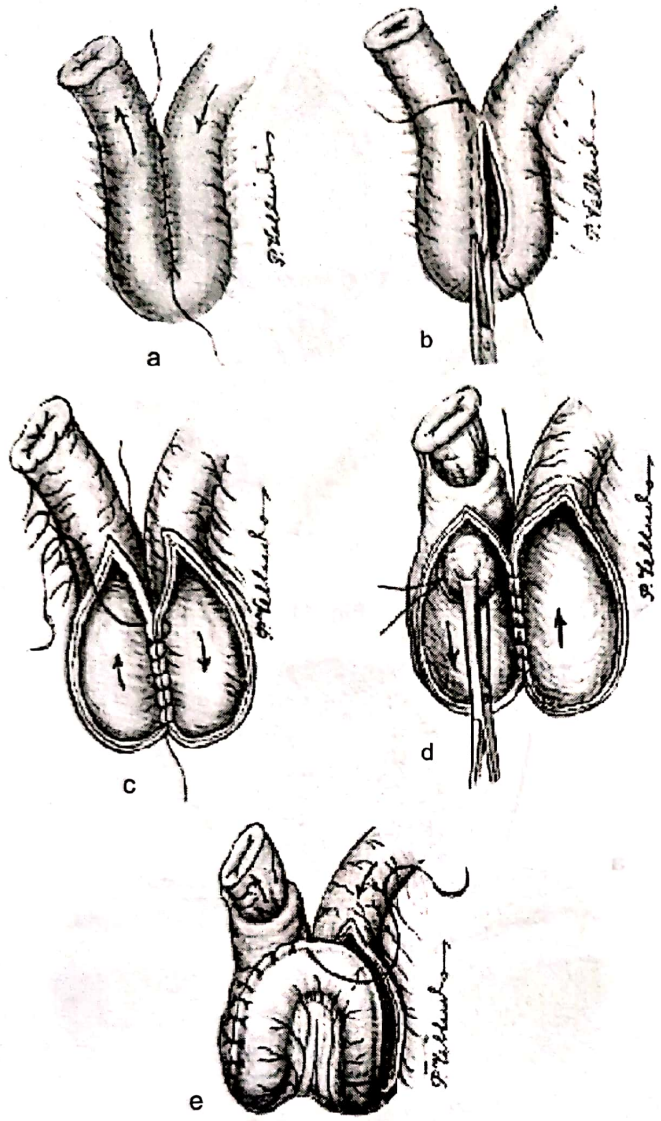

Fig. 14

D. Ileostomia cu rezervor

– constă în realizarea, prin plastia anselor ileale, a unui rezervor cu capacitatea de aproximativ 500 ml, a cărui continentă este dată de către invaginarea ansei ileale distale, la nivel subtegumentar (fig. 14 a, b, c);

– sutura posterioară şi anterioară a rezervorului creat (fig. 14 d, e);

– fixarea capătului rezervorului la perete;

– închiderea peretelui.

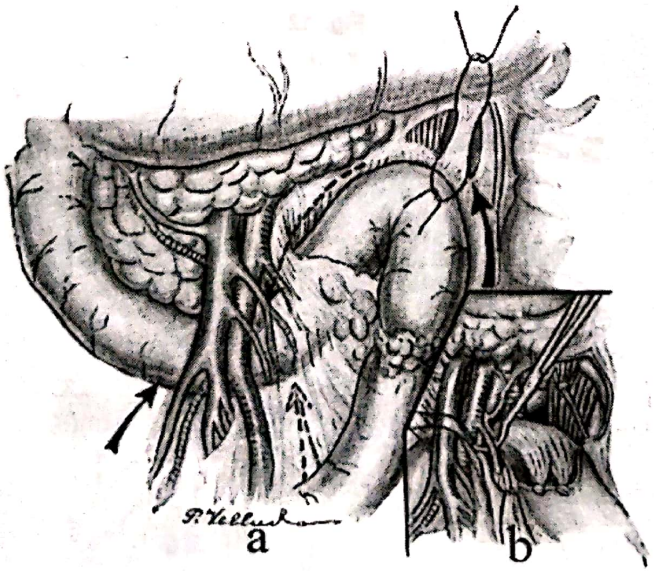

Fig. 1

ENTERECTOMIA

Enterectomia primei anse jejunale

– secţionarea peritoneului dorsal de la marginea inferioară a D_3, de la marginea stângă a lui D_4 sau de la marginea stângă a primei anse jejunale, în scopul eliberării unghiului duodeno-jejunal de pe suprafaţa de acolare dorsală (fig. 1 a);

– secţionarea muşchiului Treitz şi decolarea unghiului duodeno-pancreatic;

– secţionarea între 2 ligaturi a muşchiului suspensor al duodenului;

– ligatura arterelor ce au originea la nivelul flancului stâng al arterei mezenterice superioare (fig. 1 b);

Scanned with OKEN Scanner

– secţionarea duodenului se face transversal şi apoi a primei anse jejunale (fig. 2 a);
– anastomoza termino-terminală în unul sau două planuri (fig. 2 b);
– închiderea şi drenajul cavităţii abdominale.

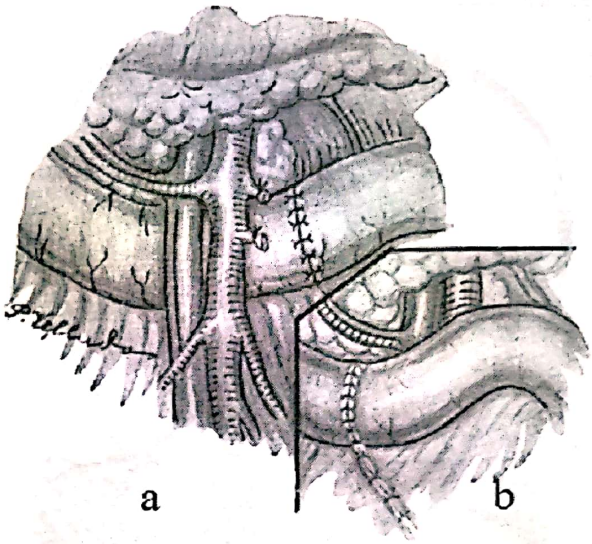

Fig. 2

Enterectomia segmentară

– reprezintă o intervenţie chirurgicală prin care se realizează excizia unei porţiuni a intestinului subţire, afectat de diverse procese patologice şi restabilirea continuităţii, cu sau fără rezecţie de mezenter.

Tehnică:

a) Fără rezecţie de mezenter

– secţionarea mezenterului în lungul vaselor la circa 5-10 cm distanţă de zona afectată: secţionarea mezenterului trebuie extinsă spre bază doar în eventualitatea unei leziuni maligne (fig. 3);

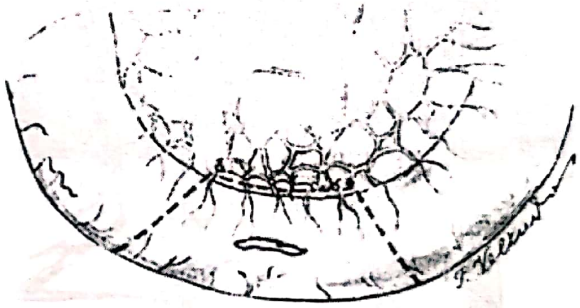

Fig. 3

b) Cu rezecţie de mezenter

– ligatura vaselor ce irigă segmentul de intestin ce urmează a fi rezecat;
– secţionarea mezenterului in formă de „V" (fig. 4 a, b);
– izolarea intestinului de mezenter pe o distanţă de peste 1-2 cm dincolo de zona de rezecţie, în zona vascularizată;
– aplicarea clampelor atraumatice drepte pe intestin, oblic, la un unghi de circa 30-45 de grade, pe marginea antimezostenică, şi spre restul intestinului, asigurând o vascularizaţie corespunzătoare şi o gură de anastomoză lărgită.
– secţionarea intestinului paralel cu clampele atraumatice (oblic pe axul intestinal) (fig. 4 c);
– anastomoza termino-terminală în 1-2 planuri;
– drenaj;
– închiderea peretelui.

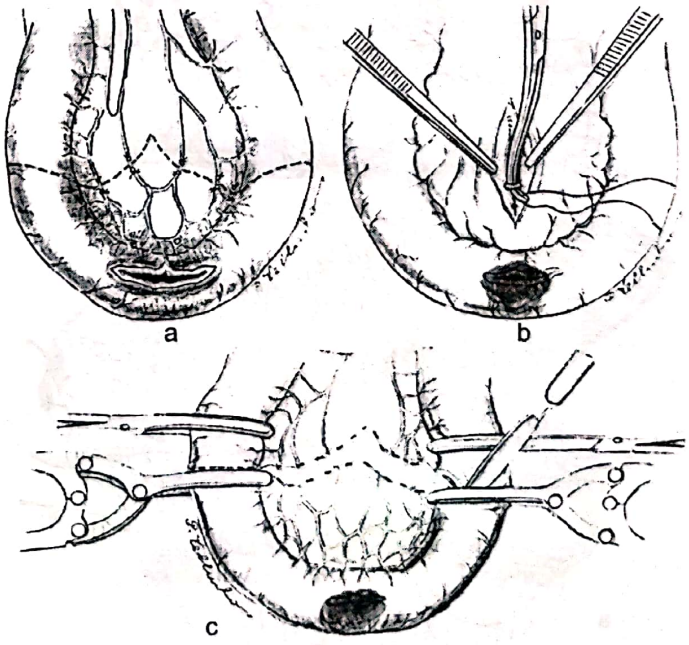

Fig. 4

ENTEROANASTOMOZA

Se poate face:

- manual: anastomoza termino-terminală, latero-terminală, latero-laterală;
- mecanic (stapler)

Scanned with OKEN Scanner

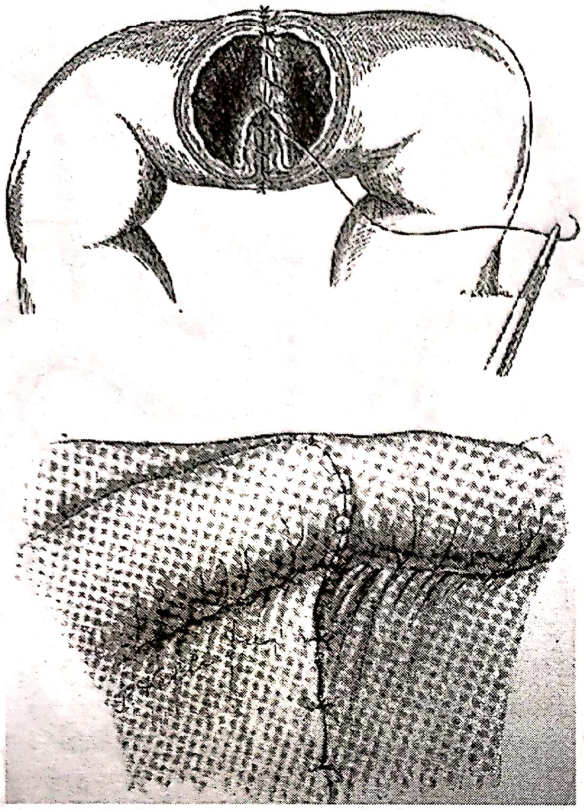

Fig. 5

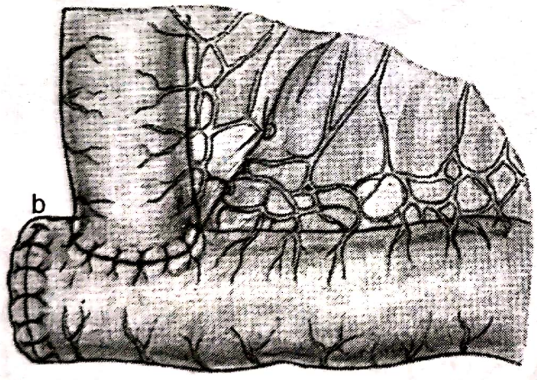

Fig. 6

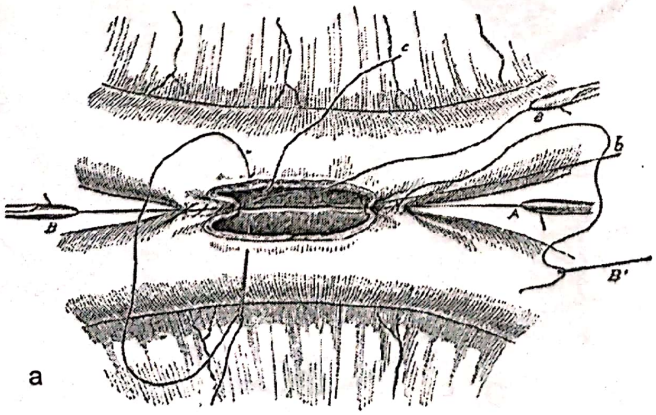

Fig. 7

1. Anastomoza termino-terminală

– punerea în contact a tranşelor intestinale de anastomoză termino-terminale la nivelul marginilor mezostenice;

– sutura entero-mezenterică totală, posterior şi anterior (fig. 5 a, b);

2. Anastomoza latero-terminală

– indicată în caz de inconguruenţă (ansă cranială mai largă);

– înfundarea capătului proximal (fig. 6 a);

– poziţionarea tranşei intestinale ce se poziţionează cu două fire de reper;

– sutură sero-musculo-seroasă între firele de reper;

– deschiderea printr-o incizie longitudinală a ansei aferente;

– sutura totală sau extramucoasă, posterioară apoi anterioară (fig. 6 b);

– eventual un strat sero-musculo-seros;

– sutura mezenterului secţionat cu câteva fire de sutură separate;

– drenaj;

– închiderea peretelui.

3. Anastomoza latero-laterală izoperistaltică

– înfundarea capetelor secţionate;

– punerea în contact a tranşelor intestinale rămase după enterectomie;

– sutură dorsală sero-musculară, cu fire separate sau în surjet pe o lungime de 5-6 cm;

– deschiderea cavităţilor (trebuie să fie cu 2-3 cm mai scurtă decât linia de sutură).

– sutura totală posterioară şi anterioară cu fire separate sau surjet (fig. 7 a);

– sutura sero-musculo-seroasă anterioară (fig. 7 b);

– închiderea tranşei mezenterice.

Scanned with OKEN Scanner

VARIANTE TEHNICE

Anastomoza mecanică (Stapler)

Tehnică

– alinierea capetelor de rezecţie cu ajutorul suturilor de tracţiune plasate la nivelul marginilor mezostenice şi antimezostenice;

– apropierea marginilor antimezostenice;

– introducerea braţelor staplerului liniar la nivelul fiecărui capăt de anastomoză. Intestinul trebuie să fie bine aliniat înainte de descărcarea staplerului (fig. 8);

– prin descărcarea staplerului se aplică două rânduri de agrafe, care sunt separate prin tăiere de către cuţitul staplerului, creîndu-se astfel o stomă;

– lumenul comun obţinut se închide cu ajutorul unui stapler liniar, iar excesul intestinal, rămas după aplicarea suturii, este excizat (fig. 9);

– este o sutura anizoperistaltică.

– sutura breşei mezenterice (fig. 10).

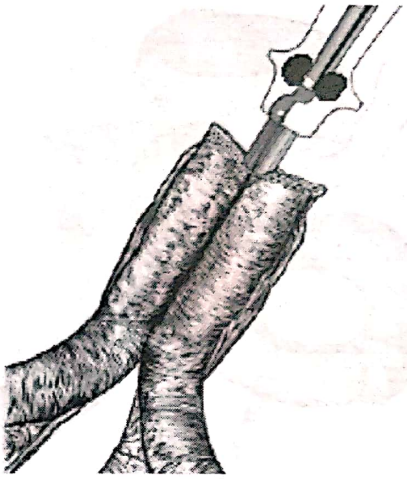

Fig. 8

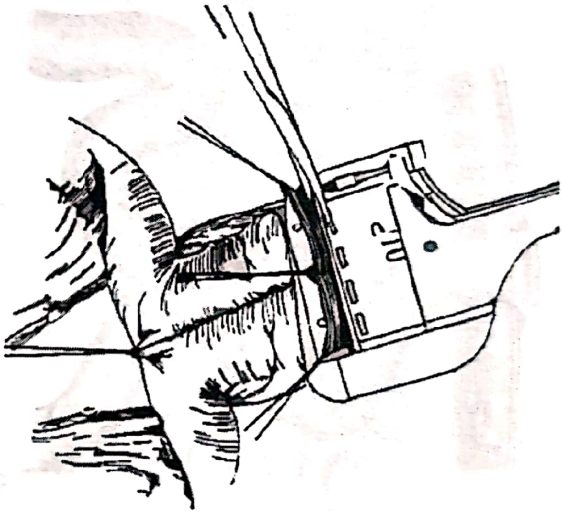

Fig. 9



Fig. 10

Scanned with OKEN Scanner

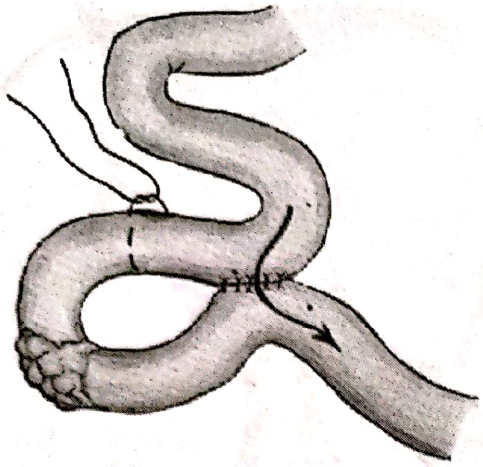

Fig. 1

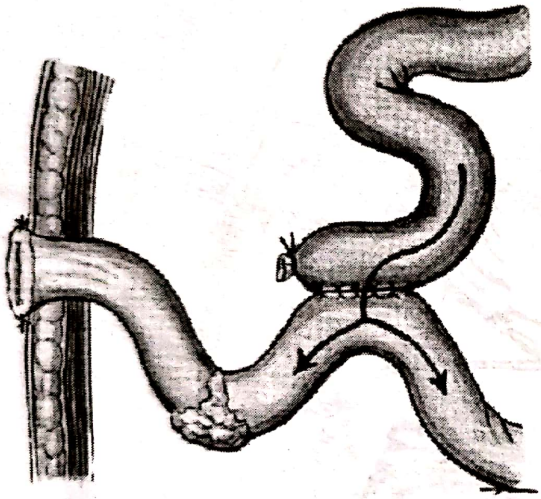

Fig. 2

ENTEROEXCLUDEREA

– reprezintă izolarea, prin mijloace chirurgicale, a tranzitului printr-un segment al intestinului subţire, fără a realiza însă excizia acestuia.

Enteroexcluderea simplă

– efectuarea unei anastomoze latero-laterale în aval şi în amonte de leziune;
– trecerea unui fir circular în amonte de leziune şi ligatura lui, pentru a împiedica stagnarea conţinutului intestinal la acest nivel (fig. 1).

Enteroexcluderea unilaterală (operația Senn)

– întreruperea tranzitului intestinal în segmentul exclus, prin închiderea ansei aferente obstacolului.
– secţionarea completă a ansei aferente leziunii şi deschiderea capătului distal la tegument;
– efectuarea unei anastomoze termino-laterale sau latero-laterală între capătul proximal şi intestinul aflat în aval de leziune (fig. 2).

Enteroexcluderea bilaterală

– constă în excluderea completă din circuitul intestinal a segmentului ce conţine leziunea;
– capetele segmentului exclus pot fi exteriorizate amândouă la tegument sau se poate exterioriza numai capătul distal, cel proximal fiind închis pe tranşe (fig. 3 a, c);
– restabilirea continuităţii intestinale printr-o anastomoză termino-terminală (fig. 3 b, d).

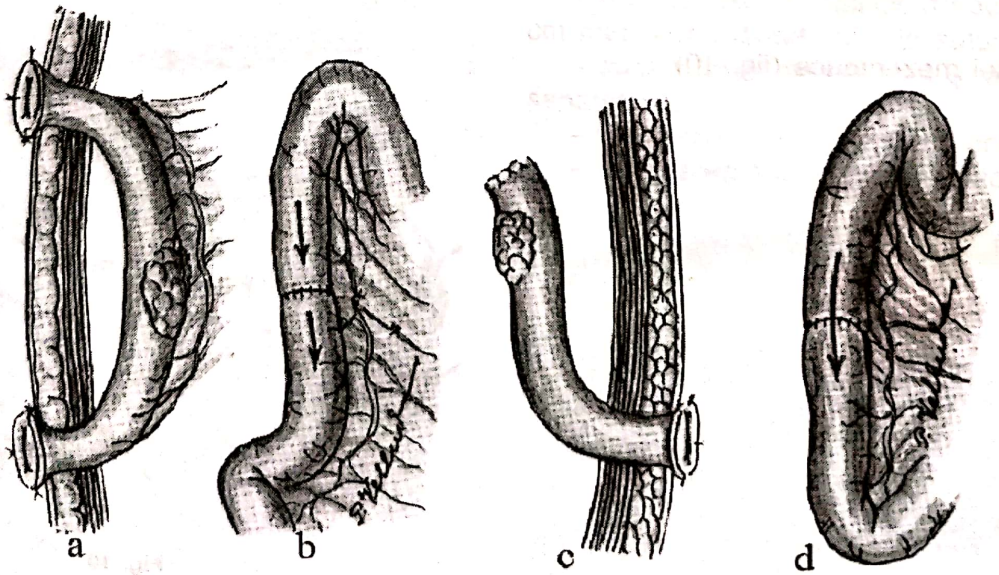

Fig. 3

Scanned with OKEN Scanner

DIVERTICULUL MECKEL LA ADULT

Tehnică

– exteriorizarea ansei intestinale;

– izolarea câmpului operator;

– ligatura mezoului vascular al diverticulului, dacă acesta există;

– rezecţia diverticului, pe axul longitudinal şi sutură transversală (fig. 1 a, b, c):

a. dacă diverticulul are baza de implantare mică: ligatura diverticulului razant cu intestinul; secţionarea acestuia între ligatură şi pensa Kocher. Ligatura se înfundă cu o sutură sero-musculară transversală.

b. diverticul cu bază de implantare mare: clampare oblică sau transversă a bazei, excizie cuneiformă sau în „V" a bazei, rezecţie segmentară cu anastomoză termino-terminală. Se aplică două pense Kocher mari perpendicular pe axul intestinului, la locul de implantare al diverticulului.

– se închide intestinul transversal cu o sutură dublă, prima făcută pe pensă.

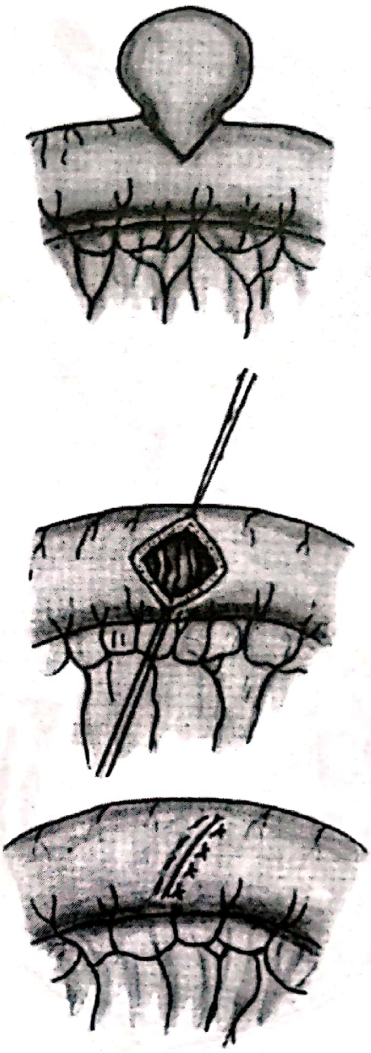

a

b

c

Fig. 1

ENTEROPLICATURA

Enteroplicaturarea (enteroptichia) constă în fixarea anselor intestinale între ele, în poziţie normală, în scopul evitării formării aderenţelor enterale sau volvulării.

Unirea segmentelor intestinale se face sub forma literei „U", a căror braţe trebuie să aibă o lungime de 15-18 cm.

Enteroplicatura Noble

Tehnica:

– celiotomie mediană subombilicală;

– tratarea leziunilor intestinale coexistente;

– plicaturarea anselor şi fixarea lor prin sutură separată cu fire subţiri nerezorbabile, trecute sero-muscular, începând de la o distanţă de 20-30 cm de valvula ileo-cecală şi terminându-se la aceiaşi distanţă unghiul duodeno-jejunal (fig. 1, 2, 3);

– închiderea prin suturi separate a breşelor mezenterice restante.

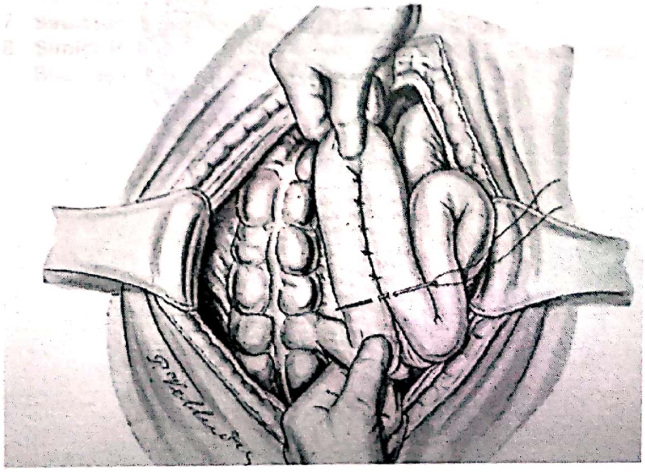

Fig. 1

Scanned with OKEN Scanner

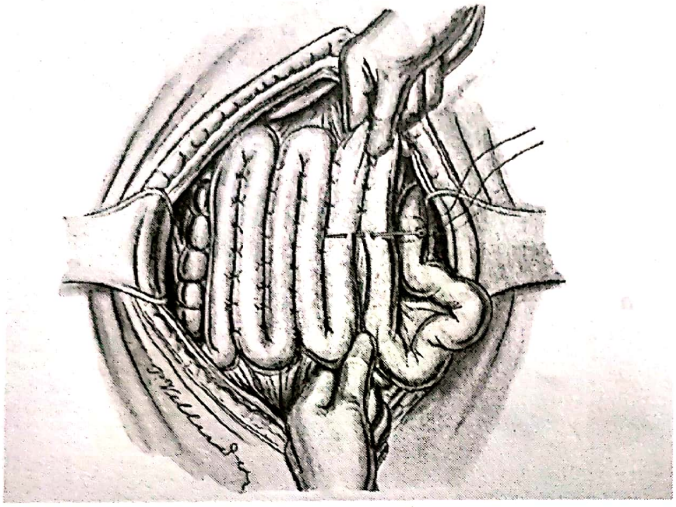

Fig. 2

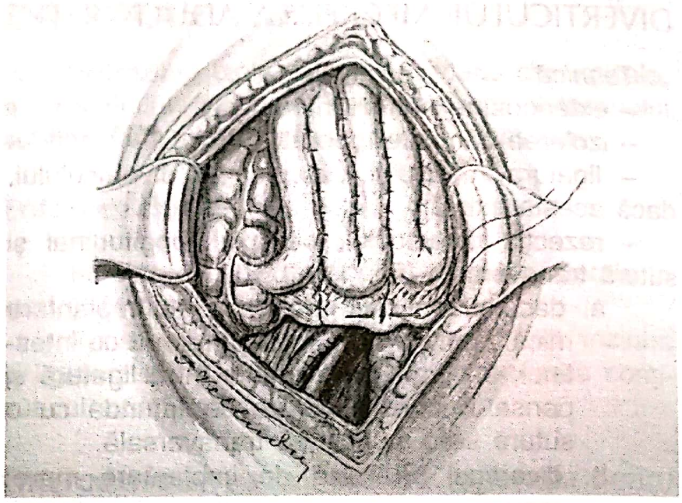

Fig. 3

Enteroplicatura Reymond

– tehnica este asemnănătoare ca în cazul procedeului Noble, fixarea anselor făcându-se doar la extremităţile buclelor intestinale, cu câte un fir separat (fig. 4).

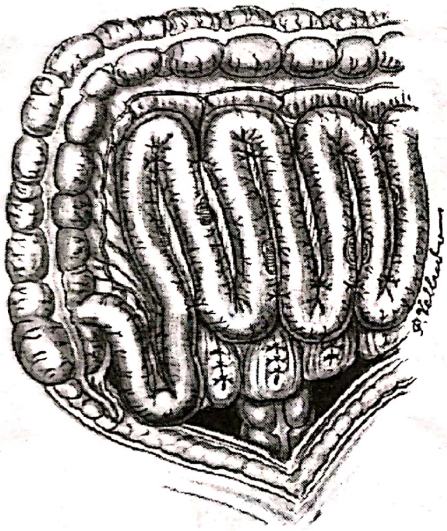

Fig. 4

Mezoplicatura Childs-Philipps

– reprezintă un procedeu de fixare a anselor intestinale prin intermediul mezoului;

– trebuie respectate aceleaşi principii ca şi în cazule enteroplicaturii;

– se efectuează pe bucle de anse intestinale cu o lungime 20-25 cm.

Tehnica:

– primul fir se trece la jumătatea distanţei dintre marginile mezenterului, la aproximativ 4 cm de marginea mezostenică a intestinului, cu respectarea arcadei vasculare;

– după transfixirea mezenterul plicaturat, acelaşi fir se trece în sens invers, spre bază, rezultând o sutură în „U" (fig. 5);

– în mod asemănător se mai trec încă 2 fire de-o parte şi de alta a firului iniţial.

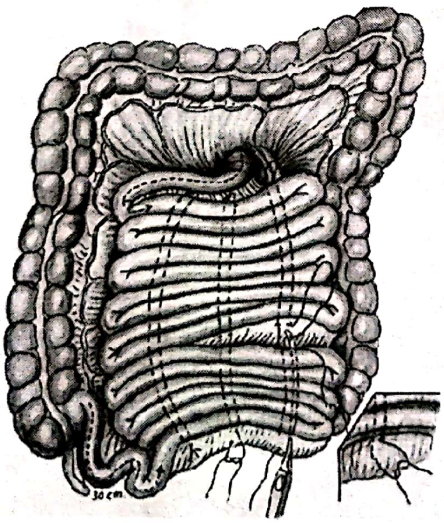

Fig. 5

Scanned with OKEN Scanner

Epiploonofixația Takita

– reprezintă un procedeu prin care se realizează fixarea marelui epiploon, reducând asfel formarea aderenţelor postoperatorii

– există două posibilităţi de fixare a marelui epiploon:

a) eliberarea şorţului epiplooic, bascularea acestuia peste stomac şi fixarea la micul epiploon (fig. 6 a, b, c);

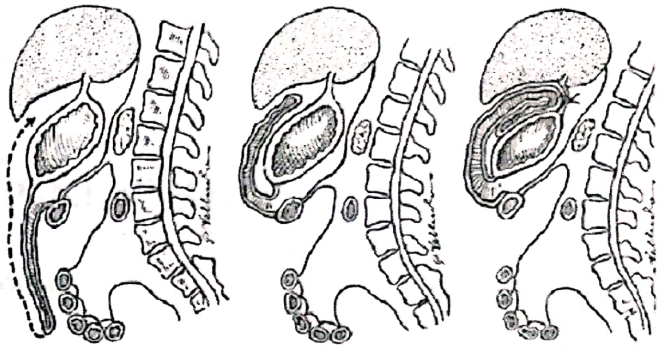

Fig. 6

b) eliberarea şorţului epiplooic care este adus retrogastric printr-o breşă la nivelul ligamentului gastrocolic, şi fixarea lui la nivelul ligamentului (fig. 7 a, b, c).

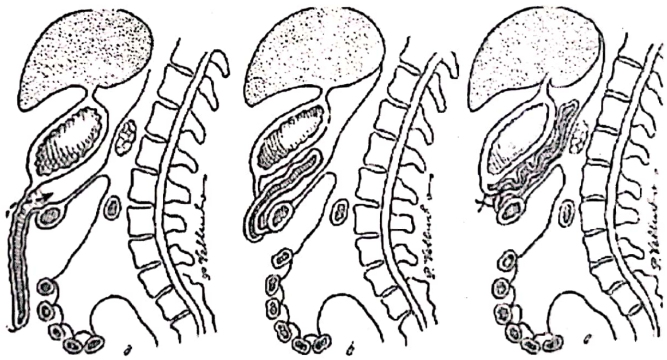

Fig. 7

BIBLIOGRAFIE SELECTIVĂ

1. **Angelescu N.** – Tratat de patologie chirurgicală, Ed. Medicală, Bucureşti, 2003.
2. ACS Surgery: Principles and Practice, WebMD Inc., 2003.
3. **Greenfield L., J.** – Essentials of Surgery - Scientific Principles and Practice, 2nd edition.
4. **Schwartz S. I., Shires G.** – Schwartz - Principiile chirurgiei, Ediţia I în limba română, Ed. Teora, Bucureşti, 2005.
5. **Popescu-Urlueni M., Simici P.** – Chirurgie Intestinului, Ed. Medicală, Bucureşti, 1958.
6. **Robert M. Zollinger Jr., Robert M. Zollinger Sr.** – ZOLLINGER – Atlas de tehnici chirurgicale, Ed. Lider, Bucureşti, 2007.
7. **Sabiston** – Textbook of surgery, 16-th edition.
8. **Simici P.** – Elemente de chirurgie intestinală, Ed. Medicală, Bucureşti, 1976.

Scanned with OKEN Scanner

CHIRURGIA APENDICELUI

ADRIAN BORDEA

DEFINIȚIE

Reprezintă exereza completă a apendicelui cecal, implicând rafia bazei (cu unele variante) şi hemostaza la nivelul mezoapendicelui. În unele situaţii, exereza completă poate pune probleme, fie la nivelul bazei (unde poate rămâne un bont apendicular), fie la nivelul vârfului (care poate fi pierdut prin ruperea apendicelui).

Apendicectomia este una dintre cele mai frecvente intervenţii chirurgicale, este considerată una dintre cele mai simple (afirmaţie adevărată cel mult în cazurile simple) şi reprezintă prima operaţie din viaţa multor chirurgi; de aceea, preocuparea pentru efectuarea ei corectă şi reducerea complicaţiilor post-operatorii este foarte mare.

NOȚIUNI DE ANATOMIE CHIRURGICALĂ

Principala problemă în apendicectomie este reprezentată de posibilitatea unei poziţii atipice a cecului şi/sau apendicelui. Cecul poate fi plasat oriunde în partea dreaptă a abdomenului, de la regiunea subhepatică până în pelvis; în plus, există variante de acolare, de la cec complet fixat, până la cec complet mobil. În caz de vicii de rotaţie, cecul poate fi plasat complet atipic (de exemplu, în regiunea ombilicală în caz de mezenter comun sau în fosa iliacă stângă în caz de situs inversus) (fig. 1).

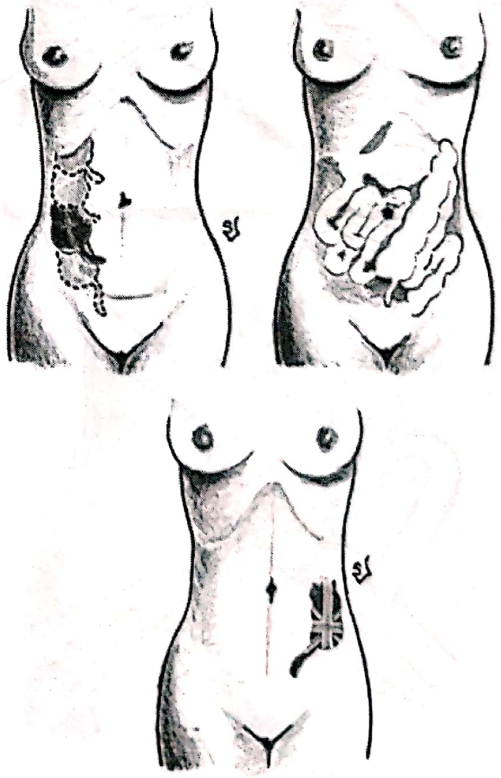

Fig. 1 – Poziţii atipice ale cecului.

Scanned with OKEN Scanner

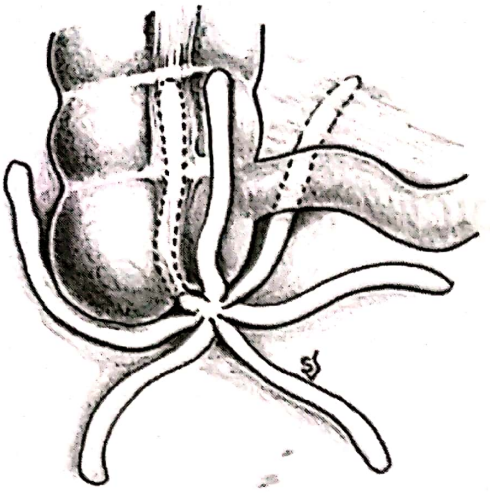

Fig. 2 – Poziţia apendicelui faţă de cec.

În ce priveşte apendicele, dacă baza se situează întotdeauna la unirea celor trei tenii, el poate fi orientat în absolut orice direcţie, ascendent sau descendent, lateral sau medial de cec, anterior sau posterior de ceco-ascendent şi ileonul terminal (fig. 2); în plus, şi lungimea apendicelui poate fi variabilă: de la apendice absent sau foarte atrofiat, până la apendice lung de 20 cm. Cea mai nefavorabilă poziţie pentru exereză este apendicele retrocecal, orientat ascendent, posterior de colonul drept, în spaţiul retroperitoneal, vârful fiind fixat subhepatic.

ANESTEZIA:

- metoda care oferă siguranţă şi confort maxime atât pentru chirurg, cât şi pentru pacient este anestezia generală. Apendicectomia laparoscopică se execută aproape exclusiv sub anestezie generală.
- rahianestezia, încă mult folosită, oferă condiţii optime de relaxare şi este mai ieftină, dar este grevată de un risc mai mare de incidente anestezice şi este mai greu acceptată de pacienţi.
- anestezia locală poate fi folosită în anumite circumstanţe: pacienţi taraţi (cu risc anestezic mare), pacienţi slabi (al căror perete poate fi traversat uşor), preconizarea unei apendicectomii facile; ea presupune infiltrarea parietală strat cu strat, inclusiv a peritoneului şi infiltrarea mezoapendicelui înainte de abordarea lui. Chiar executată corect, anestezia locală nu este confortabilă nici pentru chirurg (relaxare proastă), nici pentru pacient (poate fi şocogenă prin durere sau reflexe vagale); dacă intraoperator apendicectomia se dovedeşte mai complicată, continuarea operaţiei sub anestezie locală predispune la incidente şi accidente grave şi este recomandabilă trecerea la anestezie generală.

DISPOZITIVUL OPERATOR:

– pacientul este aşezat în decubit dorsal, în uşoară poziţie Trendelenburg şi uşoară rotaţie la stânga;

– chirurgul se plasează pe partea dreaptă a pacientului, indiferent de tipul de incizie (cu excepţia abordului laparoscopic);

– ajutorul se plasează în opoziţie cu chirurgul, pe partea stângă a pacientului; dacă este necesar un al doilea ajutor, acesta se plasează, de obicei, tot pe partea stângă a pacientului, cranial sau caudal de primul ajutor, în funcţie de necesităţile de expunere a plăgii.

Scanned with OKEN Scanner

CĂI DE ABORD:

1. **Incizia McBurney** recomandată este cea descrisă de (fig. 3); este o incizie oblică, în flancul şi fosa iliacă dreaptă, paralelă cu arcada inghinală, la cca. 2 cm (sau 2 degete) medial de aceasta. Controversată este lungimea inciziei, recomandarea iniţială de 6-8 cm nemaifiind astăzi acceptată decât pentru pacienţii obezi; am putea formula că chirurgul trebuie să practice cea mai mică incizie care permite efectuarea operaţiei în condiţii de siguranţă.

- se secţionează pielea, ţesutul adipos subcutanat (unii chirurgi recomandă disocierea lui, fără secţionare) până la evidenţierea corespunzătoare a aponevrozei oblicului extern.

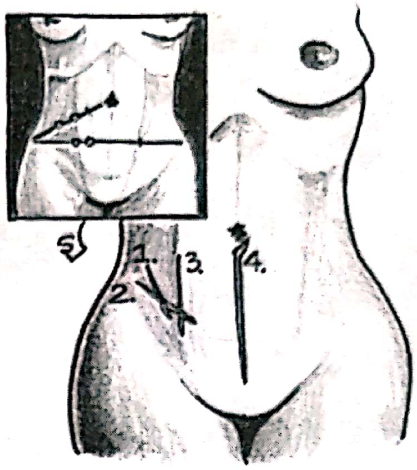

Fig. 3 – Incizii cutanate utilizate pentru apendicectomie: McBurney (1.), Morris (2.), Jalaguier (3.), mediană pubo-ombilicală (4.).

- se secţionează pe circa 1-3 cm. aponevroza oblicului extern în lungul fibrelor ei; în mod corect, secţiunea aponevrozei nu trebuie să depăşească lungimea inciziei cutanate, dar această recomandare nu este respectată când incizia cutanată este foarte mică; se prind marginile secţionate cu 2 pense Kocher (fig. 4).

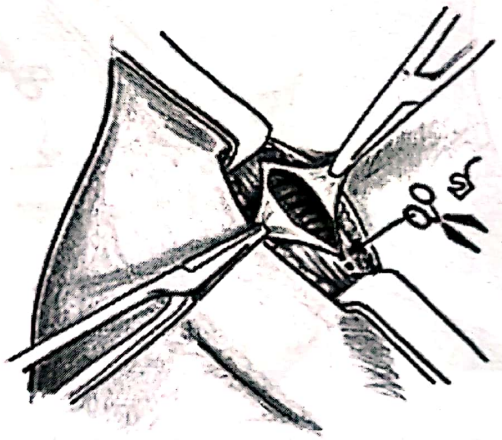

Fig. 4 – Secţionarea aponevrozei oblicului extern.

- se expune planul oblicului intern, fie tracţionând de pensele Kocher de pe aponevroză, fie îndepărtându-le şi folosind 2 depărtătoare Farabeuf; se disociază fibrele acestuia, folosind 2 pense Péan boante, introduse şi deschise succesiv (fig. 5);
- majoritatea chirurgilor trec direct la disocierea fibrelor transversului, urmată de străpungerea fasciei transversalis şi punerea în evidenţă a peritoneului, care se prinde cu o pensă Péan şi se tracţionează în afara plăgii; aceste gesturi pot fi dificile, fie datorită lipsei de experienţă, fie datorită conformaţiei parietale (strat adipos gros, strat muscular bine dezvoltat); în acest caz este recomandabilă reintroducerea, din ce în ce mai profundă, a depărtătoarelor Farabeuf după fiecare plan disociat;

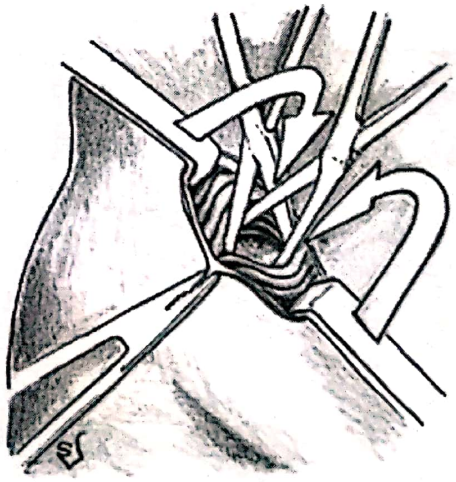

Fig. 5 – Disocierea planului muscular (oblicul intern, apoi transversul).

Scanned with OKEN Scanner

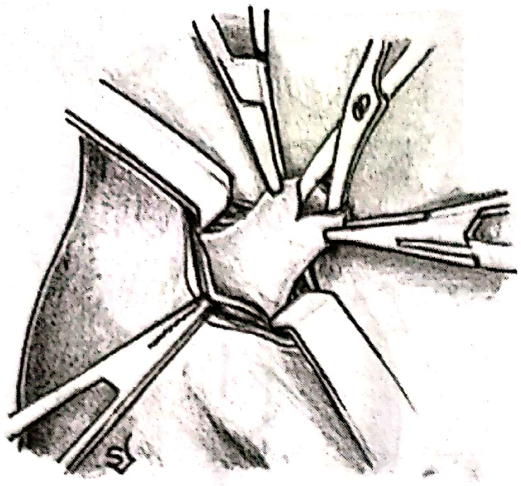

Fig. 6 – Deschiderea peritoneului.

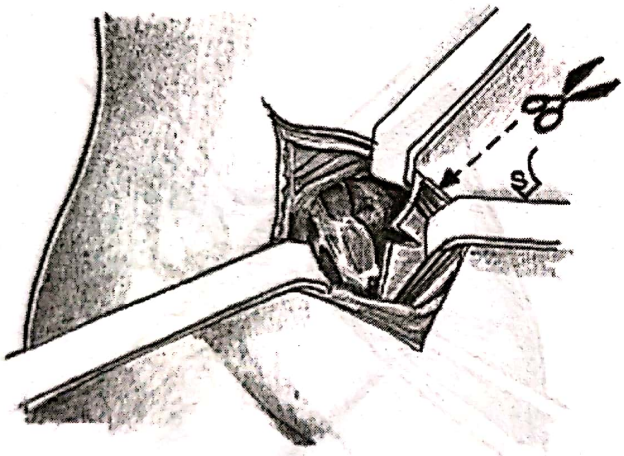

Fig. 7 – Prelungirea inciziei spre caudal, cu deschiderea tecii muşchiului drept abdominal.

- după exteriorizarea peritoneului se izolează marginile plăgii; se expune peritoneul, apucându-l succesiv cu 2 pense Péan şi tracţionându-l; se verifică dacă foiţa peritoneală este subţire şi transparentă, evitând astfel prinderea concomitentă în pense a unei anse intestinale sau a cecului; se deschide peritoneul pe o distanţă mică, folosindu-se, de obicei, bisturiul; se tracţionează de una din foiţe, evidenţiind breşa făcută şi se repereză marginile breşei peritoneale cu 4 pense Kocher; dacă disocierea musculară nu s-a făcut plan cu plan, se lărgeşte acum breşa musculară, fie introducând foarfeca închisă şi extrăgând-o deschisă, fie introducând depărtătoarele Farabeuf şi tracţionând cu putere (fig. 6);
- ori de câte ori situaţia locală (fie aspectul leziunii, fie, mai frecvent, poziţia cecului/apendicelui) impune lărgirea inciziei, această decizie trebuie luată fără ezitare, pentru a evita incidente sau accidente datorate abordului insuficient; cel mai frecvent acest lucru este necesar la extremitatea cranială, datorită unui cec sus situat sau fix sau unui apendice orientat retrocecal ascendent; se prelungeşte secţiunea pielii, a ţesutului subcutanat şi a aponevrozei; lărgirea breşei musculare necesită secţionarea planurilor musculare; se aplică 2 pense şi se secţionează între ele, apoi se ligaturează pensele cu fir resorbabil (catgut, polyglactin, etc.) pentru hemostază; când prelungirea inciziei se face spre caudal, ea poate intra în teaca dreptului, ceea ce nu reprezintă o problemă deosebită (fig. 7);

Există şi alte tipuri de incizie (vezi fig. 3); mai folosite sunt:

2. **Incizia Morris**, mai orizontală, într-un pliu cutanat, este recomandată pentru beneficiul estetic, dar lumina oferită nu este satisfăcătoare, iar eventuala ei prelungire este problematică; de aceea rămâne rezervată pacientelor de sex feminin, tinere, slabe şi la care se preconizează o intervenţie facilă;

3. **Inciziile verticale**, para- sau trans-rectale (prototipul fiind incizia Jalaguier) au avantajul de a fi uşor de prelungit; ca dezavantaje – sunt laborioase şi nu oferă un abord direct asupra cecoapendicelui, de aceea nu le recomandăm;

4. În toate cazurile complicate este indicată **incizia mediană pubo-ombilicală** (sau abordul laparoscopic).

Scanned with OKEN Scanner

EXPLORARE:

- la deschiderea cavităţii peritoneale se pot exterioriza diferite fluide:
  - lichid serocitrin sau seropurulent sau franc purulent; reprezintă reacţia peritoneului la o leziune infecţios-inflamatorie; se prelevă pentru cultură şi antibiogramă, apoi se absoarbe (cu comprese) sau se aspiră (dacă este mai abundent); o atenţie deosebită trebuie acordată fundului de sac Douglas, unde se cantonează cea mai mare cantitate de lichid;
  - lichid hemoragic; la femei, cel mai frecvent provine dintr-o sarcină extrauterină sau chist ovarian rupte; necesită prelungirea inciziei; la ambele sexe poate proveni dintr-o leziune hepatică (ruptură traumatică, hemangiom fisurat, etc.); necesită schimbarea inciziei sau abord laparoscopic;
  - lichid bilios; semnalează probabila confuzie de diagnostic cu un ulcer perforat; se lasă un tub de dren în Douglas prin incizia practicată şi se abordează pe o incizie adecvată sau laparoscopic;
  - lichid fecaloid; semnalează probabila confuzie de diagnostic cu o perforaţie intestinală; aceeaşi atitudine ca mai sus.
- se identifică cecul, uşor de recunoscut după prezenţa celor 3 tenii; atunci când acesta nu apare facil în plagă, se poate derula intestinul subţire astfel ca ultima ansă ileală să conducă la cec; dacă totuşi nu se găseşte cecul, datorită unei poziţii ectopice, este necesară prelungirea inciziei (spre cranial) sau incizie mediană;
- se avansează caudal, de-a lungul teniei anterioare; manipularea cecului se face cu blândeţe, folosind pense atraumatice (anatomice sau Péan); pe măsură ce se exteriorizează un nou segment, cel precedent este reintrodus în cavitatea peritoneală (fig. 8); manevra este facilă dacă cecul este măcar parţial mobil; uneori, datorită unor variante anatomice (anomalii de poziţie, de acolare, de formă, etc.) poate fi necesară exteriorizarea întregului cec; acesta va fi prins cu o compresă şi derulat manual, pentru a nu fi lezat; la unirea celor 3 tenii se găseşte totdeauna baza apendicelui;
- cel mai adesea, după identificarea bazei, apendicele se exteriorizează cu uşurinţă în plagă, indiferent de direcţia lui, dacă este situat intraperitoneal şi mobil; alteori, acest

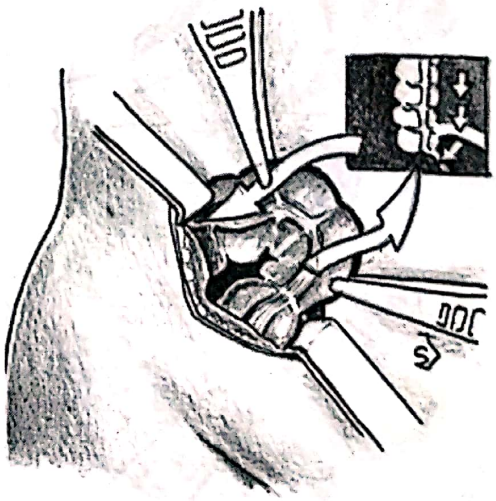

Fig. 8 – Derularea cecului.

Scanned with OKEN Scanner

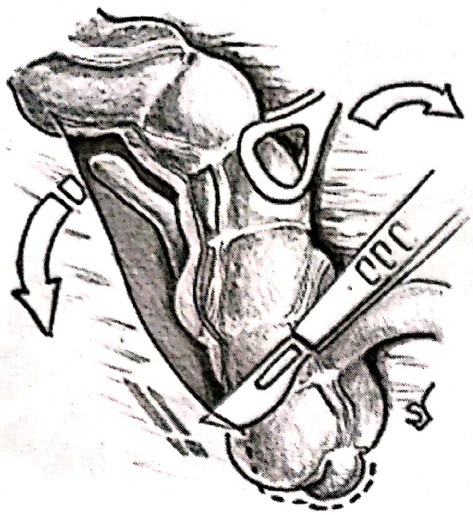

Fig. 9 – Decolarea colo-parietală pentru evidenţierea apendicelui retroperitoneal.

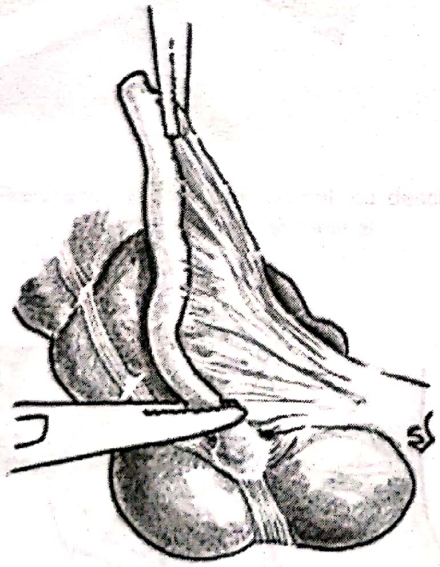

Fig. 10 – Expunerea apendicelui.

lucru este dificil sau chiar imposibil, din diverse cauze: aderenţe periapendiculare (vor fi secţionate cu hemostază minuţioasă), mezoapendice retractat (poate fi necesară ligatura lui etajată sau mărirea inciziei sau efectuarea unei apendicectomii retrograde – vezi mai jos), poziţie retroperitoneală (necesită decolare colo-parietală) (fig. 9), poziţie subseroasă (necesită secţionarea iniţială a seroasei).

- dacă aspectul macroscopic al apendicelui nu este concordant cu tabloul clinico-biologic, se impune căutarea altor leziuni care pretează la diagnostic diferenţial; explorarea trebuie îndreptată prioritar în două direcţii: pe de o parte – anexa dreaptă (la femei), a cărei leziune (chist ovarian, sarcină extrauterină, hidro/pio-salpinx) poate fi cauza durerii localizate în fosa iliacă dreaptă, pe de altă parte – ileonul terminal, care poate fi sediul unei ileite, unei adenite mezenterice sau mult discutatei inflamaţii a diverticulului Meckel; uneori poate fi indicată o explorare mai amplă a cavităţii peritoneale, prin incizie mediană.

TEHNICI CHIRURGICALE

1) **Apendicectomia anterogradă:**

- deşi în cărţi se recomandă expunerea apendicelui prin aplicarea unei pense hemostatice pe vârful mezoapendicelui şi nu prinderea directă a lui, în practică majoritatea chirurgilor aplică o pensă „en coeur" pe apendice; manevra poate fi dificilă şi periculoasă (ruperea organului, diseminare septică) în cazul unui apendice cu inflamaţie severă; este importantă identificarea corectă a bazei apendicelui şi a distribuţiei vasculare din mezoapendice; pentru aceasta poate fi utilă aplicarea unei a doua pense (Péan) pe apendice, în apropierea bazei (fig. 10);

Scanned with OKEN Scanner

- se identifică la nivelul bazei apendicelui o zonă avasculară mezo-apendiculară, care se străpunge cu o pensă Péan curbă; apoi se aplică două pense hemostatice, se secţionează mezoapendicele între ele şi se ligaturează pensele; mulţi chirurgi preferă să tragă un fir prin breşa creată (fig. 11) şi să ligatureze mezoapendicele strângând progresiv, pe măsura secţionării acestuia; dacă se doreşte efectuarea mezoplastiei (vezi mai jos), firul de pe bontul mezoapendicelui se ancorează pe o pensă şi se păstrează; pentru a evita deraparea nodului prin tracţiune excesivă asupra firului, se poate aplica o pensă pe vârful bontului mezoapendicelui; în caz de mezou infiltrat sau retractat, se recomandă ligatura lui etajată, pentru a evita deraparea nodului;
- apendicele astfel eliberat se izolează într-o compresă şi se tracţionează la zenit; nu este recomandabilă strivirea apendicelui la nivelul bazei, înainte de ligatură (poate favoriza necroza bontului apendicular); identificând corect baza, se ligaturează cu un fir neresorbabil (se poate folosi şi resorbabil), strâns progresiv şi nu foarte tare, pentru a evita secţionarea apendicelui (mai ales în cazul unei inflamaţii importante); nu este necesară dubla ligatură; firul se ancorează pe o pensă pentru eventuala mezoplastie; în apendicitele grave, în care baza este foarte infiltrată, simpla ei ligatură poate fi periculoasă sau imposibilă; se poate trece un fir în „X" (de obicei resorbabil) sau se poate exciza o pastilă de cec, cu efectuarea unei cecorafii;
- se aplică o pensă Kocher imediat deasupra ligaturii, care nu se strânge complet şi se alunecă spre vârf cca. 0,5 cm golind apendicele de conţinut; o izolare suplimentară cu 2 comprese poate fi efectuată înaintea timpului septic care urmează; secţionarea apendicelui se face, de obicei, cu bisturiul înmuiat într-o soluţie antiseptică (alcool iodat sau betadină), la rasul pensei aplicate (fig. 12); apendicele şi instrumentele folosite la timpul septic se izolează de restul instrumentarului;
- aşa-zisa mezoplastie, ca o măsură de siguranţă contra fistulei de bont, este o manevră inutilă şi chiar periculoasă; abordul laparoscopic, în care nu se practică mezoplastia (fără creşterea morbidităţii), a adus argumentul decisiv că manevra este inutilă;

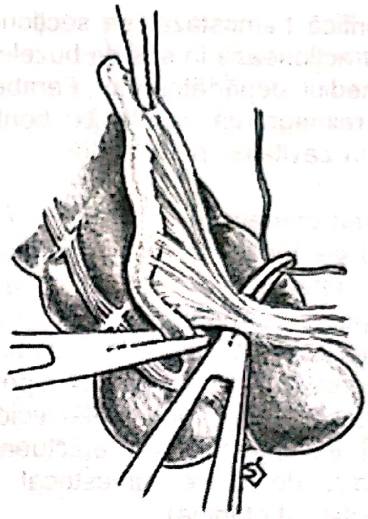

Fig. 11 – Ligaturarea mezoapendicelui.

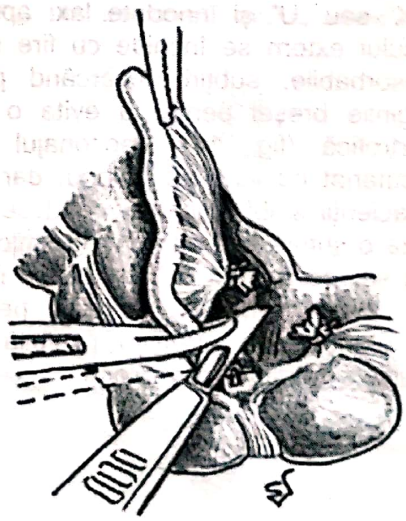

Fig. 12 – Secţionarea apendicelui.

Scanned with OKEN Scanner

- se verifică hemostaza, se secţionează firele şi se tracţionează în sus de buzele plăgii prin intermediul depărtătoarelor Farabeuf, favorizând reintegrarea cecului cu bontul apendicular în cavitatea peritoneală.

Terminarea operaţiei:

- lavajul peritoneal nu este recomandat sistematic, putând favoriza diseminarea procesului septic şi formarea de abcese secundare; el este rezervat cazurilor cu prezenţă de puroi gros, abundent, ruptura apendicelui cu exteriorizarea de conţinut fecaloid sau altor situaţii excepţionale; se efectuează cu ser fiziologic, de obicei amestecat cu soluţie antiseptică (betadină);
- drenajul peritoneal nu este practicat de rutină; el este indicat fie în cazul unor leziuni grave (apendicită flegmonoasă/gangrenoasă, perforaţie apendiculară, abces, etc.), fie în cazul unor accidente intraoperatorii (ruptura apendicelui, hemoragie, etc.); se folosesc tuburi de polyten, a căror grosime se adaptează scopului; plasarea lor se poate face în focar (paracecal) sau, mai frecvent, în Douglas; exteriorizarea trebuie făcută prin contra-incizie (atenţie la schimbarea bisturiului contaminat) şi nu prin plagă, în afara unor situaţii excepţionale;
- închiderea peretelui trebuie făcută în straturi; peritoneul se poate închide în bursă (dacă breşa este mică) sau în puncte separate (fig. 13), preferabil cu fir resorbabil; planul muscular, mai ales dacă a fost secţionat şi nu doar disociat, se închide cu fire resorbabile trecute în „X" sau „U" şi înnodate lax; aponevroza oblicului extern se închide cu fire separate, neresorbabile, subţiri, încărcând puţin din marginile breşei pentru a evita o cicatrice hipertrofică (fig. 14); capitonajul ţesutului subcutanat nu este obligatoriu, dar este util la pacienţii slabi şi atunci când se preconizează o sutură cutanată intradermică; sutura pielii se recomandă a fi făcută cu fire separate; sutura intradermică este periculoasă prin etanşeitatea ei, fiind posibilă doar în cazurile cu timp septic minim.

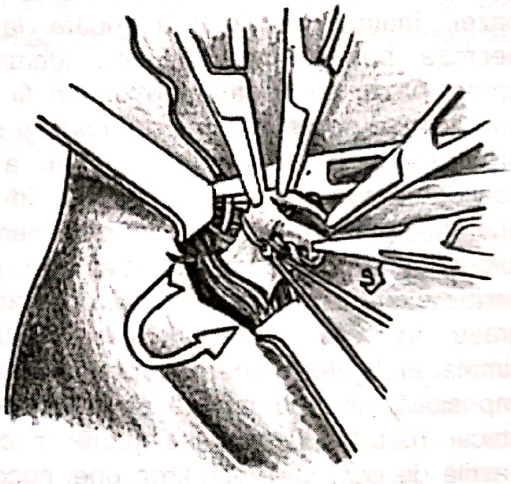

Fig. 13 – Închiderea peritoneului în bursă.

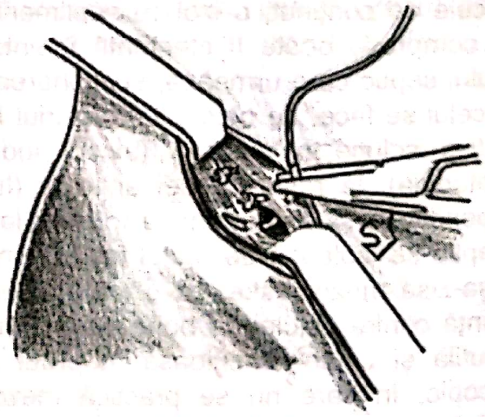

Fig. 14 – Sutura aponevrozei oblicului extern.

Scanned with OKEN Scanner

Variantă tehnică:

Apendicectomia cu înfundarea bontului în bursă cecală:

- înfundarea bontului apendicular este, în opinia multor autori, o manevră nu doar inutilă, ci şi periculoasă; aşa-zisa protecţie contra contaminării cavităţii peritoneale de către bontul apendicular septic nu este necesară, iar riscul formării unui abces în peretele cecal şi al deschiderii lui în cavitatea peritoneală prin desfacerea bursei există; mai mult, în situaţiile când ne-am dori o protecţie suplimentară a bontului (infiltrarea bazei apendicelui într-o apendicită gravă), efectuarea înfundării este mai periculoasă sau chiar imposibilă;
- în momentul ligaturării bazei apendicelui (care în acest caz trebuie făcută cu fir subţire, resorbabil), se aplică o pensă Péan fină pe nod şi se secţionează firele la rasul acesteia; se efectuează o bursă în peretele cecal, în jurul bontului, nu prea largă, cu fir subţire, neresorbabil, pe ac atraumatic; sunt necesari 5-6 paşi, strict subseros (acul să fie vizibil prin transparenţa seroasei), pentru a evita înţeparea unui vas şi formarea unui hematom parietal, mai ales la nivelul inserţiei mezoapendicelui (fig. 15); apoi se secţionează apendicele, se înfundă bontul tracţionând de firele de bursă (eventual tracţionând cecul şi în partea opusă firelor, cu o pensă anatomică) şi se strânge bursa, extrăgând pensa de pe nodul bontului (fig. 16); dacă înfundarea bontului nu s-a efectuat corect (exteriorizându-se parţial prin nodul bursei – alt argument împotriva acestei manevre) se va practica o securizare suplimentară; cu unul din firele bursei se va efectua o sutură în „Z", reînnodându-se cu celălalt fir; în continuare se poate efectua mezoplastia (inutilă).

2) **Apendicectomia retrogradă:**

- este indicată atunci când, după identificarea bazei apendicelui, acesta nu poate fi exteriorizat în plagă (mezou retractat, aderenţe, traiect subseros al apendicelui, etc.);
- se identifică o breşă avasculară în mezou, la nivelul bazei şi se ligaturează apendicele proximal (spre cec) (fig. 17); distal, nu este obligatorie ligatura, putându-se aplica o pensă Kocher; se secţionează apendicele între aceste 2 nivele; nu recomandăm înfundarea bontului apendicular, dar trebuie acor-

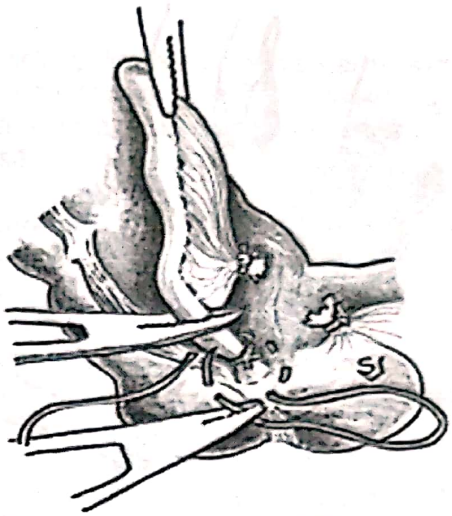

Fig. 15 – Efectuarea bursei cecale subseroase.



Fig. 16 – Înfundarea bontului apendicular.

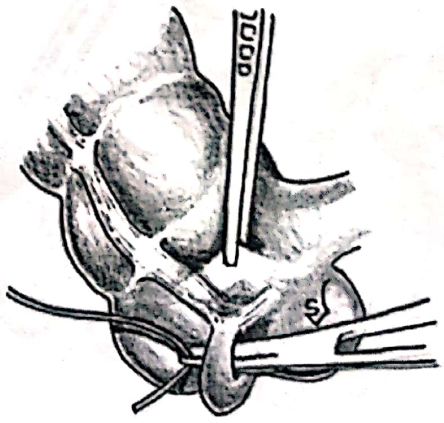

Fig. 17 – Ligatura bazei apendicelui (primul timp în apendicectomia retrogradă).

Scanned with OKEN Scanner

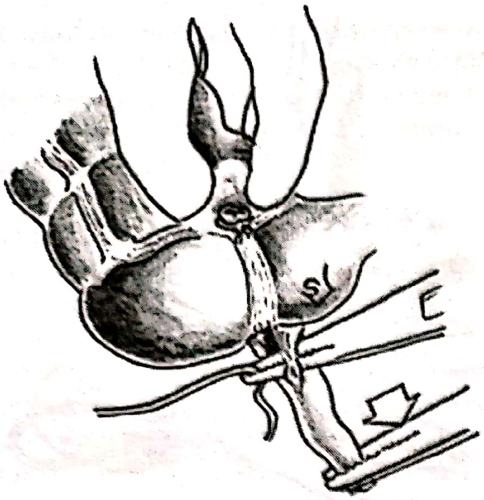

Fig. 18 – Ligatura etajată a mezoapendicelui în apendicectomia retrogradă.

dată atenţie mare riscului de contaminare a peretelui abdominal; tracţionând în sensuri opuse cecul şi apendicele, se expune mezoapendicele, care va fi ligaturat pas cu pas (fig. 18); dacă apendicele este lung şi orientat ascendent, excizia sa completă poate fi dificilă (vârful său se poate rupe datorită tracţiunii excesive; lăsat pe loc, poate fi originea unui abces); prelungirea inciziei este, adesea, necesară.

3) **Apendicectomia subseroasă:**

- poate fi indicată atunci când mezoapendicele este foarte infiltrat sau foarte retractat, abordarea lui fiind cvasiimposibilă; de asemenea, când apendicele este foarte aderent de un organ de vecinătate; totuşi, în practică, această tehnică nu-şi prea găseşte locul;
- se ligaturează baza ca la apendicectomia retrogradă; se secţionează seromusculara circumferenţial, distal de ligatură; apoi se pătrunde în planul de clivaj dintre mucoasă şi musculară, se răstoarnă seromusculara în deget de mănuşă şi se excizează cilindrul de mucoasă; deoarece această manevră este dificilă, se poate proceda la secţionarea longitudinală a seromuscularei; ca şi la apendicectomia retrogradă, cea mai dificilă este excizia completă a vârfului apendicelui; în această tehnică nu se abordează mezoapendicele.

4) **Plastronul apendicular:**

- clasic, dacă diagnosticul este cert, se recomandă tratament conservator (antibiotic, antiinflamator) şi, în caz de evoluţie favorabilă, apendicectomie după răcirea procesului inflamator (minim 6 săptămâni); în caz de evoluţie spre abcedare, atitudinea va fi prezentată mai jos.
- dacă, din diferite motive, intervenţia chirurgicală a fost începută, chirurgul de astăzi va accepta greu să o finalizeze doar prin plasarea unui tub de dren în vecinătatea plastronului; se va tenta viscероliza, cu mare blândeţe, riscul fiind reprezentat fie de hemoragia în pânză, fie, mai grav, de lezarea unor segmente digestive (ileon, ceco-ascendent); dacă se reuşeşte identificarea şi izolarea apendicelui, acesta va fi extirpat; drenajul este, de obicei, indicat, iar închiderea peretelui nu trebuie făcută foarte fest; perseverarea cu orice preţ în liza unui plastron apendicular este o greşeală.

Scanned with OKEN Scanner

5) **Abcesul apendicular:**

- clasic, se recomandă abordul printr-o incizie cât mai directă şi limitarea intervenţiei la evacuare şi drenaj, apendicectomia fiind rareori efectuată în acelaşi timp (efectuarea ei fiind indicată după minim 3 luni de la rezoluţia procesului inflamator); totuşi, în etapa actuală de evoluţie a chirurgiei şi a posibilităţilor de terapie intensivă, puţini chirurgi vor accepta să lase pe loc un apendice foarte inflamat (flegmonos sau gangrenos), cu o evoluţie incertă;
- incizia recomandabilă este cea mediană (sau abordul laparoscopic); izolării parietale i se va acorda o atenţie sporită; visceroliza va fi efectuată cu blândeţe; la găsirea abcesului, se prelevă puroi pentru cultură şi antibiogramă, se evacuează şi se spală cu soluţii antiseptice; se va evita, pe cât posibil, contaminarea restului cavităţii peritoneale;
- apendicectomia pentru apendicită flegmonoasă sau gangrenoasă poate avea unele particularităţi:
  - riscul secţionării apendicelui fiind mai mare datorită friabilităţii tisulare, ligatura sa se va face cu un fir mai gros (preferabil resorbabil), strâns progresiv şi nu foarte tare;
  - dacă apendicele şi mezoapendicele nu pot fi separate datorită inflamaţiei, se pot ligatura în bloc;
  - infiltrarea bazei şi, eventual, a cecului adiacent, pune probleme deosebite; dubla ligatură este inutilă, înfundarea este imposibilă, deseori fiind necesară cecorafia; o pensă de sutură mecanică uşurează mult acest timp operator;
  - în cazul unei gangrene avansate, apendicectomia nu poate fi efectuată decât prin morselare; cu o pensă „en coeur" sau cu o compresă se curăţă cât mai complet fragmentele de apendice; lavajul repetat cu cantităţi mici de lichid completează toaleta peritoneală;
- drenajul este obligatoriu (în focar, ± Douglas); închiderea planului musculo-aponevrotic se face numai cu fire resorbabile (pentru a evita granuloamele de fir ulterioare); pielea se poate lăsa complet deschisă, putându-se sutura secundar, după câteva zile.

6) **Apendicectomia laparoscopică:**

- deşi există multe servicii chirurgicale şi chiar ţări care o recomandă de rutină, tehnica nu a reuşit să se generalizeze; mulţi chirurgi o consideră încă laborioasă şi greoaie, deşi, după o scurtă perioadă de învăţare, metoda devine facilă şi rapidă în cazurile simple; în cazurile complicate, deşi dificilă, necesitând abilităţi tehnice, s-a dovedit a avea morbiditate inferioară tehnicii deschise; astăzi, indicaţiile larg acceptate sunt reprezentate de pacienţii obezi (evită o incizie amplă, cu risc mare de complicaţii parietale) şi diagnosticul incert (mai ales la femeie, permiţând o explorare mai bună în sindromul dureros de fosă iliacă dreaptă); noi o recomandăm de rutină;
- anestezia uzuală este cea generală, cu intubaţie oro-traheală;
- dispozitivul operator: poziţia pacientului este similară cu cea din tehnica clasică; operatorul se plasează pe partea stângă a pacientului; în varianta de poziţionare a trocarelor recomandată de noi (vezi mai jos), cameramanul are loc tot la stânga pacientului, cranial de chirurg; un al doilea ajutor este rareori necesar, în schimb o asistentă instrumentară poate fi utilă; monitorul va fi plasat pe dreapta pacientului, fiind perfect vizibil pentru toată echipa (fig. 19);

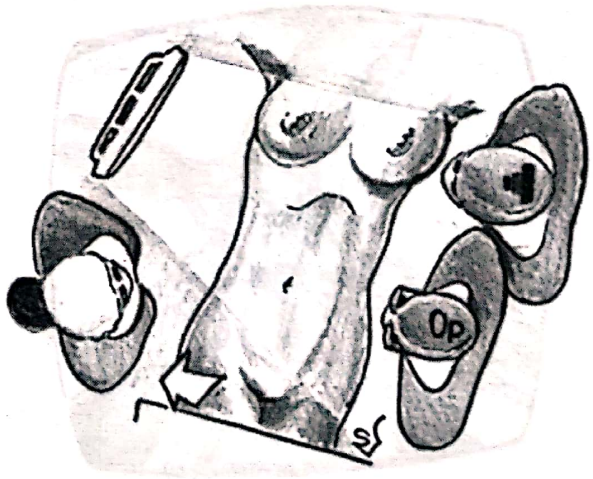

Fig. 19 – Dispozitivul operator pentru apendicectomia laparoscopică.

Scanned with OKEN Scanner

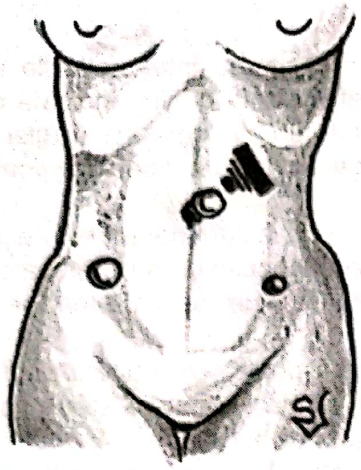

Fig. 20 – Plasarea trocarelor pentru apendicectomia laparoscopică.

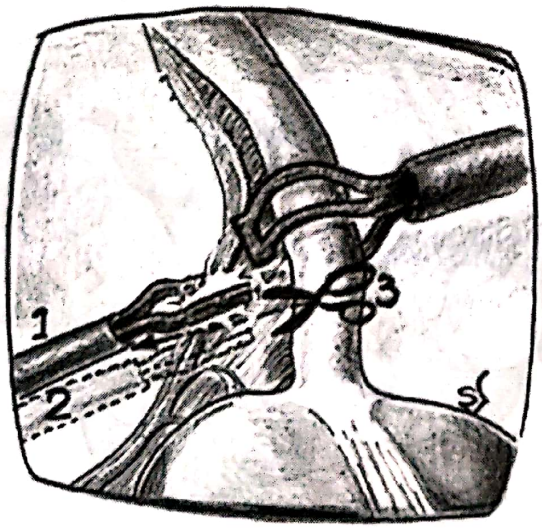

Fig. 21 – Rezolvarea mezoapendicelui în apendicectomia laparoscopică.

- abordul necesită, de obicei, 3 trocare: trocarul de 10 mm pentru laparoscop se introduce la ombilic (supra-, sub- sau transombilical); pentru celelalte 2 preferăm plasarea în hipogastru, în vecinătatea celor 2 orificii profunde ale canalului inghinal; prin cel din dreapta, de 10 mm, se vor introduce instrumentele utilizate pentru expunerea apendicelui, manevrate de operator cu mâna stângă, iar prin cel din stânga, de obicei de 5 mm, instrumentele pentru disecţie, hemostază sau tăiere, manevrate cu mâna dreaptă (fig. 20); plasarea trocarului din dreapta, folosit la expunerea apendicelui, în flancul drept este incomodă; dacă chirurgul îşi expune singur apendicele, trebuie să o facă cu mâna dreaptă, fiind obligat să efectueze manevrele de fineţe (disecţie, coagulare, ligatură, tăiere) cu mâna stângă; în plus, cameramanul nu mai are loc la dreapta chirurgului, fiind obligat la diverse artificii, care sunt foarte incomode;
- explorarea laparoscopică este net superioară celei din abordul deschis; în afara unui tur de rutină al întregii cavităţi peritoneale, se insistă pe explorarea anexelor şi a diverticulului Meckel; dacă se vizualizează lichid tulbure sau franc purulent, se prelevă pentru cultură şi antibiogramă; dacă diagnosticul preoperator de apendicită se infirmă şi se evidenţiază o altă leziune, se tentează rezolvarea ei pe cale laparoscopică; dacă nu se găseşte nici o leziune evidentă, majoritatea chirurgilor în majoritatea situaţiilor practică apendicectomia;
- evidenţierea apendicelui este facilă dacă cecul şi apendicele sunt normal situate şi mobile, iar inflamaţia apendiculară nu este foarte gravă; există, însă, şi situaţii dificile: aderenţe pericecale şi/sau periapendiculare, plastron periapendicular, apendice retrocecal, apendicită flegmonoasă sau gangrenoasă (până la abces apendicular); în toate aceste situaţii, rezolvarea laparoscopică, deşi necesită abilităţi tehnice ridicate, este mai uşoară şi mai sigură decât cea pe cale deschisă; de aceea, pentru un chirurg relativ experimentat, conversia la abordul deschis va fi foarte rară;
- pentru rezolvarea mezo-apendicelui, considerăm că cea mai simplă (şi, de aceea, cea mai bună) metodă este electrocoagularea bipolară; expunând apendicele prin tracţiune cu o pensă (de obicei Babcock) plasată la câţiva cm. distal de baza lui, se coagulează mezoapendicele şi se secţionează cu foarfeca (dacă mezoapendicele este infiltrat gras sau inflamat, manevra se face pas cu pas) (fig. 21); în funcţie de obişnuinţa chirurgului,

Scanned with OKEN Scanner

se poate efectua ligatura mezoapendicelui cu un fir (ca în tehnica deschisă) sau cliparea arterei apendiculare după evidenţierea ei prin disecţia mezoapendicelui, preferabil cu cârligul;

- ligatura apendicelui la bază se efectuează cel mai simplu folosind o buclă preformată (poate fi confecţionată de chirurg dintr-un fir obişnuit), din fir neresorbabil sau chiar resorbabil, introdusă prin trocarul din stânga; se introduce apendicele prin buclă şi se strânge nodul Roeder cu un împingător de nod (fig. 22);
- secţionarea apendicelui se efectuează cu foarfeca, de obicei înmuiată într-o soluţie antiseptică (betadină); după secţionarea mucoasei, înainte de a completa secţiunea seromusculară, se poate aplica un punct de coagulare pe mucoasa bontului (manevră care înlocuieşte răzuirea mucoasei din tehnica clasică);
- dacă apendicele se rupe la bază (datorită tracţionării excesive, strângerii excesive a nodului pe un apendice inflamat, derapării nodului după secţionare, etc.), se poate practica o cecorafie cu fir în „X" sau cu fire separate; cea mai bună soluţie atunci când baza apendicelui este infiltrată o reprezintă utilizarea unei pense mecanice tip Endo GIA, care permite excizia unei mici porţiuni din peretele cecal, până în zonă suplă;
- în tehnica laparoscopică nu se practică nici strivirea apendicelui, nici înfundarea bontului, nici mezoplastie, fără nici o creştere a complicaţiilor, ceea ce se constituie într-un argument pentru eliminarea acestor timpi şi din tehnica deschisă;
- dacă piesa este subţire, va fi extrasă prin trocarul de 10 mm. din dreapta; dacă apendicele este flegmonos sau gangrenos este necesară introducerea lui într-un sac;
- lavajul peritoneal nu este indicat de rutină; nici drenajul nu se practică sistematic, având aceleaşi indicaţii ca în tehnica deschisă; la orificiile de 10 mm se recomandă sutura aponevrozei; la piele se poate folosi sutură intradermică, capse sau Steri-Strip.

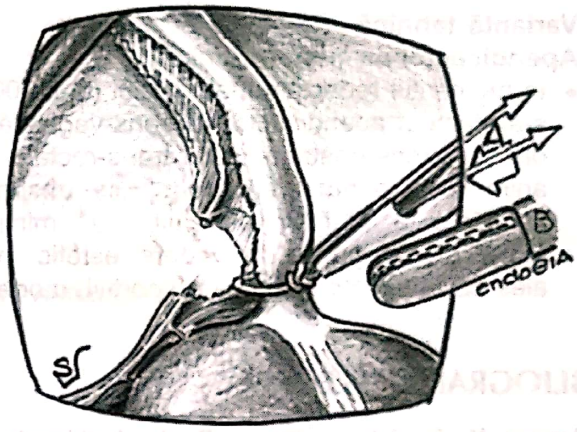

Fig. 22 – Ligatura bazei apendicelui; utilizarea pensei Endo GIA în inflamaţiile severe.

Scanned with OKEN Scanner

Variantă tehnică
Apendicectomia trans-orificială:

- în momentul redactării materialului (mai 2008) s-a efectuat apendicectomie trans-vaginală la om şi trans-gastrică sau trans-rectală la animale (experimental); beneficiile absenţei complete a plăgilor parietale par minime (chiar şi din punct de vedere estetic, mai ales că în situaţii speciale – sportivi, modele, etc. – apendicectomia laparoscopică se poate practica pe trocare de 2-3 mm); mai mult, intervenţia necesită abilităţi tehnice deosebite, în special în apendicitele grave, iar închiderea orificiilor este încă o problemă şi poate fi cauza unor complicaţii; de aceea, în acest moment al istoriei chirurgiei, tehnica este doar impresionantă, fără a avea aplicabilitate practică.

BIBLIOGRAFIE SELECTIVĂ

1. **Arregui M. E., Fitzgibbons Jr R. J.,. Katkhouda N, McKeman J. B. and H. Reich** (eds). – Principles of Laparoscopic surgery. Basic and advanced techniques, Ed. Springer-Verlag, New York, 1995.
2. **Jitea N.** – Principii de tehnică în chirurgia laparoscopică şi endoscopică, Ed. Universitară „Carol Davila", Bucureşti, 2001.
3. **Jitea N., Angelescu N.** – Apendicectomia laparoscopică la obezi. Chir. (Buc.), 1996, 45, 5, p. 221-222.
4. **Simici P.** – Elemente de chirurgie intestinală, Ed. Medicală, Bucureşti, 1976.
5. **Zollinger RM Jr., Zollinger RM** – Atlas of surgical operations, Seventh Edition, Ed. McGraw-Hill, U.S.A., 1993.
6. **Kremer K., Schumpelick V., Hierholzer G.** – Atlas de techniques opératoires, Ed. Vigot, Paris, 1994.

Scanned with OKEN Scanner

CHIRURGIA COLONULUI

NICOLAE ANGELESCU, MIHAI ANGELESCU

NOȚIUNI DE ANATOMIE CHIRURGICALĂ

Limitele anatomice sunt cuprinse între valva ileo-cecală şi rect, întinzându-se pe peretele abdominal posterior, sub forma unui cadran, în interiorul căruia se găseşte intestinul subţire şi mezenterul, având o lungime între 120-150 cm şi un diametru între 7,5-8 cm la nivelul cecului şi 3-3,5 cm la joncţiunea recto-sigmoidiană. Din punct de vedere anatomic se împarte în colon ascendent, transvers, descendent şi sigmoid (fig. 1).

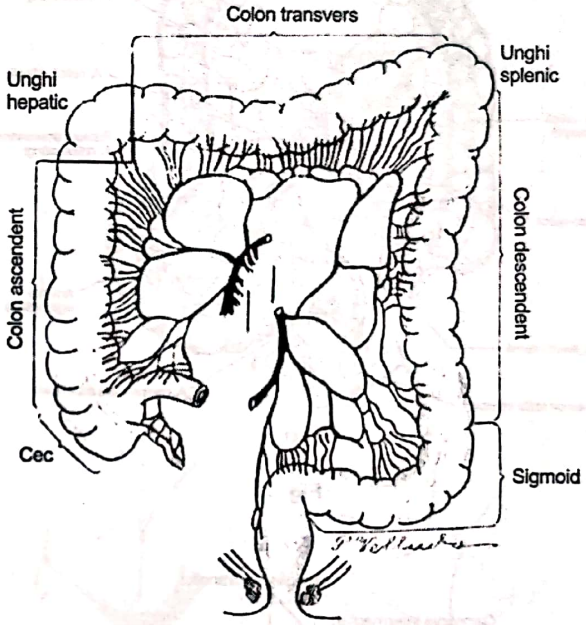

Fig. 1

Din punct de vedere chirurgical se împarte în colonul drept, cuprins între valvula ileo-cecală şi jumătatea transversului (la nivelul colicii medii) şi colonul stâng, de la acest nivel, la rect. Colonul transvers poate constitui o entitate aparte (fig. 2).

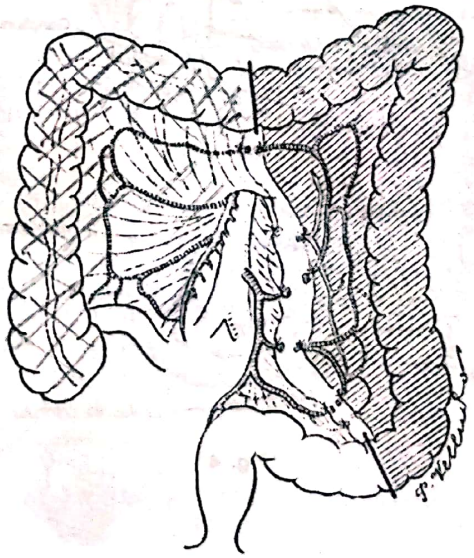

Fig. 2

Scanned with OKEN Scanner

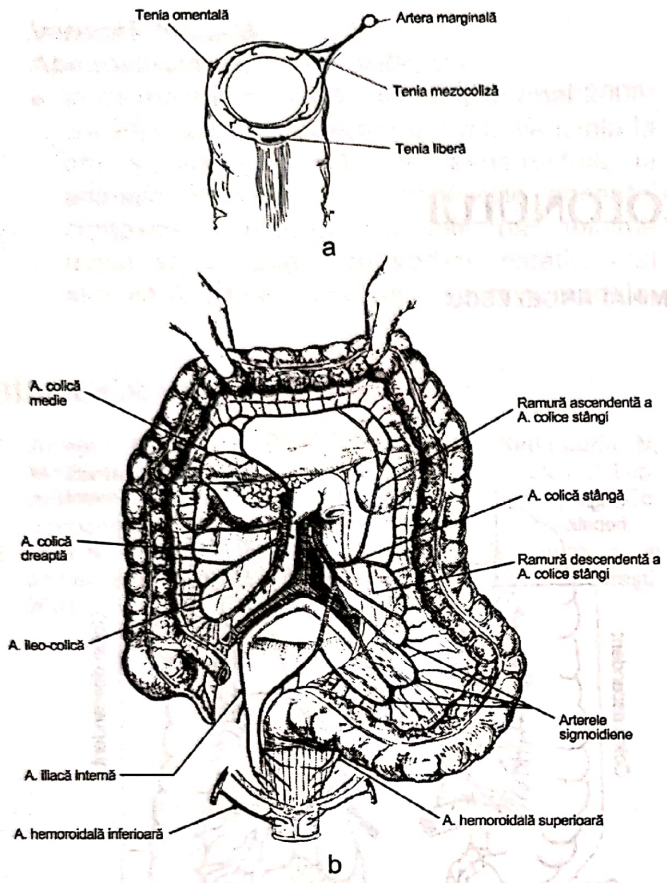

Fig. 3

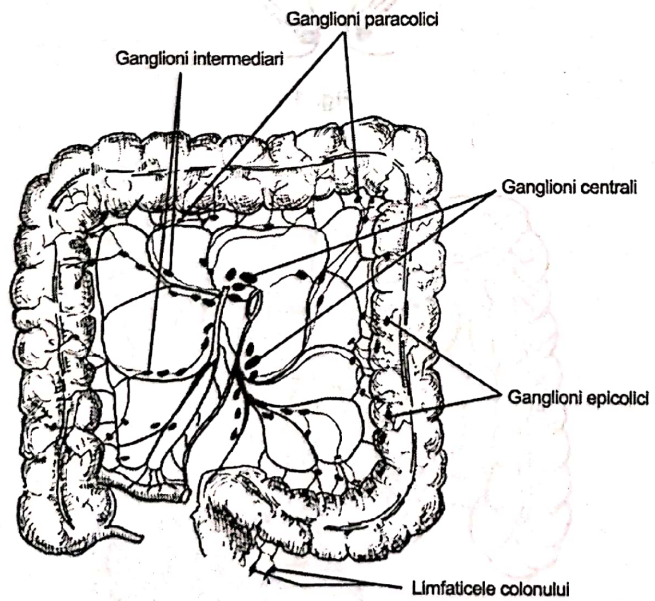

Fig. 4

Vascularizaţie

Colonul drept este irigat de arterele ileo-colică, colică dreaptă şi colică medie (arcada lui Riolan), ramuri din mezenterica superioară.

Colonul stâng este vascularizat de ramuri din mezenterica inferioară ce formează arcade din care se desprind ramuri terminale (fig. 3 a şi b).

Venele urmează traiectul arterelor. Cele ale colonului drept se varsă în mezenterica superioară iar ale colonului stâng în mezenterica inferioară.

Limfaticele colectează limfa din submucoasă musculară şi subseroasă (limfatice intramurale) şi o drenează în limfaticele extramurale, formând reţele ce însoţesc vasele sanguine şi ajung în grupele ganglionare epicolice, paracolice (de-a lungul arcadelor marginale), intermediare (între ramurile vaselor importante) şi centrale (în jurul pediculilor principali) (fig. 4).

Scanned with OKEN Scanner

ANESTEZIA: generală cu IOT.

CĂI DE ACCES (vezi şi inciziile)
Se folosesc următoarele căi de acces:
- mediană, supra- şi subombilicală (fig. 5 a);
- pararectală dreaptă sau stângă (fig. 5 b);

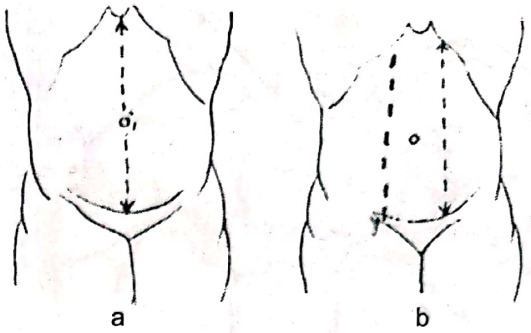

Fig. 5

- Queny, Turnbull, Barraya (fig. 6 a);
- în crosă de hochei (fig. 6 b);

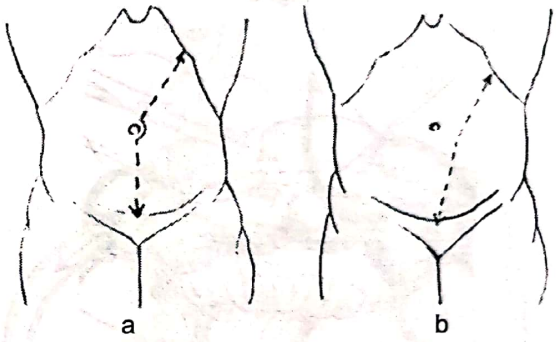

Fig. 6

- Marin Popescu-Urluieni (maniera I sau II, fig. 7 a şi b).
  Este o incizie mai folosită pentru că respectă muşchii, fără a-i secţiona.
  - în maniera I incizia are o parte verticală xifo-ombilicală şi una oblică până la spina iliacă antero-superioară dreaptă (pentru colonul drept) sau una verticală pubo-ombilicală şi alta oblică spre vârful C IX (pentru colonul stâng).
  - în maniera II incizia este curbă, între xifoid şi spina iliacă antero-superioară dreaptă (pentru colonul drept) sau între pube şi vârful C X (pentru colonul stâng).
  - după secţiunea pielii şi ţesutului celulo-adipos, se secţionează foiţa anterioară a aponevrozei (fig. 7 c) care se decolează de muşchi (fig. 7 d) ale căror fibre se disociază, după care se secţionează foiţa posterioară a aponevrozei împreună cu peritoneul (fig. 7 e).

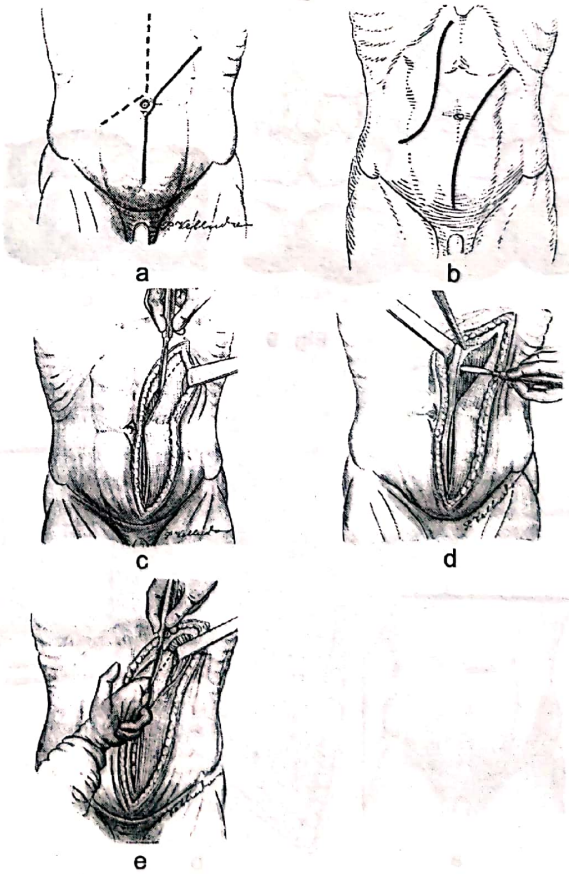

Fig. 7

TEHNICI DE CHIRURGIE CLASICĂ

COLOTOMIA

– Indicaţii
  - explorare;
  - extragere corpi străini.

Scanned with OKEN Scanner

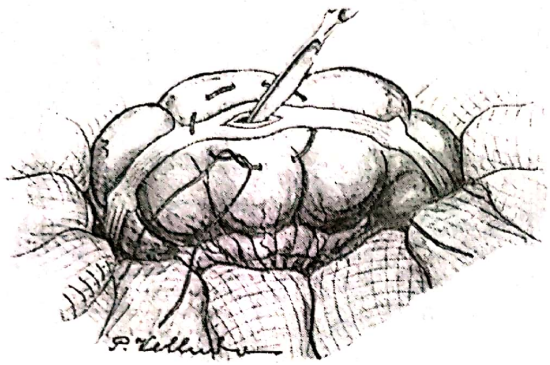

Fig. 8

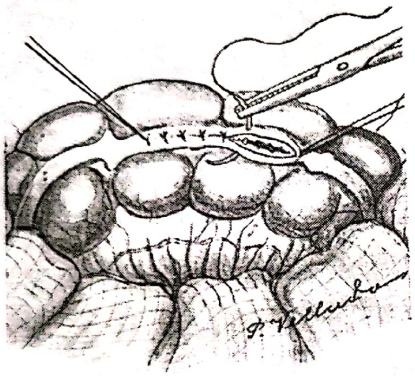

a

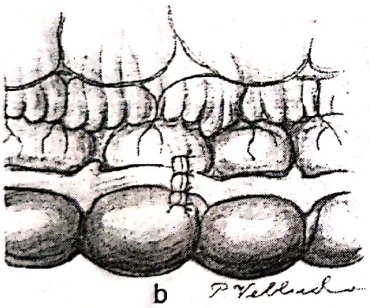

b

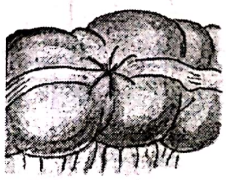

c

Fig. 9

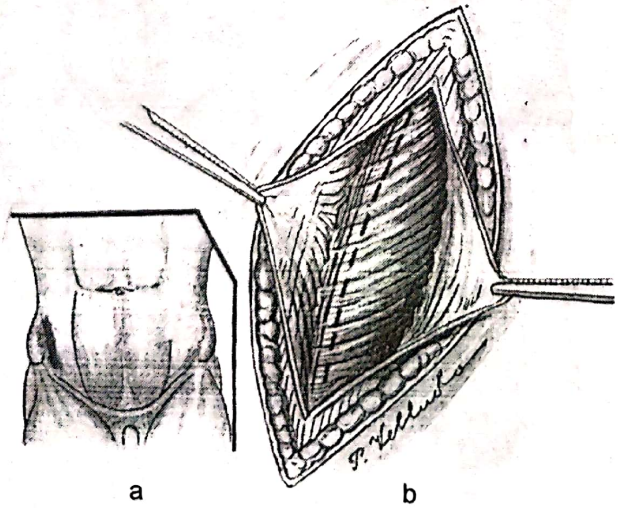

a b

Fig. 10

– Localizare:
  - pe tenie, în zona cea mai apropiată de scopul propus (explorare, golire);
  - se face longitudinal sau perpendicular pe tenie (fig. 8 a, b).

COLORAFIA

Restabileşte soluţia de continuitate prin sutura marginilor, într-un plan total sau extramucos, cu fire izolate, în plan longitudinal, transversal sau în bursă (fig. 9 a, b, c).

COLOSTOMII (COLOPROCTII)

Se face pe segmente mobile ale colonului, în ocluzii intestinale.

Indicaţii:
- în obstrucţii la bolnavi cu stare generală alterată, ca ptim timp;
- în obstrucţii inoperabile;
- ca prim timp, la copii cu boală Hirschprung;
- în unele enterocolite ulcero-hemoragice până la ameliorarea simptomelor sub tratament medical;
- pentru protecţia anastomozelor precare, după rezecţii colonice.

Tehnici:
- cecostomia;
- colostomie în continuitate:
  – pe baghetă,
  – tip Audry;
- colostomie terminală.

Cecostomia

- incizie în fosa iliacă dreaptă (McBurney sau pararectală) cu secţiunea aponevrozei şi disocierea sau secţiunea musculaturii şi peritoneului (fig. 10 a, b);

Scanned with OKEN Scanner

- se reperează tenia anterioară, se trec două fire de aţă (tractoare) (fig. 11) care se fixează la peritoneu şi aponevroză şi se secţionează tenia, pe 2 cm, între ele, prin care se introduce o sondă Pezzer, cu vârful secţionat (fig. 12) ce se lipeşte de peretele anterior al cecului;

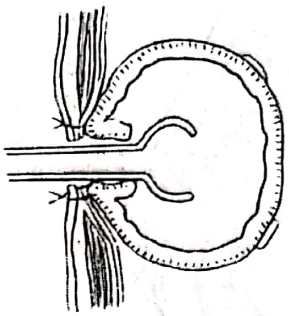

Fig. 11

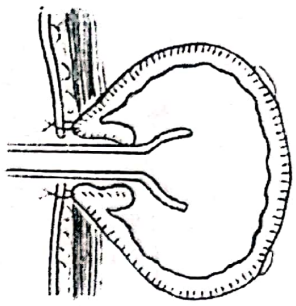

Fig. 12

- fixarea sondei, la piele, cu aţa nylon – 5 (fig. 13);
- sonda se spală cu ser fiziologic, pentru fluidificarea conţinutului cecal (sau pe tub Redon);
- închiderea se face, după scoaterea sondei şi a firelor ce fixează cecul, la perete, eliberarea lui de aderenţe, sutura colostomiei (colorafie) şi a planurilor parietale.

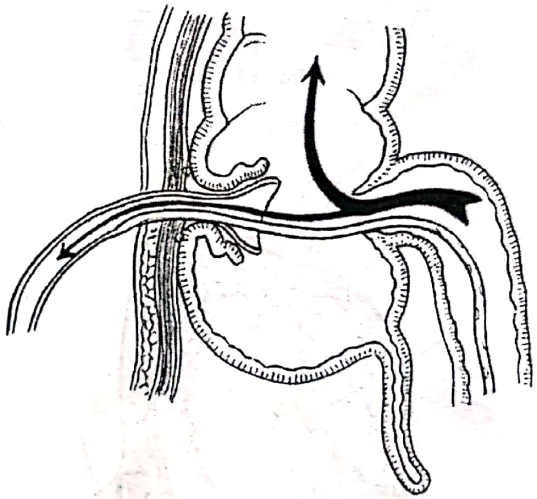

Fig. 13

Colostomia pe sigmoid

a) Colostomia pe baghetă (tip Maydl) se face mai rar.

- incizia în fosa iliacă stângă (fig. 14 a) cu secţiunea aponevrozei, disocierea/secţiunea musculaturii şi a peritoneului (fig. 14 b);

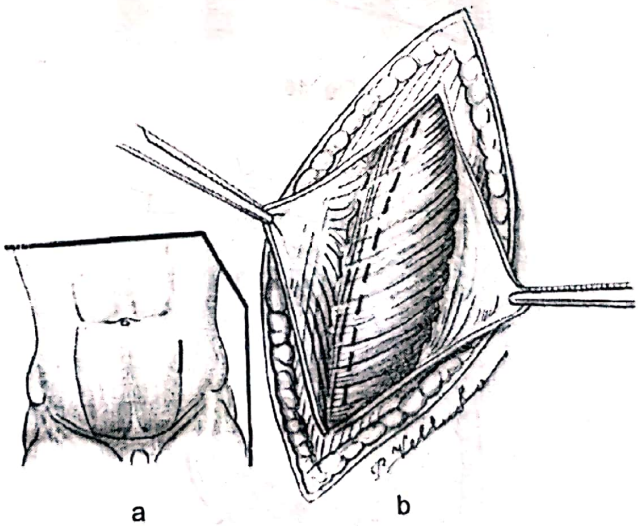

a b

Fig. 14

Scanned with OKEN Scanner

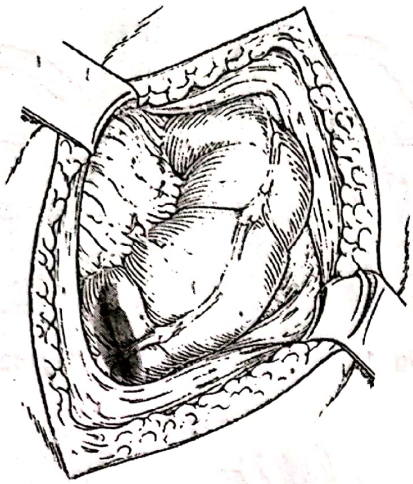

Fig. 15

- evidenţierea sigmoidului, cât mai aproape de zona stenozată, desfacerea aderenţelor şi exteriorizarea lui (fig. 15);

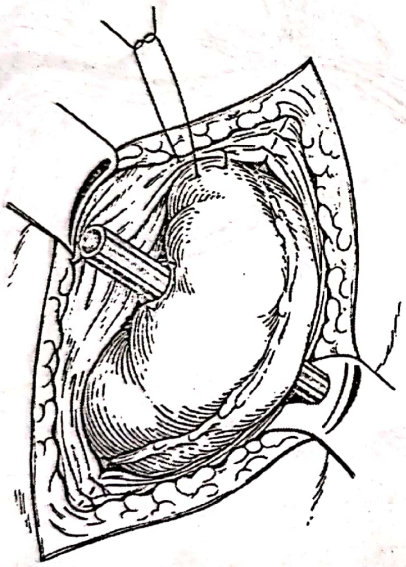

Fig. 16

- se creează o breşă în mezosigmoid, prin care se trece un tub gros (CH 24) din plastic lung de 7-8 cm (fig. 16);

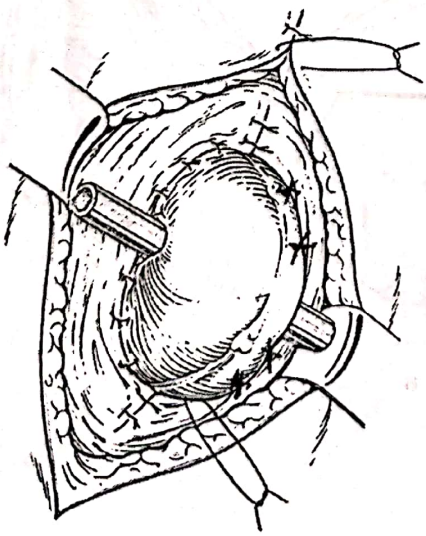

Fig. 17

- se fixează bucla sigmoidiană exteriorizată la peritoneu şi aponevroză (fig. 17) şi se închide plaga parietală, ce se fixează la bucla sigmoidiană iar tubul se fixează la piele;

Scanned with OKEN Scanner

- incizie longitudinală, pe tenie, de-a lungul buclei exteriorizate (fig. 18 a) cu fixarea, la piele, a celor două capete („în ţeavă de puşcă") (fig. 18 b), rămânând o parte din peretele sigmoidian posterior ce nu permite trecerea conţinutului în ansa caudală (fig. 19).

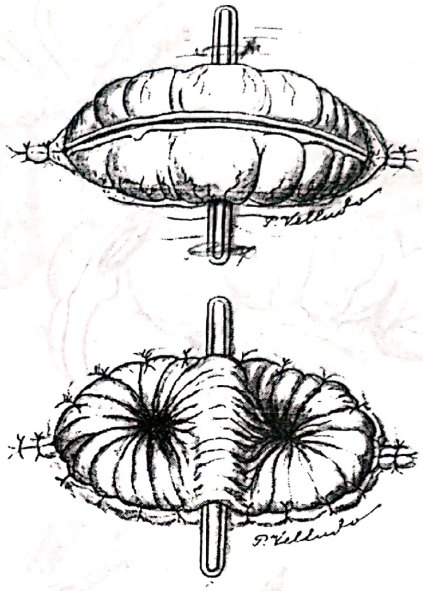

Fig. 18

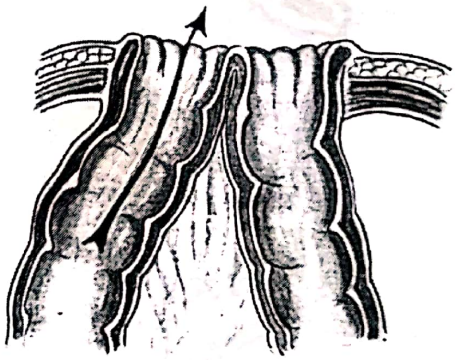

Fig. 19

b) Colostomia tip Audry

- incizie în fosa iliacă stângă „în omega" cu baza lateral (sau medial) (fig. 20) şi decolarea lambourilor tegumentale, pe o distanţă de 4-5 cm între laturi;
- incizia aponevrozei, cu disocierea/secţiunea musculaturii şi peritoneului;

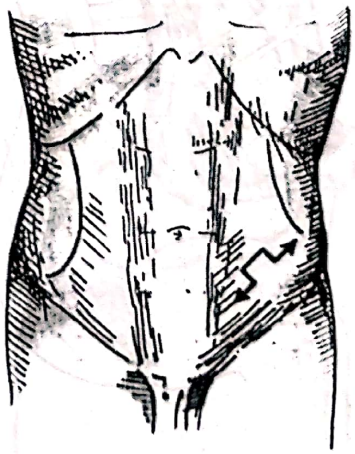

Fig. 20

Scanned with OKEN Scanner

Fig. 21

- exteriorizarea ansei sigmoidiene (după desfacerea aderenţelor), cât mai aproape de zona stenozată şi crearea unei breşe în mezosigmoid, printre vasele drepte, prin care se trage lamboul cutanat (fig. 21), cu o pensă şi se fixează la piele;

Fig. 22

- se deschide ansa cranială, cât mai aproape de polul superior (fig. 21) sau se lasă în „ţeava de puşcă" (fig. 22).

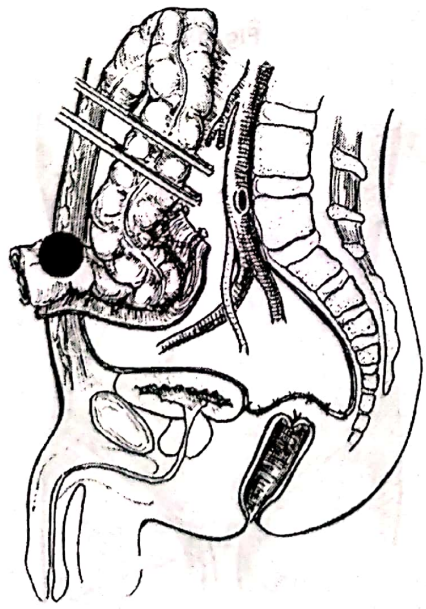

Fig. 23

c) Colostomia terminală uniorificială (operaţie tip Hartmann)

- incizie pararectală sau în fosa iliacă de partea stângă, cu exteriorizarea sigmoidului şi tumorii;
- izolarea tumorii cu exteriorizarea ei şi secţiunea colonului sub tumoră cu înfundarea capătului distal (fig. 23) (dacă nu este posibil, se secţionează deasupra tumorii şi se înfundă capătul distal);

Scanned with OKEN Scanner

- secţiunea ansei craniale cu îndepărtarea tumorii sau zonei stenozate (fig. 24 b);
- se exteriorizează ansa cranială, se fixează la aponevroză (fig. 24 a) şi apoi la piele (fig. 24 b), cu fire izolate;
- asigură o mai bună contenţie a pungii colectoare.

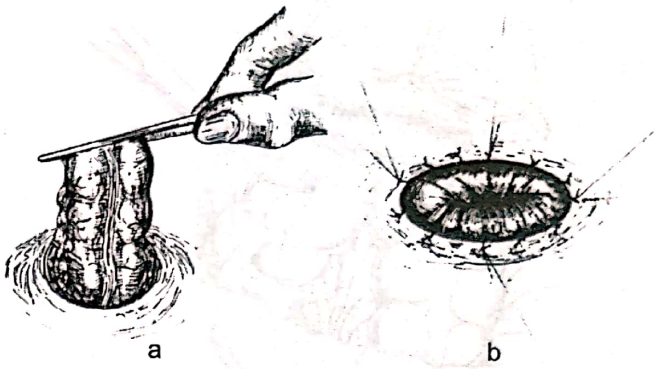

Fig. 24

d) Prolapsul ansei colice (anusului terminal)

- apare în cazul dolicosigmoidului şi se poate exterioriza, pe diverse lungimi (fig. 25 a);
- se desfac firele care fixează ansa, la piele, se secţionează la rasul pielii (fig. 25 b) şi se refixează circular, la piele (fig. 25 c).

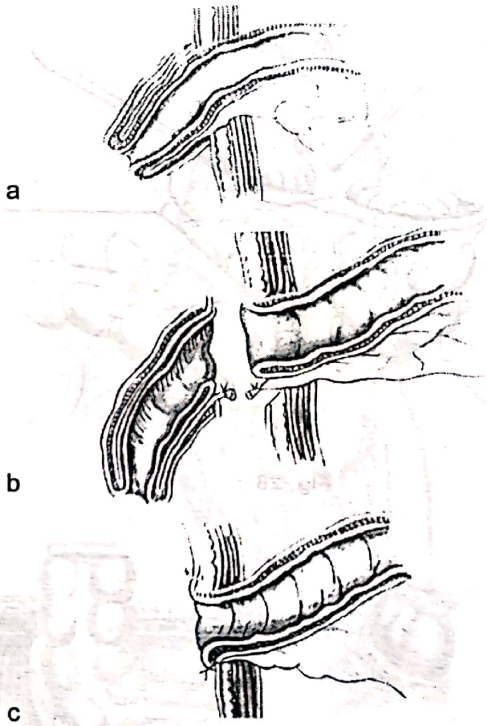

Fig. 25

Colostomia pe transvers

- se face pe segment mobil, subangulohepatic sau preangulosplenic (fig. 26 a, b), pe baghetă sau tip Audry, ca şi în cazul colostomiei sigmoidiene;
- după incizia peretelui, se exteriorizează colonul, se fixează pe baghetă sau pe punte de piele şi se deschide în amonte de obstacol.

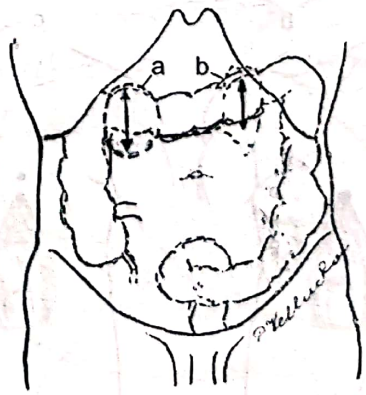

Fig. 26

Scanned with OKEN Scanner

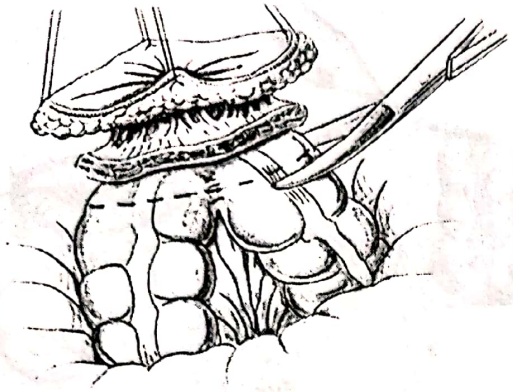

Fig. 27

Închiderea colostomiei

Se face în cele temporare, dacă nu mai este necesară intervenţia de bază.

a) În colostomiile, în continuitate – „în ţeavă de puşcă" – se excizează o rondelă de piele, în jurul orificiilor, se desfac aderenţele şi se eliberează ansele (fig. 27);

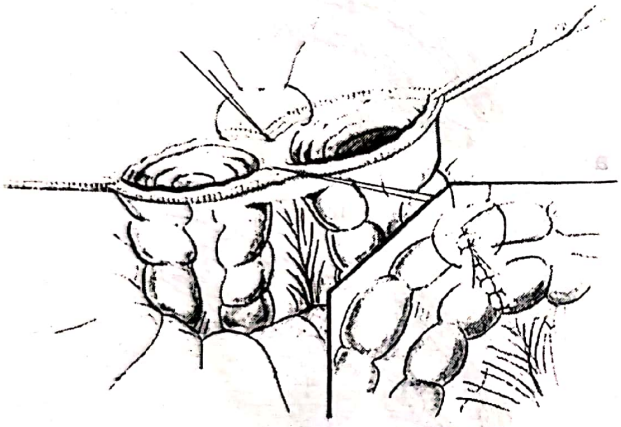

Fig. 28

- se excizează zona eliberată suturând capetele, cu fire izolate (fig. 28) şi se reintegrează în abdomen.

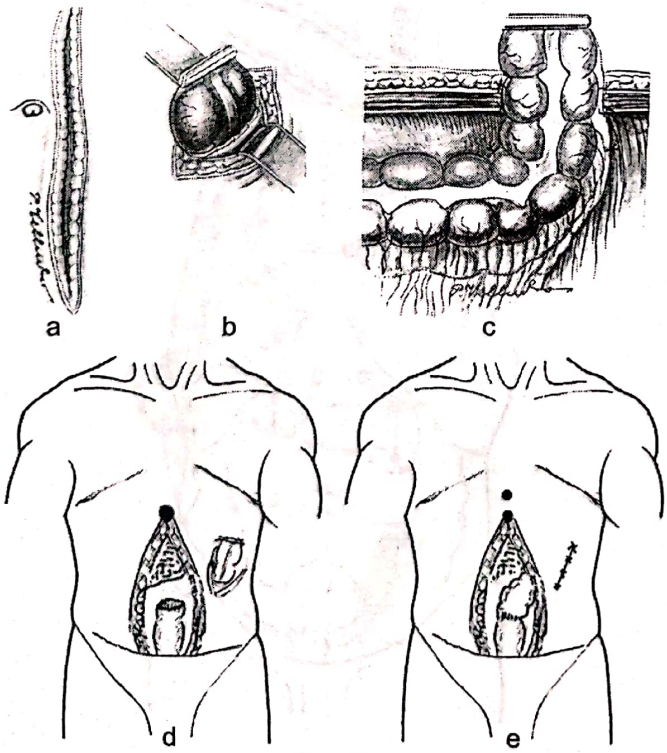

Fig. 29

b) În colostomiile terminale:

- se face o incizie mediană subombilicală (fig. 29 a) se eliberează ansa cranială care se clampează (fig. 29 b, c);
- se evidenţiază şi se eliberează capătul distal înfundat (fig. 29 d);
- se excizează capătul ansei înfundate, de colostomie, se suturează cele două capete şi se reintegrează ansa (fig. 29 e);
- drenaj şi sutura peretelui.

Scanned with OKEN Scanner

CECUL MOBIL

Se întâlneşte rar, dar este asociat cu tulburări de tranzit.

Tehnici

a) Anatomică:

- incizie mediană subombilicală sau pararectală dreaptă;
- se ridică cecul şi ileonul terminal, la 90° (fig. 30 a) şi apare un buzunar peritoneal, în care se fixează cecul, lateral şi uniform, cu fire izolate (fig. 30 b şi 31).

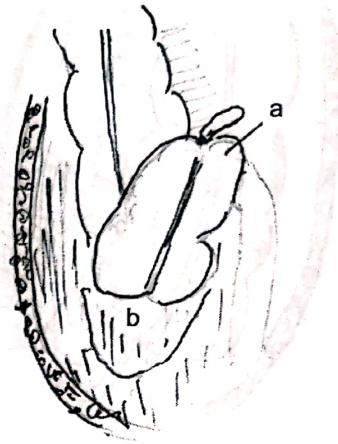

Fig. 30

b) Metoda Kocher:

- fixează tenia laterală (sau pe cea liberă) a cecului şi colonului ascendent, la peritoneul parietal, cu fire izolate (fig. 31).

Fig. 31

INVAGINAŢIA DE ILEO-CECO-ASCENDENT

Tehnici

a) Dezinvaginaţia (metoda Hutchinson) cu fixarea cecului:

- incizie mediană subombilicală;
- cu degetele se încearcă împingerea cilindrului exterior de invaginaţie, trăgând uşor de ileonul invaginat (fig. 32);

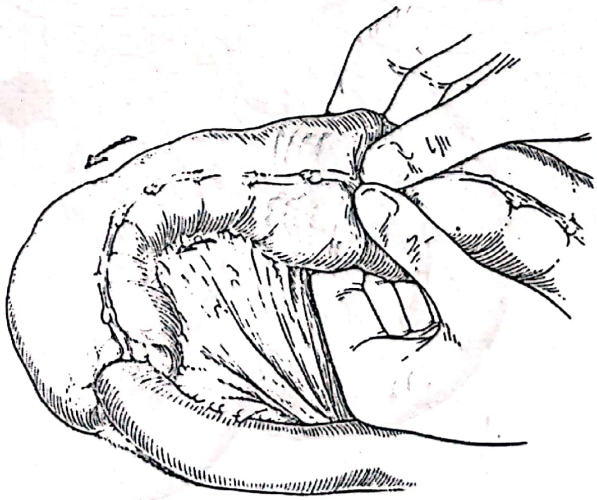

Fig. 32 (după Grew-Kremer)

Scanned with OKEN Scanner

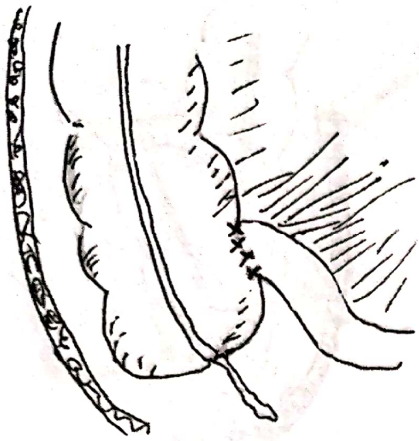

Fig. 33

- după dezinvaginare, se fixează ileonul la cec, cu fire circulare, izolate (fig. 33).

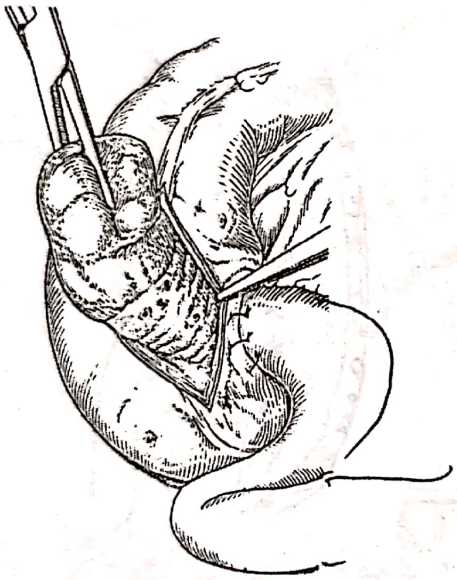

Fig. 34 (după Grew-Kremer)

b) Rezecţia cilindrului de invaginare (metoda Jesset):

- indicată în imposibilitatea reducerii invaginaţiei;
- se fixează ansa ileală la colonul ascendent, cu fire izolate şi se face colotomie, pe tenia ascendentă, cu prinderea cilindrului invaginat, cu o pensă (fig. 34);

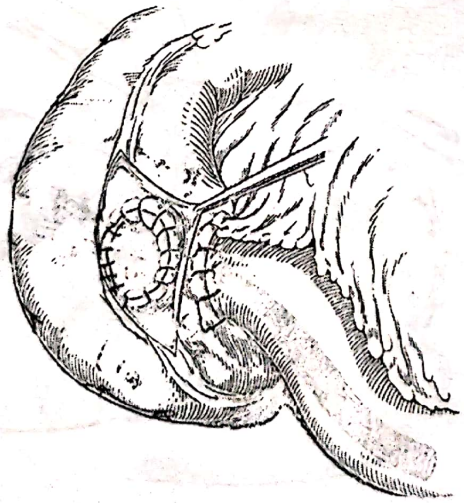

Fig. 35 (după Grew-Kremer)

- se rezecă cilindrul de invaginaţie, la bază şi se fixează ansa ileală, la peretele colonului cu fire izolate, circular, verificând etanşarea (fig. 35);

Scanned with OKEN Scanner

- închiderea colotomiei (fig. 36).

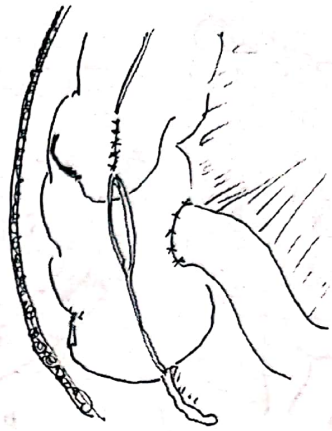

Fig. 36

COLOEXCLUDEREA

Este o intervenţie de excepţie, când nu se poate face altceva şi constă în scoaterea unei porţiuni a colonului, din circuitul digestiv.

Se face pe segmente mobile ale colonului.

Indicaţii:

- în obstrucţii colonice inoperabile;
- la bolnavi cu stare generală alterată, ca prim timp;
- în fistule colonice post-radice şi neoplazice cu peritonită;
- în stenoze colonice întinse, inoperabile.

Tehnici

- incizie mediană, supra- şi subombilicală sau în raport cu localizarea obstacolului;
- explorarea abdomenului, cu atenţie, pentru a exclude prezenţa altor obstacole, în aval.

a) Excluderea colonului ascendent se poate face prin anastomoze:

– ileo-transversă, latero-laterală, anizo- sau izoperistaltică (fig. 37 a, b) cu închiderea fantei dintre mezenter şi mezocolon;

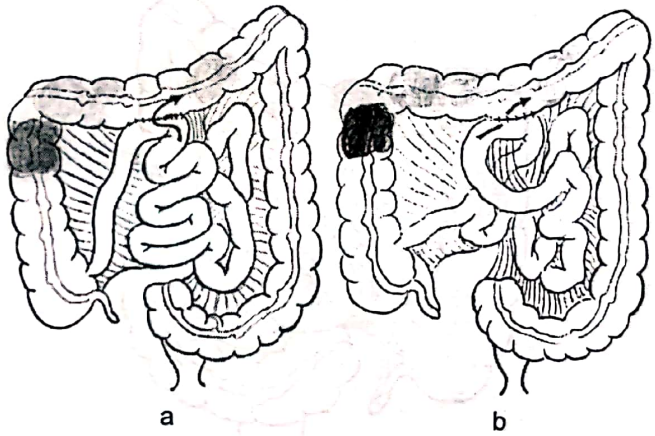

Fig. 37

– ileo-sigmoidiană termino-laterală (fig. 38 a) sau latero-laterală izoperistaltică (fig. 38 b);

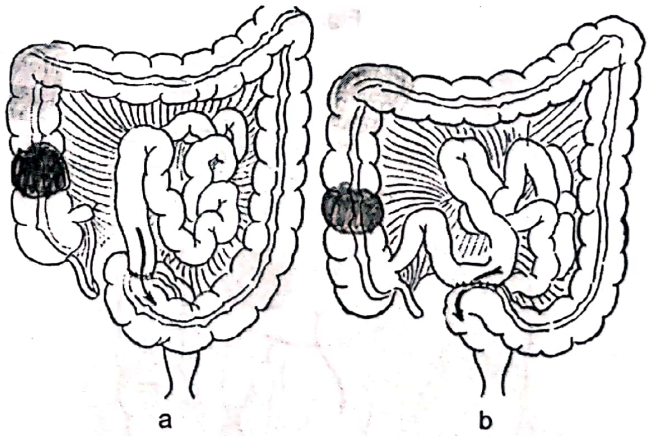

Fig. 38

Scanned with OKEN Scanner

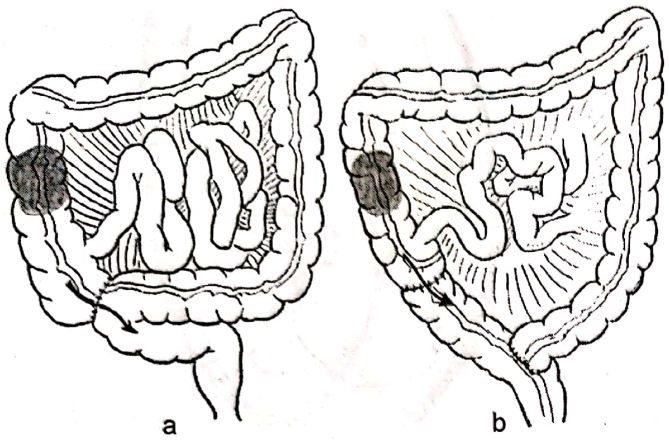

Fig. 39

– ceco-sigmoidiană termino-laterală (fig. 39 a) după apendicectomie cu excizia unei rondele din baza cecului, sau termino-terminală asociată cu anastomoză sigmoido-rectală termino-laterală (fig. 39 a), pentru a evita refluxul sigmoido-cecal (anastomoza în „y").

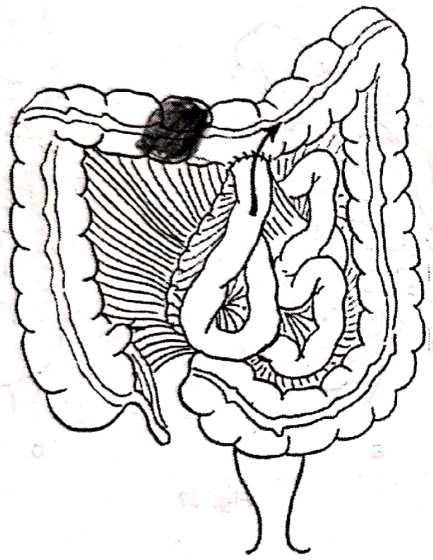

Fig. 40

b) Excluderea colonului transvers se face prin anastomoze:
– ileo-transversă latero-laterală anizo- sau izoperistaltică (vezi fig. 37 a, b), la stânga obstacolului;
– ileo-transversă termino-laterală (fig. 40) la stânga obstacolului;

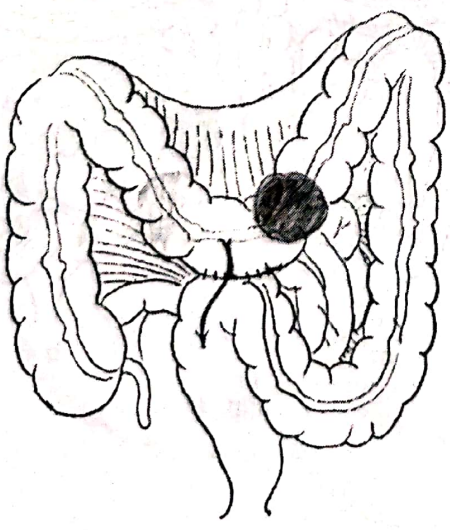

Fig. 41

– transverso-sigmoidiană latero-laterală, la dreapta obstacolului (fig. 41);

Scanned with OKEN Scanner

c) Excluderea colonului descendent presupune anastomoze:

– transverso-sigmoidiană latero-laterală, la dreapta obstacolului (fig. 42);

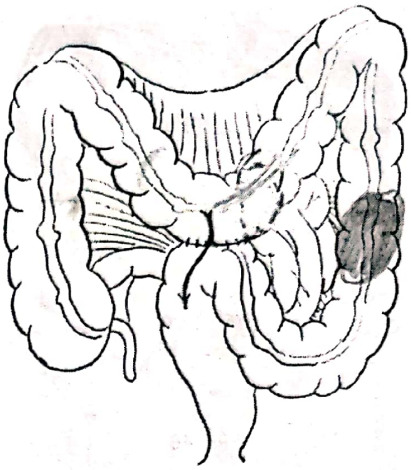

Fig. 42

– transverso-sigmoidiană termino-laterală, la dreapta obstacolului (fig. 43) în închiderea capătului colic restant;
– în ambele situaţii se suturează mezourile pentru închiderea breşelor.

Fig. 43

COLOPLASTIA

Presupune recoltarea unui segment de colon, împreună cu vascularizaţia aferentă, pentru înlocuirea unui organ sau a unui segment dintr-un organ lezat, şi restabilirea continuităţii colonului.

Ele sunt apanajul specialiştilor.

- esofagului: faringo-coloanastomoza cu colo-gastro- (fig. 44) sau colo-ileo-anastomoza (fig. 45);

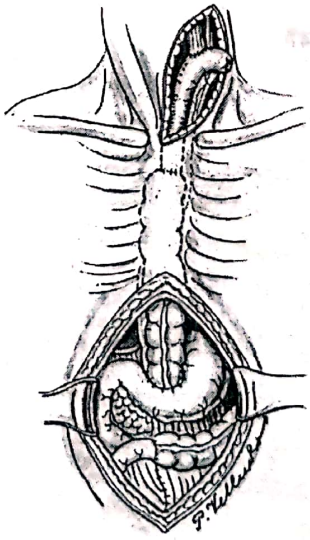

Fig. 44

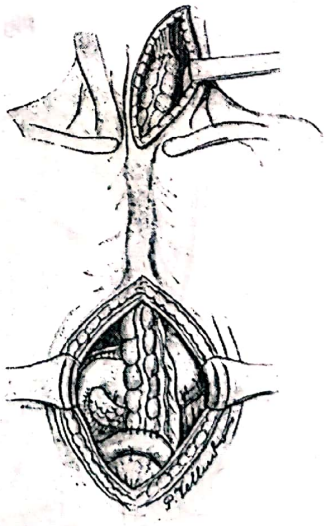

Fig. 45

Scanned with OKEN Scanner

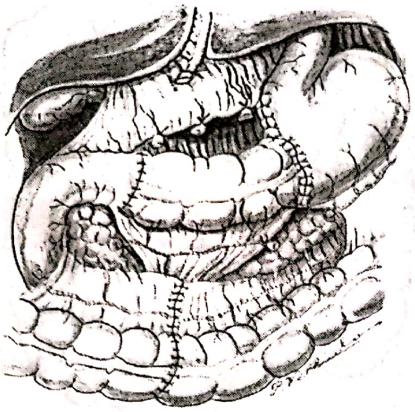

Fig. 46

- stomacului: gastro-colo-duodeno-anastomoză (fig. 46);
- segmentul de colon recoltat se anastomozează termino-terminal cu stomacul şi duodenul, după excizia unei porţiuni interne gastrice.

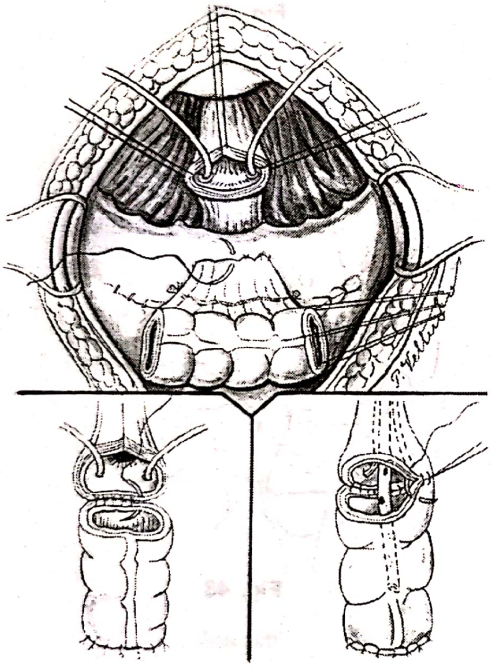

Fig. 47

- urologică: colo-vezico-plastia (fig. 47);
- completează capacitatea vezicii printr-o ansă de colon, cu închiderea capătului proximal şi anastomoză termino-terminală a celui distal cu vezica.

Variantă:

- se pot închide ambele capete colice cu anastomoză colo-vezicală latero-terminală.

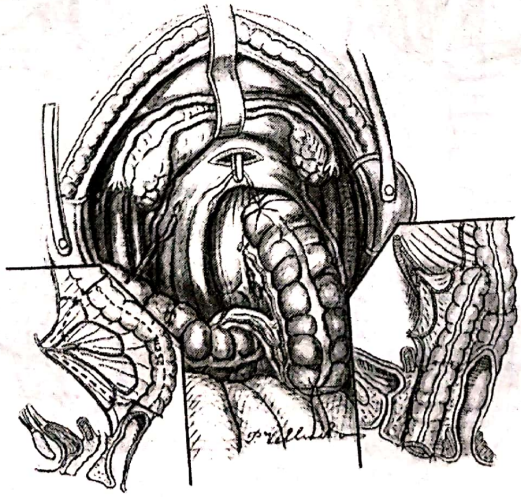

Fig. 48

- ginecologică: colo-vaginoplastia (fig. 48).
- segmentul colic se anastomozează termino-terminal, cu vaginul după închiderea celuilalt capăt.

Scanned with OKEN Scanner

COLECTOMII CLASICE

Hemicolectomia dreaptă

Indicaţii

- în cancere colice;
- în diverticoli inflamatori sau hemoragici;
- în tumori benigne obstructive;
- în polipi ulceraţi sau hemoragice.

Tehnică

Poziţia bolnavului: decubit dorsal, cu braţul drept pe suport;

Incizii (vezi cap. Incizia):

- mediană supra- şi subombilicală;
- M. Popescu-Urluieni (maniera I sau II) sau Turnbull-Barraya, cu disocierea/secţiunea dreptului abdominal (fig. 49) şi explorarea abdomenului;
- ligatura tumorii (într-o compresă) deasupra şi dedesubt (fig. 50 a) pentru a împiedica diseminarea intralumenală;
- ligatura cu secţionarea pedicolilor vasculari (colica dreaptă, arterele colice, a. ileo-colică) după incizia peritoneului în firida colică dreaptă (fig. 50 b);
- incizia peritoneului în spaţiul parieto-colic drept, pe toată lungimea ascendentului (fig. 50 c);
- secţiunea ileonului terminal la 12-15 cm de valvula ileo-cecală (fig. 50 d) şi închiderea capătului distal;

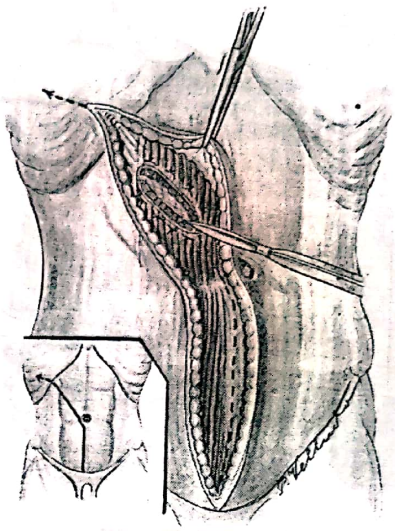

Fig. 49

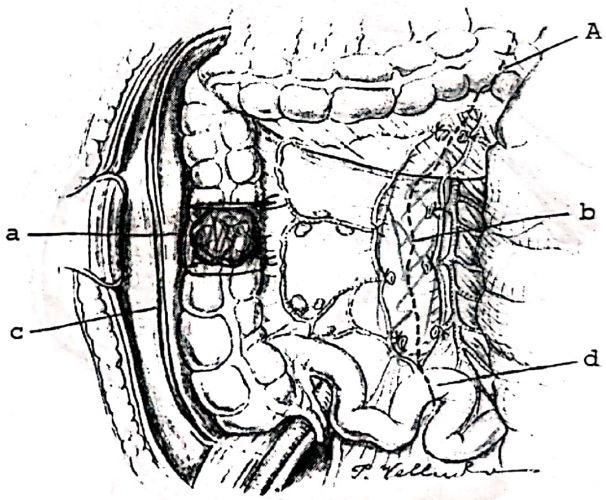

Fig. 50

- decolarea ceco-ascendentului şi a fasciei Told, spre medial, cu evidenţierea ureterului drept şi a vaselor spermatice/ovariene (fig. 51).

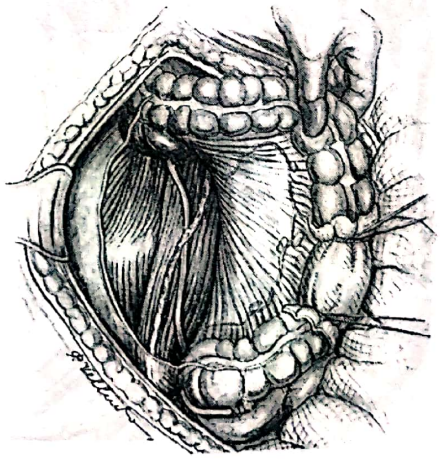

Fig. 51

Scanned with OKEN Scanner

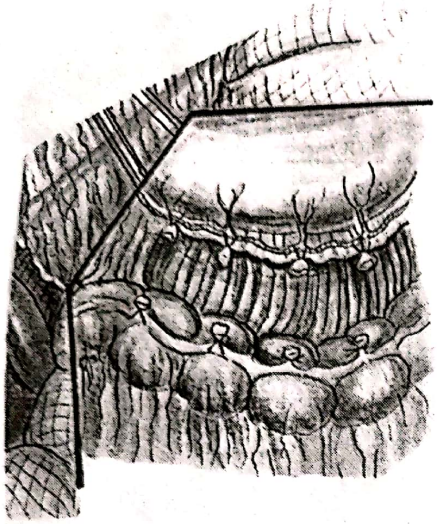

Fig. 52

- secţiunea ligamentului gastro-colic (fig. 52) la dreapta colicii medii, cu păstrarea arcadei marii curburi până la ligamentul hepato-colic;

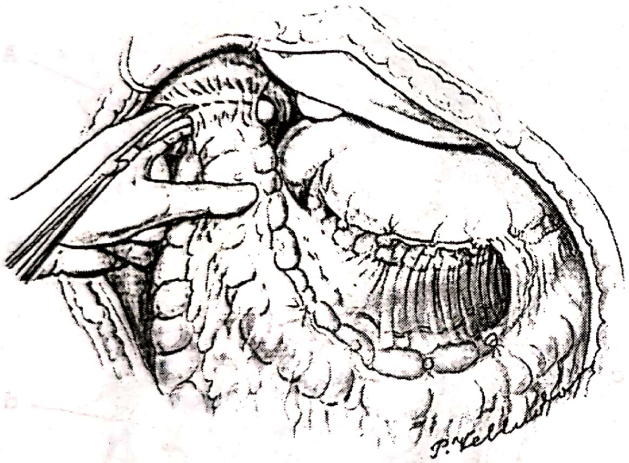

Fig. 53

- decolarea şi secţiunea ligamentului suspensor al unghiului hepatic (fig. 53) cu vizualizarea duodenului;

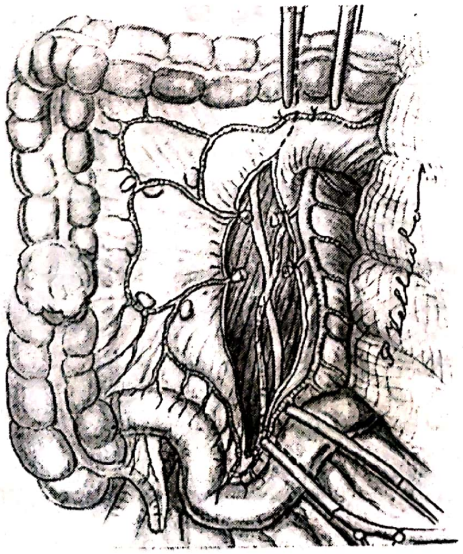

Fig. 54

- secţiunea colonului transvers, cu foarfeca sau pe ecrazor, la dreapta colicii medii şi a epiploonului aferent (fig. 54) şi extracţia piesei;

Scanned with OKEN Scanner

- sutura capătului stâng al transversului (fig. 55); sutura se poate face tip Maydl (fig. 56), manual sau mecanic.

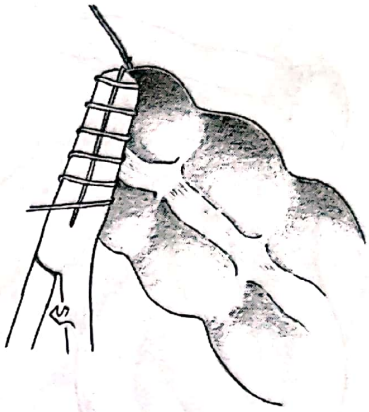

Fig. 55

- anastomoză ileo-transversă latero-laterală izoperistaltică, la 5 cm de capătul colic, în unul sau două planuri cu fixarea ansei ileale la peritoneul parietal (fig. 56).

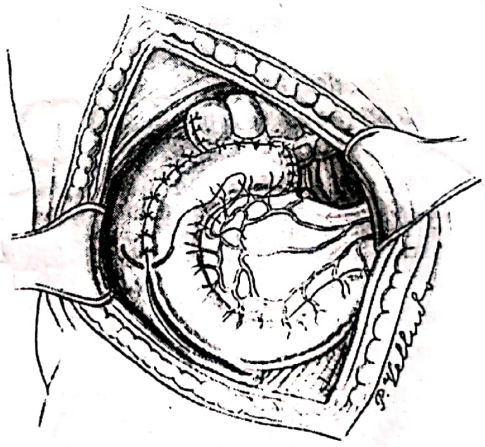

Fig. 56

Variante de anastomoză:

a) anastomoză ileo-transversă termino-terminală cu reducerea incongruenţei prin secţiunea ileonului (fig. 57) sau sutură parţială a colonului (fig. 58) şi închiderea breşelor peritoneale;

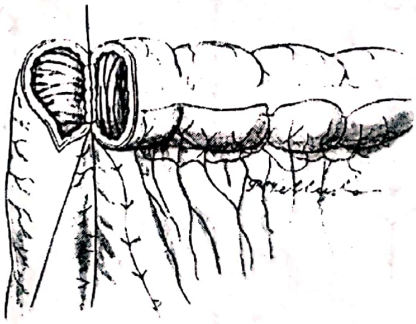

Fig. 57

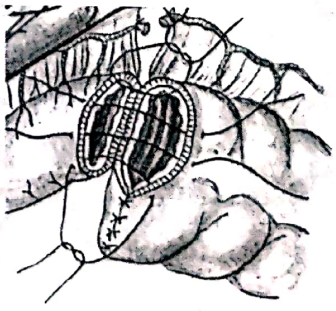

Fig. 58

Fig. 59

b) anastomoza ileo-colică latero-terminală (fig. 59) după închiderea capătului ileonului şi apoi sutura breşelor;

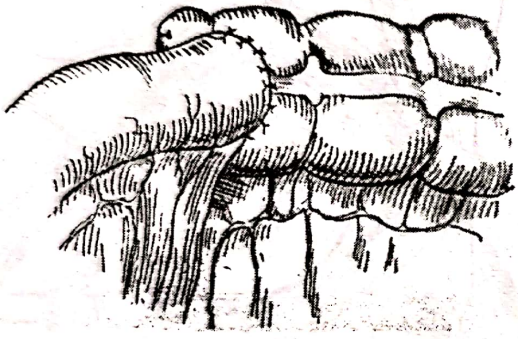

Fig. 60

c) anastomoza ileo-colică termino-laterală, verticală (Blocq-Duprét) (fig. 60), are avantajul protejării vaselor colice;

d) anastomozele anizoperistaltice nu sunt indicate.

Incidente, accidente

- lezarea duodenului;
- lezarea ureterului drept;
- leziuni vasculare din zona capului pancreasului.

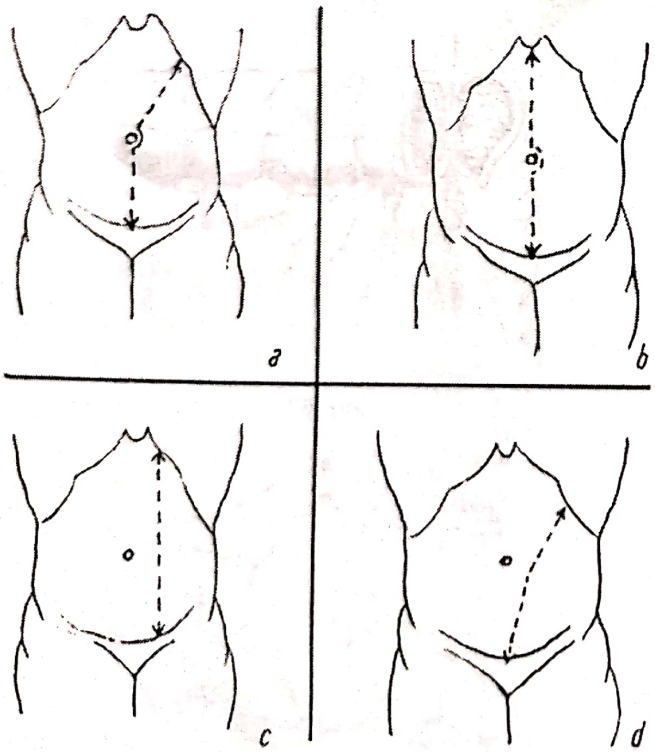

Fig. 61

Hemicolectomia stângă

Indicaţii

- cancere;
- stenoze benigne;
- diverticulite, hemoragii diverticulare sau fistule;
- polipoze recto-colonice;
- rectocolita ulcero-hhemoragică.

Tehnici

Poziţia bolnavului: decubit dorsal cu braţul stâng pe suport

Incizii:

- Quenu Turnbull Barraya de partea stângă (fig. 61 a);
- mediana supra- şi subombilicală (fig. 61 b);
- paramediană stânga (fig. 61 c);
- în crosă de hockey (fig. 61 d)
- M. Popescu-Urluieni (maniera I sau II);

Scanned with OKEN Scanner

- ligatura venei mezenterice inferioare, la vărsare (sub marginea inferioară a pancreasului, la stânga unghiului Treitz) (fig. 62);

N.B.: este recomandat ca manevra să fie făcută iniţial, înaintea decolărilor.

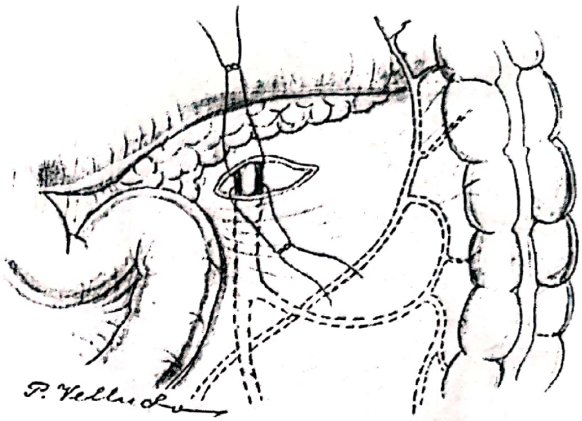

Fig. 62

- izolarea tumorii între ligaturi, cu incizia peritoneului în şanţul parieto-colic stâng pe toată lungimea descendentului şi decolarea acestuia, spre medial, cu evidenţierea ureterului, a vaselor spermatice/ovariene şi iliace şi a polului renal inferior (fig. 63);
- mobilizarea sigmoidului prin secţiunea foiţei stângi a mezoului sigmoidian şi evidenţierea vaselor sigmoide;

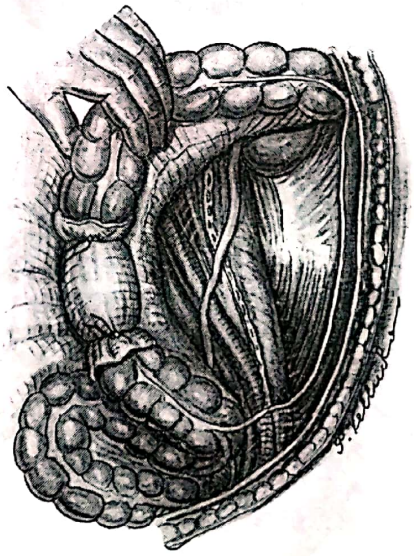

Fig. 63

- Se continuă cu mobilizarea colonui descendent până la unghiul splenic (fig. 64);

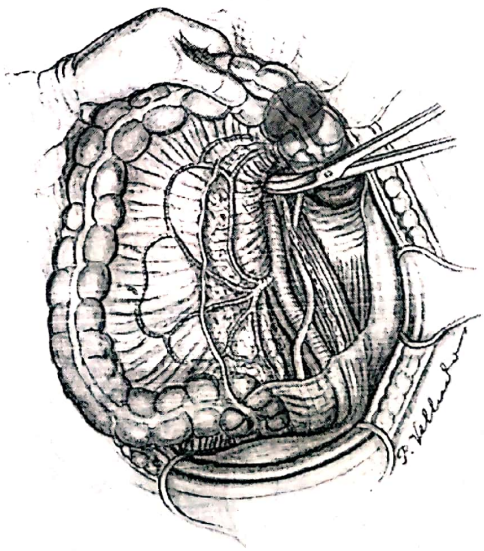

Fig. 64

Scanned with OKEN Scanner

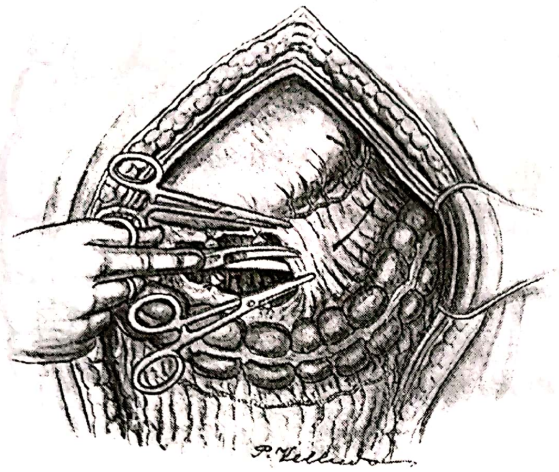

Fig. 65

- secţionarea ligamentului gastro-colic stâng (fig. 65) cu ligatura şi vaselor după care se mobilizează porţiunea stângă a transversului, până la vasele colice medii.

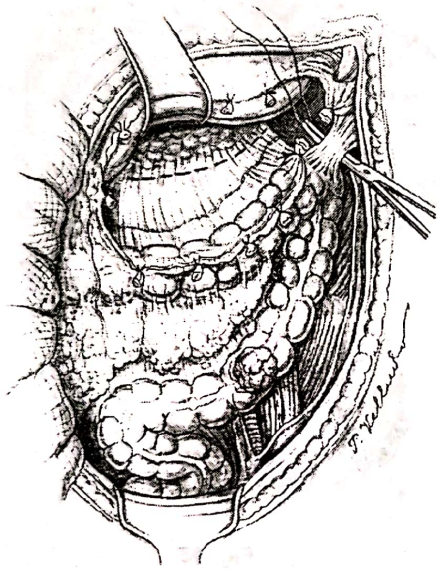

Fig. 66

- secţiunea ligamentului spleno-colic şi ligatura vaselor, după adezioliză cu atenţie, pentru a nu leza splina.

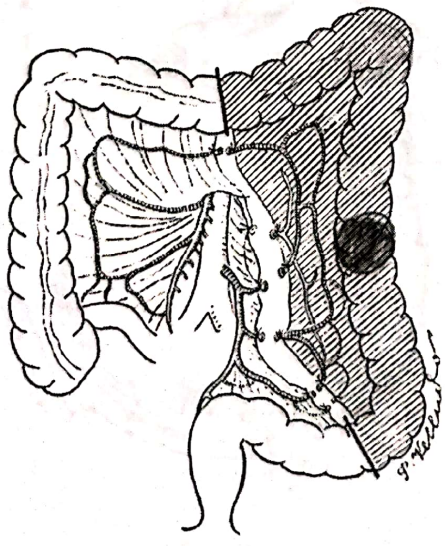

Fig. 67

- fixarea limitelor de rezecţie, este în raport cu localizarea tumorii (fig. 67), secţionând la 15-18 cm inferior de tumoră împreună cu vasele aferente şi la stânga colicii medii;

Scanned with OKEN Scanner

- secţiunea transversului şi a sigmoidului, între pense (fig. 68) sau fără pense, precum şi a epiploonului aferent;

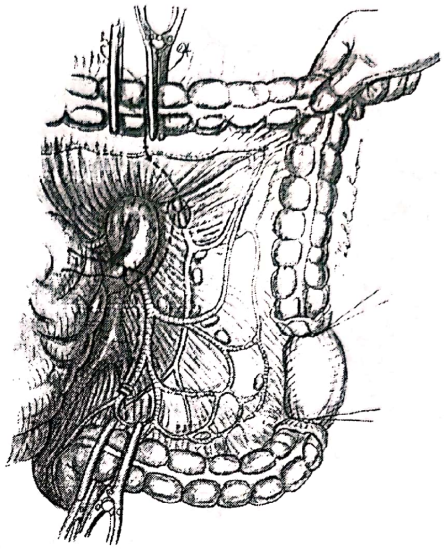

Fig. 68

- anastomoza transverso-sigmoidiană se poate face termino-lateral (fig. 69) sau termino-terminal (fig. 70), în unul sau două planuri, asigurând congruenţa capetelor;
- închiderea breşelor peritoneale şi drenaj.

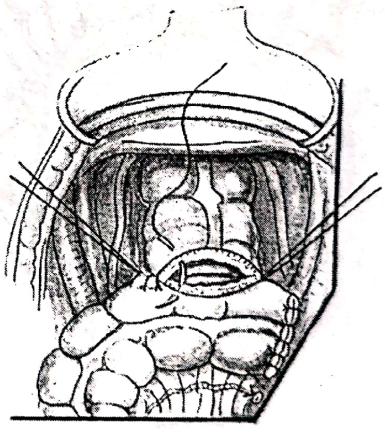

Fig. 69

Incidente, accidente:

- leziuni ale ureterului stâng şi polului inferior renal stâng;
- decapsulare şi leziuni splenice;
- leziuni ale corpului şi cozii pancreasului;
- lezarea vaselor spermatice / ovariene.

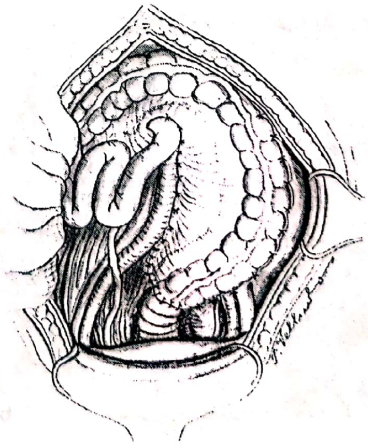

Fig. 70

Scanned with OKEN Scanner

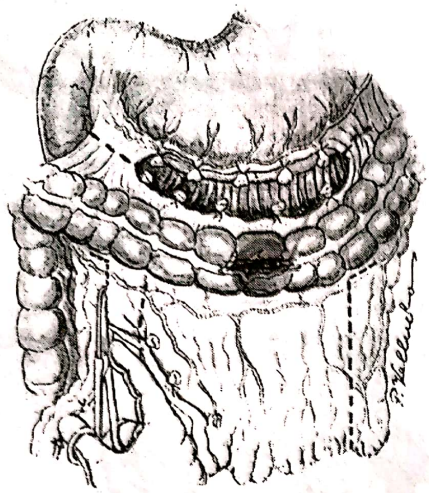

Fig. 71

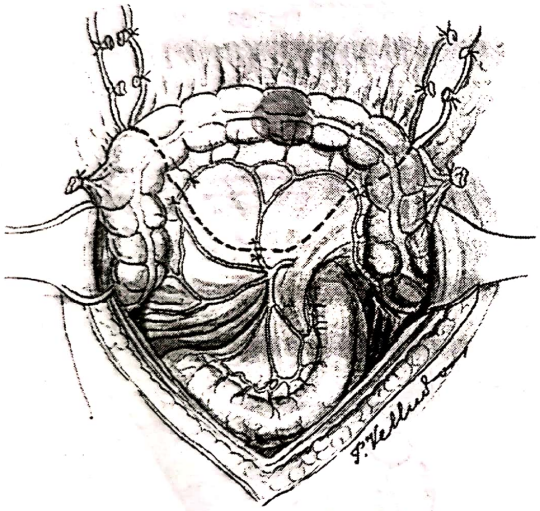

Fig. 72

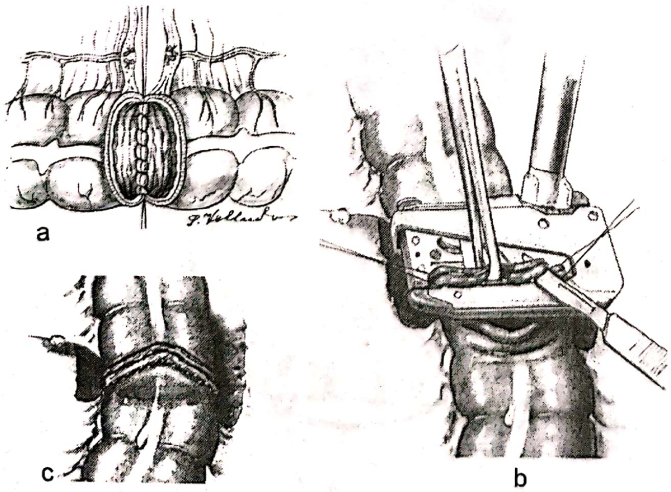

Fig. 73

Colectomii segmentare

Localizare: pe segmente mobile-transvers, sigmoid.

Poziţia bolnavului: în decubit dorsal cu braţele pe suporţi.

Indicaţii:

- tumori benigne sau maligne;
- volvulus;
- traumatisme cu leziuni întinse;
- ca prim timp la copii cu boală Herschprung;
- în complicaţiile megacolonului;
- fistule radice sau neoplazice;
- hemoragice.

a) **Colectomia de transvers**

- incizie: mediană supraombilicală;
- exteriorizarea colonului transvers şi explorarea restului colonului şi a cavităţii peritoneale;
- secţiunea ligamentului gastro-colic, între ligaturi, cu păstrarea arcadei gastro-colice (fig. 71) cu sau fără mobilizarea unghiurilor prin secţiunea ligamentelor hepato-colic şi spleno-colic;
- delimitarea zonei de rezecţie a transversului şi marelui epiploon, în raport cu localizarea tumorii (fig. 72) cu ligatura şi secţiunea vaselor colice medii.
- secţiunea colonului transvers, cu foarfeca sau între pense şi a epiploonului aferent;
- anastomoză termino-terminală cu fire izolate (fig. 73 a) sau mecanică (fig. 73 b, c), închiderea breşelor peritoneale şi drenaj în Douglas.

Scanned with OKEN Scanner

Variante:

Dacă ansa colică este scurtă, anastomoza se poate face transmezenteric (procedeu Toupét) (fig. 74) la dreapta sau la stânga mezenterului.

În cazul invaziei marii curburi gastrice se procedează la rezecţie gastrică şi colonică, în bloc (procedeu Leibovici-Iovanovici).

Incidente, accidente:

- leziuni ale splinei şi pancreasului;
- leziuni gastrice;
- lezarea vaselor mezenterice superioare.

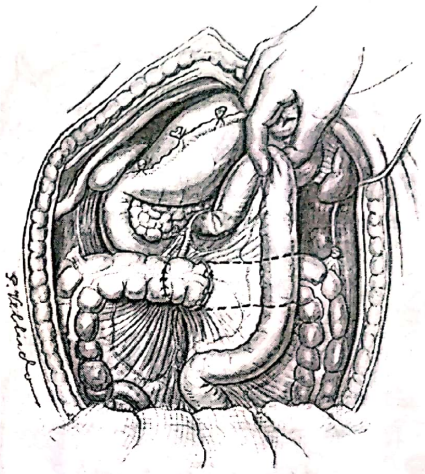

Fig. 74

b) **Colectomia segmentară a sigmoidului**

- incizie mediană subombilicală, prelungită cranial;
- exteriorizarea sigmoidului şi explorarea abdomenului;
- secţiunea foiţei anterioare a mezosigmoidului, cu identificarea vaselor sigmoidiene medii şi superioare care se ligaturează şi se secţionează (fig. 75), păstrând vasele sigmoidiene inferioare;

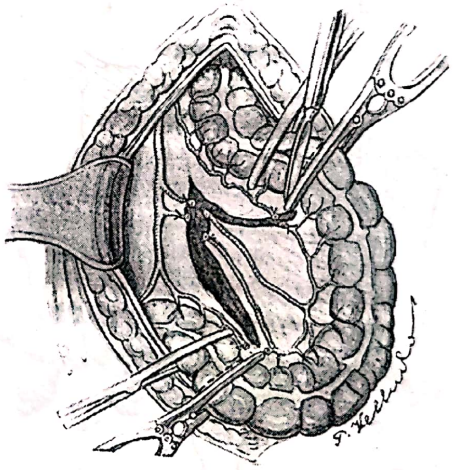

Fig. 75

- eliberarea sigmoidului cu delimitarea zonei de rezecţie (fig. 76);
- secţiunea segmentului sigmoidian, cu foarfeca sau între pense;

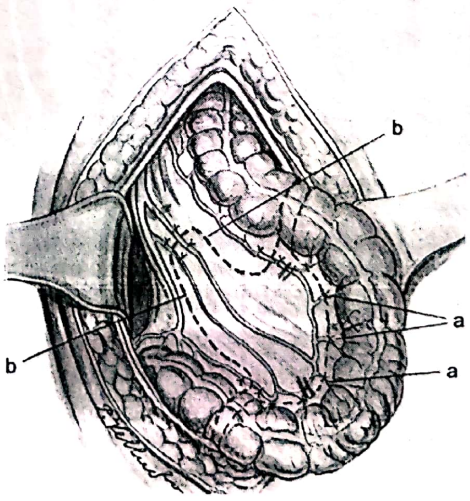

Fig. 76

Scanned with OKEN Scanner

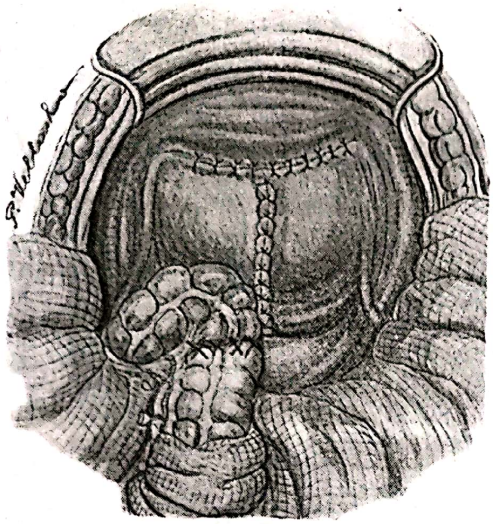

Fig. 77

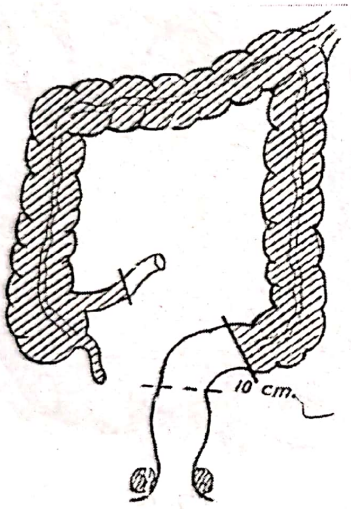

Fig. 78

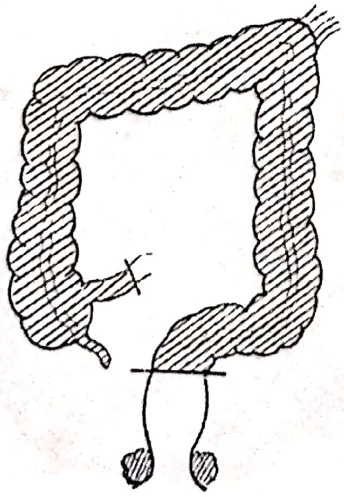

Fig. 79

- anastomoza colo-rectală, termino-terminală, într-un plan, cu fire izolate cu închiderea breşei din mezosigmoid şi drenaj, în Douglas (fig. 77).

Variantă:

a) în cazul situării leziunii (tumorii) pe ansa cranială sau a prezenţei de diverticuli sângerânzi sau perforaţi, pe sigmoid şi descendent, se impune hemicolectomia stângă;
b) dacă tumora este situată la joncţiunea recto-sigmoidiană, se face rectosigmoidectomie cu anastomoza termino-terminală, într-un plan cu fire izolate.
c) în volvulări, cu compromiterea ansei se face sigmoidectomie „în bloc", pe ansă închisă cu restabilirea tranzitului. Dacă este necesar, se mobilizează unghiul splenic şi descendentul.

Colectomia totală

– Extirpă colonul de la cec, la joncţiunea recto-sigmoidiană.

Poziţia bolnavului: decubit dorsal cu braţele pe suporţi.

Indicaţii:

- tumori maligne sinerone, multiple sau la distanţă;
- polipoza recto-colonică;
- rectocolita ulcero-hemoragică toxică.

Tehnică:

- incizie xifo-subombilicală cu explorarea colonului şi abdomenului;
- în cazul leziunilor benigne se recomandă păstrarea marelui epiploon, pentru care se va face decolare colo-epiplooică
- se începe cu hemicolectomia dreaptă, cu extirparea a 12-15 cm din ileonul terminal, continuând cu colectomia transversă apoi cu colectomia descendentului, acordând mare atenţie hemostazei;
- în raport de natura şi întinderea leziunilor, rezecţia inferioară se poate opri la joncţiunea recto-sigmoidiană (fig. 78), la rectul superior sau mijlociu (fig. 79) sau deasupra canalului anal (fig. 80) (rectocolectomia totală);

Scanned with OKEN Scanner

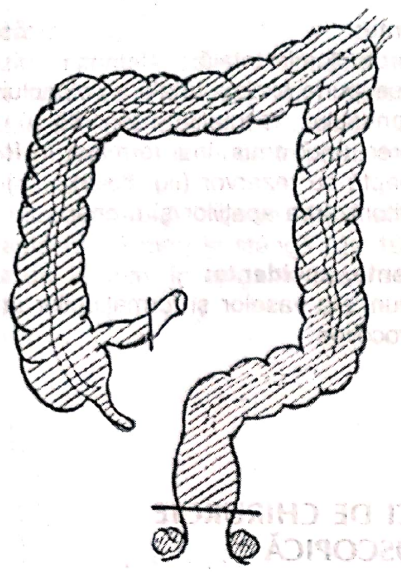

Fig. 80

- anastomoza se va face ileo-rectal (fig. 81 a) sau ileo-anal (fig. 82 a), latero-terminal, după închiderea capătului ileal, fără rezervor (fig. 82 a) sau cu rezervor ileal manual (fig. 81 b, 82 b) sau mecanic (fig. 82 c, d), pentru a evita scaunele frecvente, păstrând sfincterul intern.
- peritonizarea prin închiderea breşelor şi drenaj în Douglas.

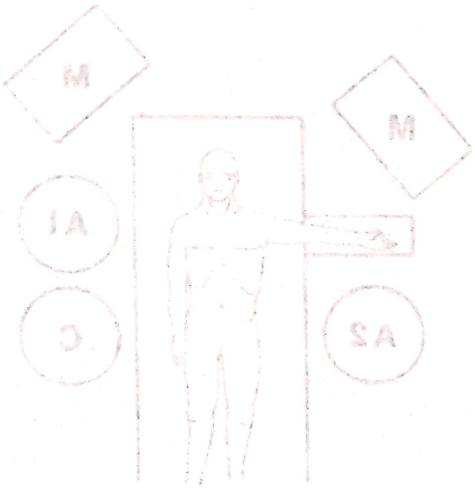

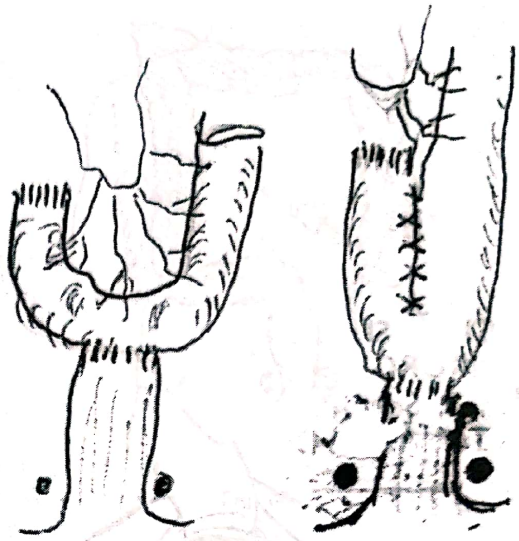

Fig. 81

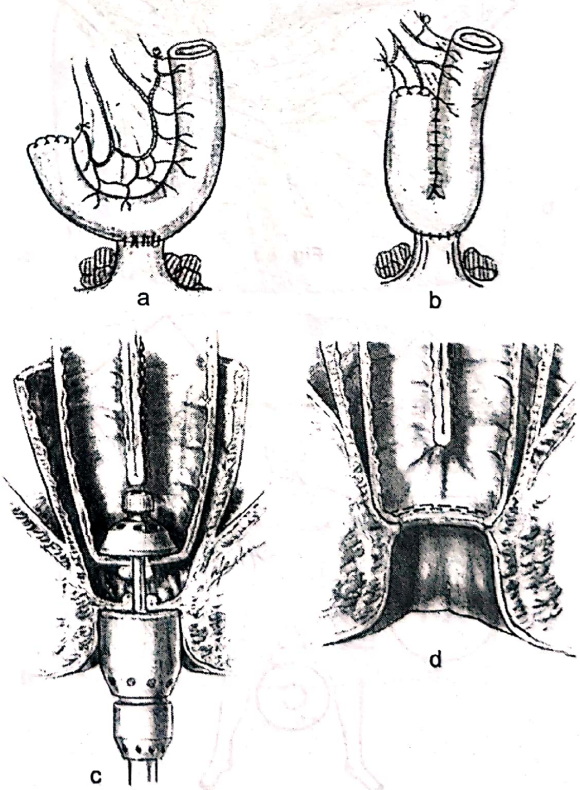

Fig. 82 (după Autosuture)

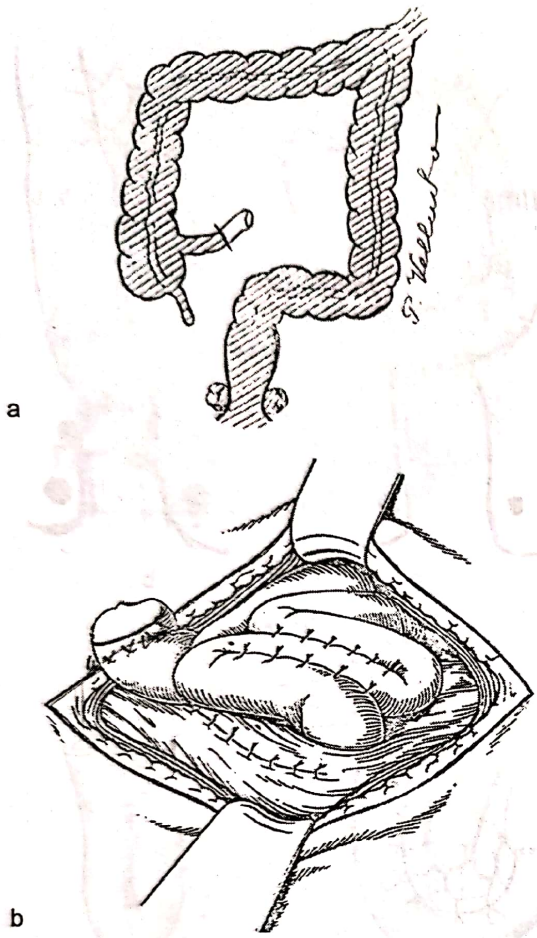

a

b

Fig. 83

Variante:
Coloprotectomia totală:
- presupune excizia totală a colonului, rectului şi anusului, în totalitate (fig. 83 a); cu efectuarea unui anus ileal terminal în fosa iliacă dreaptă cu rezervor (fig. 83 b);
- peritonizarea spaţiilor şi drenaj.

Incidente, accidente:
- leziuni ale vaselor şi formaţiunilor anatomice retrocolice

TEHNICI DE CHIRURGIE LAPAROSCOPICĂ

Hemicolectomia dreaptă – asistată manual (figuri după Autosuture)

Poziţia bolnavului şi a echipei operatorii:
- bolnavul: în decubit dorsal cu braţul drept pe suport (metoda americană), picioarele depărtate, pe suporţi (metoda franceză);
- chirurgul între coapse (metoda franceză) (fig. 84) sau la stânga bolnavului (metoda americană) (fig. 85);
- ajutoarele de o parte şi alta a bolnavului.

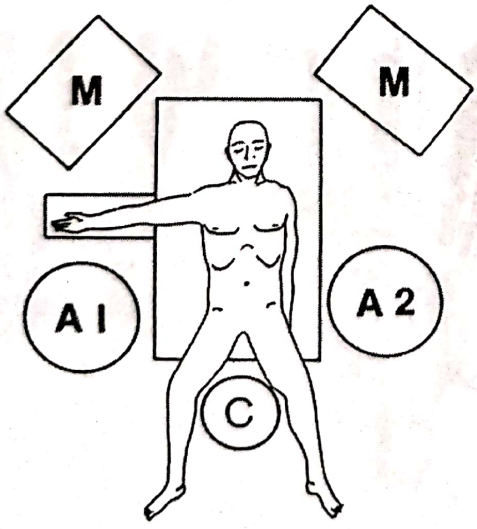

Fig. 84

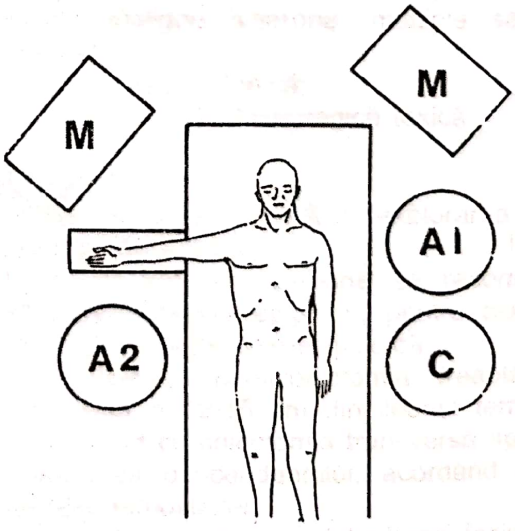

Fig. 85

Scanned with OKEN Scanner

Tehnică:

- incizie orizontală de 1 cm, supraombilicală, prin care se introduce acul Vereş şi se insuflă peritoneul, cu CO_2, până la 12-15 mmHg, apoi se introduce trocarul de 10 mm pentru cameră;
- se introduc două trocare, în fosele iliace dreaptă (de 5 mm) şi stângă (de 10 mm) şi altul de 10 mm, în epigastru, la vedere (fig. 86);

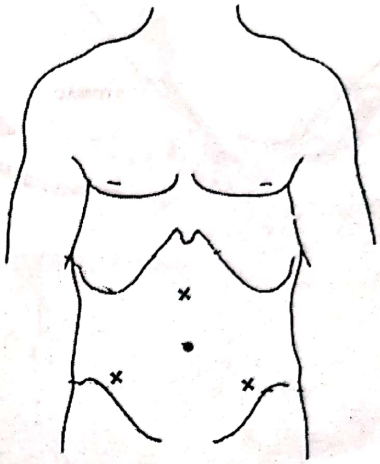

Fig. 86

- se prinde colonul ascendent cu pensă groasă, se tracţionează medial şi se incizează peritoneul din spaţiul parieto-colic (fig. 87 a), pe toată lungimea colonului, apoi în firida colică dreapta (fig. 87 b);

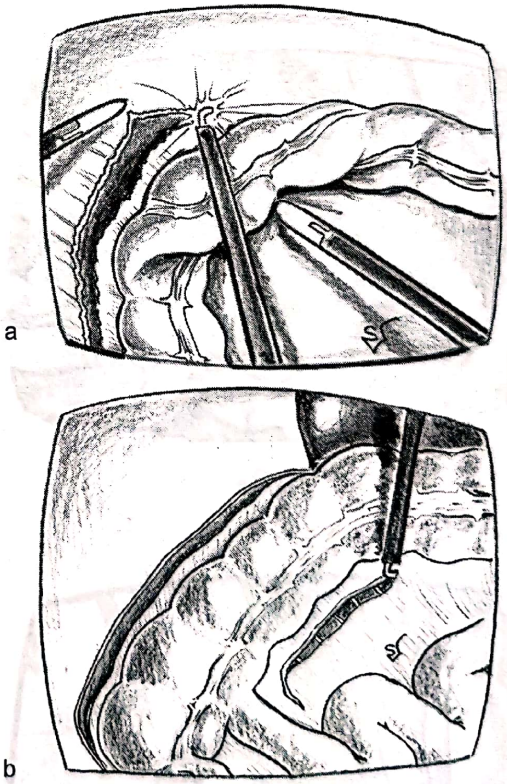

a

b

Fig. 87

Scanned with OKEN Scanner

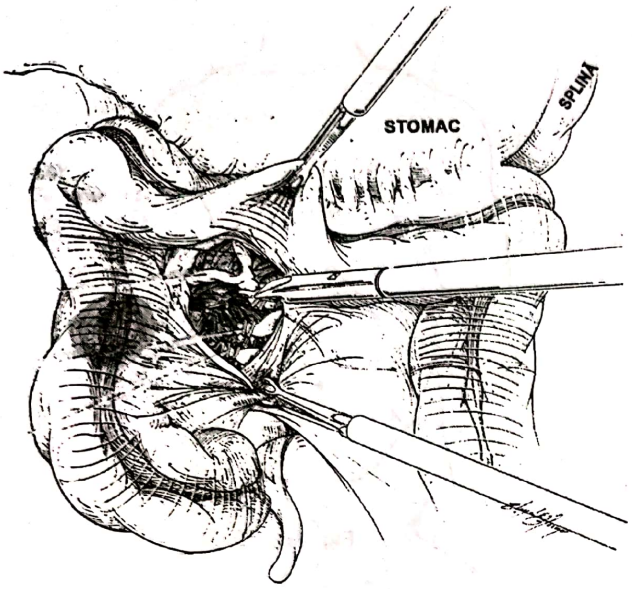

Fig. 88 – după Autosuture Company

- se prinde peritoneul cu un disector curb, în unghiul superior şi medial, se secţionează şi se descoperă vasele colice drepte care se izolează, se ligaturează (sau se clipează) şi se secţionează (fig. 88), apoi vasele ileo-colice (fig. 89);
- se continuă disecţia spre lateral şi caudal, cu forfeca sau cu un tampon montat pe pensă.

N.B.: atenţie la ureter şi vasele spermatice sau evariene.

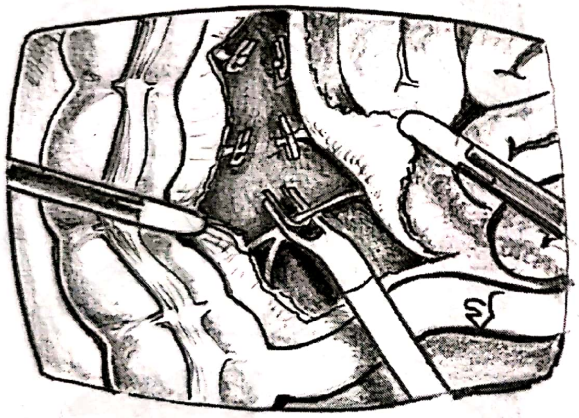

Fig. 89

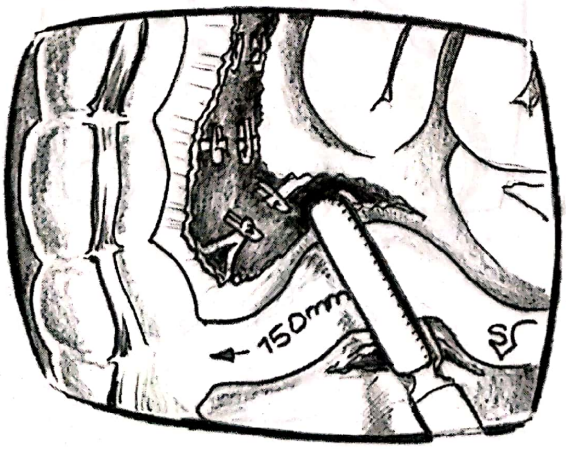

Fig. 90

- se mobilizează cecul şi ileonul terminal pe 15 cm, care se secţionează (fig. 90) sau se lasă în continuitate;

Scanned with OKEN Scanner

- secţiunea ligamentului gastro-colic, cu ligatura (cliparea) şi secţiunea vaselor şi cu păstrarea arcadei marginale a stomacului (fig. 91) pe toată jumătatea lui dreaptă, până la ligamentul hepato-colic care se agrafează şi se secţionează electric;

N.B.: atenţie la duoden pentru a nu fi lezat şi la pedicolul hepatic

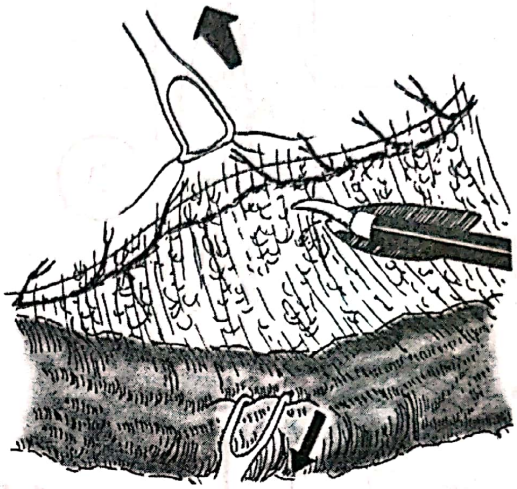

Fig. 91

- decolarea spre medial a colonului drept, până la incizia peritoneului din firida colică cu secţiunea transversului, la dreapta colicii medii şi a epiploonului aferent cu electrocoagularea vaselor cu foarfeca sau pe pensă (fig. 92);
- se are în vedere buna vizualizare a ureterului şi vaselor spermatice / ovariene.

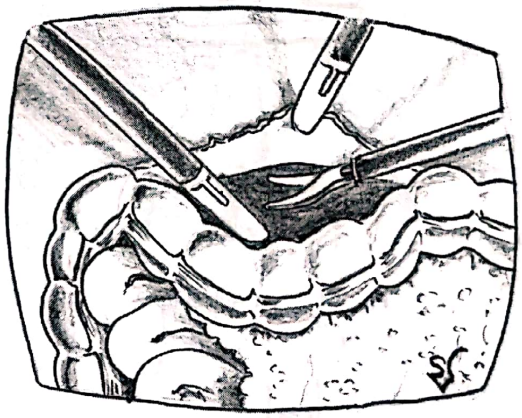

Fig. 92

- se face o mică incizie mediană, supraombilicală prin care se extrage piesa şi prin care se scot capetele colonului şi al ileonului terminal, care se secţionează (fig. 93);

Fig. 93

Scanned with OKEN Scanner

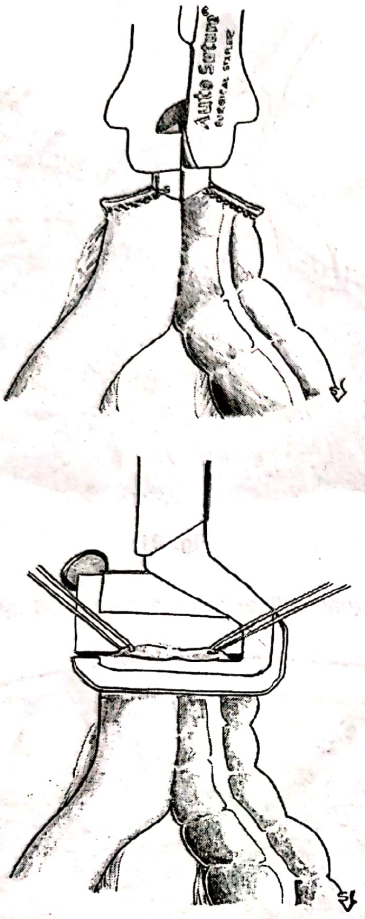

Fig. 94 (după Autosuture)

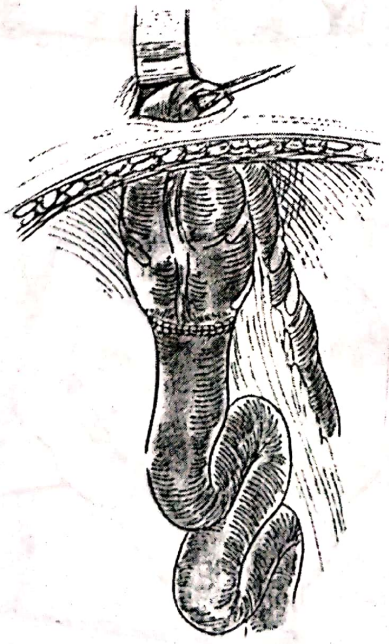

Fig. 95

- cu un stappler GIA, se face anastomoza latero-laterală (fig. 94 a), se închid capetele terminale (cu stappler sau manual) (fig. 94 b) şi se introduc în abdomen (fig. 95);
- sutura parietală cu reinsuflarea peritoneului, controlul hemostazei, sutura breşelor peritoneale şi drenaj;
- dezinsuflarea peritoneului şi sutura plăgilor.

Variantă

– Anastomoza intracorporeală (dificil de executat):

- după eliberarea colonului drept, se secţionează ileonul terminal, apoi transversul, la dreapta colicii medii, cu un stappler linear şi epiploonul aferent;
- anastomoză ileo-transversă, latero-laterală (ca în chirurgia clasică), cu surget sau cu fire izolate şi sutura breşelor peritoneale;
- incizie de 5-6 cm în flancul drept, pararectală, cu extragerea piesei şi drenaj;
- extragerea trocarelor şi sutura peretelui şi a inciziilor de trocar.

Scanned with OKEN Scanner

Hemicolectomia stângă – asistată manual

(figuri după Autosuture şi E. Tărcoveanu)

Poziţia bolnavului şi echipei operatorii:

- bolnav în decubit dorsal (ca şi la hemicolectomia dreaptă) în uşor Trendelenburg, cu braţul stâng pe suport (fig. 96), uşor rotat spre dreapta şi cu capul ridicat (fig. 97).
- echipa operatorie: ca la hemicolectomia dreaptă.

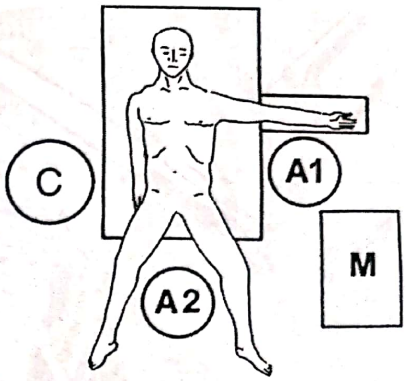

Fig. 96

Fig. 97

Tehnică:

- insuflarea peritoneului şi plasarea trocarelor (fig. 98);
- de obicei sunt necesare 4 trocare: supraombilicale (de 10 mm) unul (5 mm) în flancul stâng şi altul (5 mm) suprapubian;

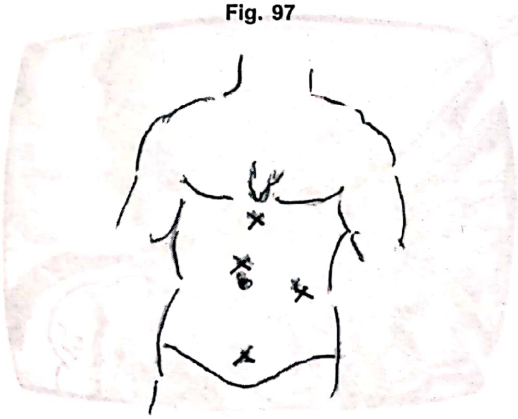

Fig. 98

- ridicarea epiploonului şi colonului transvers şi aşezarea lor în etajul superior;
- cliparea şi secţionarea venei mezenterice inferioare, în firida colică stângă, la dreapta unghiului Treiz şi sub marginea inferioară a pancreasului, precum şi a vaselor sigmoidiene medii şi superioare (fig. 99).
- după incizia peritonului cu atenţie pentru a nu leza pancreasul şi vasele mezenterice superioare.

Fig. 99

Scanned with OKEN Scanner



Fig. 100

- incizia peritoneului parieto-colic stâng, pe toată lungimea descendentului şi decolarea lui spre medial, cu evidenţierea ureterului şi vaselor spermatice/ovariene (fig. 100) (vezi fig. 63);

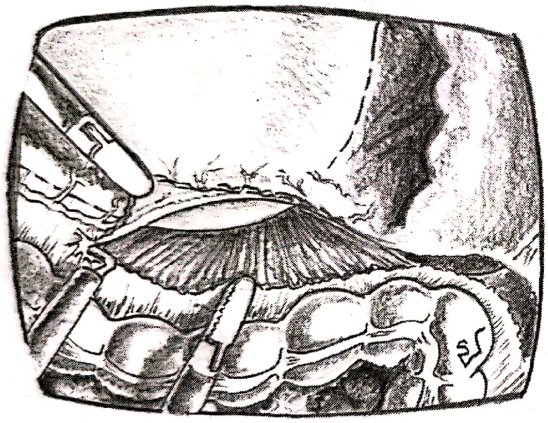

Fig. 101

- secţiunea ligamentului gastro-colic stâng cu păstrarea arcadei marii curburi (fig. 101) la stânga colicii medii, cu ligatura (cliparea) vaselor, până la ligamentul spleno-colic;



Fig. 102

- viscerloză, cu atenţie, a zonei ligamentului spleno-colic, cu evitarea lezării splinei;
- izolarea, cliparea şi secţiunea ligamentului spleno-colic (fig. 102) cu foarfeca sau cârligul cu hemostaza vaselor;
- secţiunea epiploonului aferent colonului stâng cu hemostaza vaselor;

Scanned with OKEN Scanner

- incizie în flancul stâng de 6-7 cm cu extragerea piesei din abdomen şi secţiunea transversului şi sigmoidului (fig. 103), mecanic sau cu foarfeca (fără sutura capetelor);

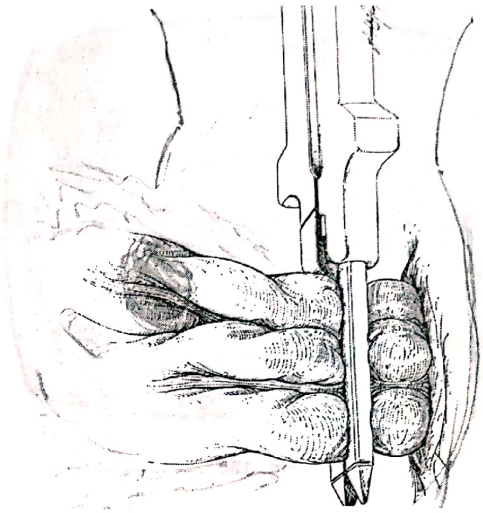

Fig. 103

- anastomoza transverso-sigmoidiană termino-terminală sau latero-laterală, manuală cu fire izolate, cu introducerea colonului, în abdomen şi sutura parietală (fig. 104);
- reinsuflarea peritoneului, controlul hemostazei;
- sutura breşelor din mezouri cu fire izolate şi drenaj, în Douglas;
- dezinsuflarea peritoneului, extragerea trocarelor şi sutura inciziilor de trocar.

Fig. 104

Variantă:

– Anastomoza intracorporeală (dificil de executat):

- după izolarea completă a piesei şi epiploonului, se secţionează transversul, la stânga colicii medii şi sigmoidul, cu stappler linear;
- anastomoza se poate face latero-lateral, sau termino-terminal cu fire izolate;
- sutura breşelor şi drenaj în Douglas;
- incizie pararectală stângă cu extragerea piesei şi a trocarelor;
- sutura parietală şi a inciziilor de trocar.

Colectomii segmentare – asistate manual

(figuri după Autosuture şi E. Tărcoveanu)

a) **Colectomia de transvers**

– Dispozitivul operator, ca la hemicolectomia dreaptă.

Tehnică:

- insuflarea peritoneului şi plasarea trocarelor (fig. 105);

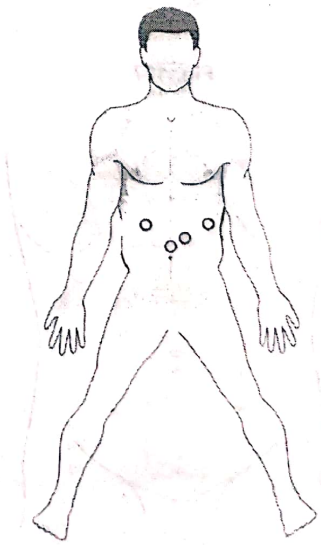

Fig. 105

Scanned with OKEN Scanner

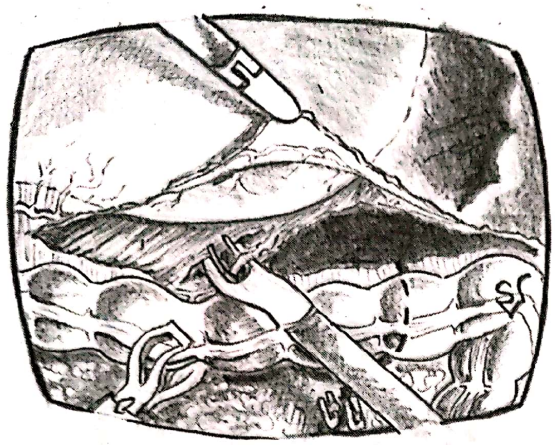

Fig. 106

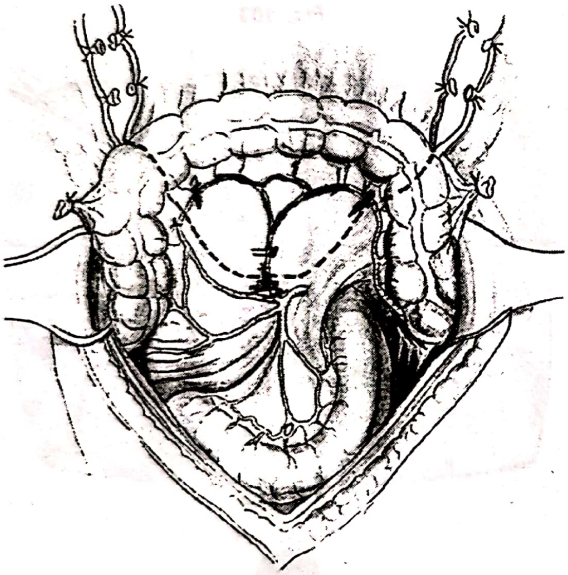

Fig. 107

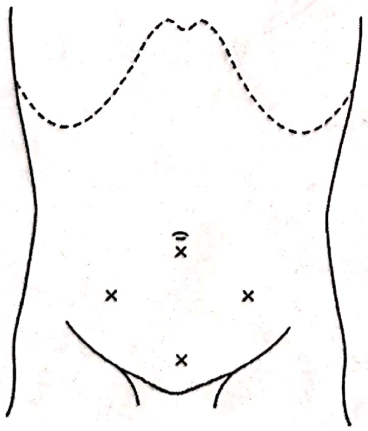

Fig. 108

- de obicei, se introduc 4 trocare: supraombilical (10 mm) pentru cameră, paramedian stâng (10 mm) şi în hipocondrul drept şi stâng (5 mm);
- cu o pensă, se trage colonul transvers spre caudal;
- secţiunea ligamentului gastro-colic cu păstrarea arcadei marginale gastrice până la nivelul unghiurilor colonului cu mobilizarea acestora şi secţiunea marelui epiploon (fig. 106);
- ridicarea colonului şi marelui epiploon, secţiunea foiţei mezocolice inferioare cu descoperirea vaselor colice medii şi arcadei Riolan cliparea şi secţionarea lor (fig. 107);
- incizie mediană supraombilicală, exteriorizarea transversului şi epiploonului cu secţionarea ambelor capete cu foarfeca (vezi fig. 28);
- sutura manuală termino-terminală, cu fire izolate (vezi fig. 28)
- introducerea colonului în abdomen cu sutura inciziei parietale;
- refacerea insuflaţiei, controlul hemostazei, sutura breşei mezocolice, cu fire izolate şi drenaj;
- dezinsuflarea peritoneului, scoaterea trocarelor şi sutura inciziilor.

b) **Sigmoidectomia segmentară**

Dispozitiv operator: ca la hemicolectomie stângă cu bolnavul uşor rotat spre dreapta şi în Trendelenburg (vezi fig. 97).

Tehnică:

- insuflarea peritoneului şi plasarea trocarelor (fig. 108); se foolosesc 4 trocare: subombilical (10 mm) pentru cameră, în cele două flancuri (5-10 mm) şi suprapubian (5 mm);
- se împinge epiploonul, sigmooidul şi ansele jejuno-ileale în sus şi spre dreapta;
- secţiunea foiţei parieto-colice a sigmoidului, prin tracţiunea sigmoidului spre dreapta cu evidenţierea ureterului şi vaselor iliace (vezi fig. 76);
- se împinge sigmoidul lateral şi se tracţionează în sus, se incizează foiţa medială a mezosigmoidului şi se descoperă artera rectală superioară şi trunchiul sigmoidienelor care se clipează şi se secţionează (vezi fig. 75).
- incizie de 6-8 cm în fosa iliacă stângă, pararectal cu exteriorizarea piesei (vezi fig. 103);

Scanned with OKEN Scanner

- secţiunea, cu foarfeca, a anselor sigmoidiene şi anastomoza mecanică cu un stappler TA 90 sau manuală (vezi colectomia de transvers);
- introducerea anselor în abdomen;
- sutura peretelui cu reinsuflarea peritoneului;
- sutura breşei mezosigmoidiene şi drenaj;
- desinsuflarea peritoneului cu extragerea trocarelor şi sutura inciziilor;

Variantă:
- în tumorile situate pe ansa cranială a sigmoidului, se clipează şi se secţionează vena mezenterică inferioară şi se coboară unghiul splenic al colonului;

Colectomia totală laparoscopică – asistată manual

Dispozitiv operator: decubit dorsal cu ambele braţe pe suporţi, bolnavul rotit spre stânga şi apoi spre dreapta, cu capul ridicat şi apoi în Trendelenburg (după caz):
- chirurgul îşi schimbă poziţia, după caz.

Tehnică:
- insuflarea peritoneului şi plasarea trocarelor (fig. 109); sunt necesare 6 trocare: supraombilical (10 mm) pentru cameră, în cele două hipocondruri (10 mm) alte două pe flancuri (5 mm) şi unul suprapubian (5-10 mm);
- se începe cu hemicolectomia dreaptă, apoi de transvers, urmată de hemicolectomie stângă şi a sigmoidului, după timpii descrişi mai sus;
- secţiunea colonului se poate face la nivelul joncţiunii recto-sigmoidiene sau pe rectul superior sau mijlociu (vezi fig. 78, 79, 80).
- în cazul coloprotectomiei, incizia se face deasupra sfincterului intern anal (vezi fig. 80);
- incizie pubo-subombilicală prin care se extrage piesa;
- în colectomia totală, se suturează capătul ileal cu un stappler linear şi se face un rezervor ileal care se anastomozează latero-terminal cu rectul sau cu canalul anal (fig. 110), cu un stappler EEA sau manual (vezi fig. 81 b, 82 b);
- în coloprotectomie totală se face anus ileal terminal în fosa iliacă dreaptă;
- sutura peretelui şi a inciziilor de la nivelul trocarelor cu drenaj.

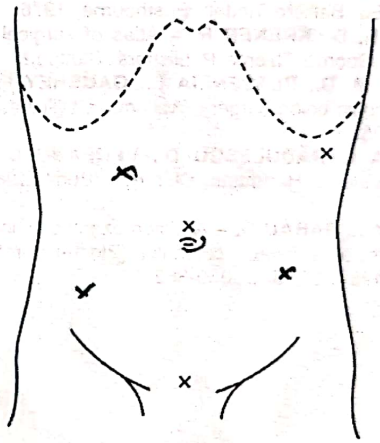

Fig. 109

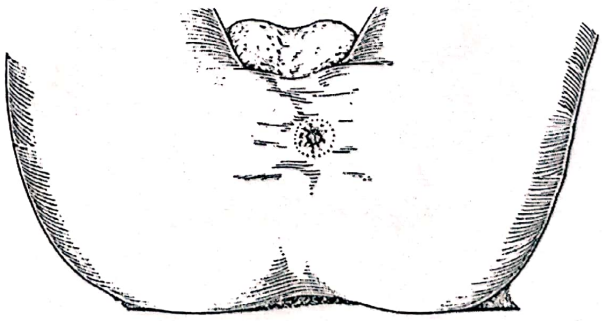

Fig. 110

Scanned with OKEN Scanner

BIBLIOGRAFIE SELECTIVĂ

1. **ALECU I.** – Chirurgie laparoscopică colo-rectală. Enciclopedia de chirurgie. Ed. Celsius, 3, 3, 2007.
2. **ANGELESCU N., JITEA N., ANGELESCU M.** – Utilizarea aparatelor de sutură mecanice în chirurgia generală. Chirurgia (Buc.), 1999, 94, 5, p. 367-376.
3. **ANGELESCU N., POPA E., POCIOVÂLIŞTEANU EMA, ANGELESCU M.** – La colostomie et la qualitée de la vie dans les affections recto-sigmoïdiennes et génitales. Arch. Med. Balk. Union, 2004, 39, 1, p. 58.
4. **BRUCE V., FEDEN Jr.** (sub red.) – Laparoscopic Surgery of the Abdomen. Springer, 2004.
5. **COUVELAIRE R., CUCKIER J.** – Nouveau traité de téchnique chirurgicale, vol. XV. Ed. Masson et Cie, Paris, 1968.
6. **GOLIGHER J. C.** – Surgery of the anus, rectum and colon, ed. III, Ed. Ballière Tindall, Eastbourne, 1976.
7. **GREW H. E., KRENER R.** – Atlas of surgical operations, vol. I-II, George Thieme Publishers, Stuttgartr, 1980.
8. **JACOB M. D., PLASENEIA E., GAUSHEY F.** – Atlas of laparoscopic colon surgery. Williams & Williams a Warvely Co., 2005.
9. **JUVARA I., RĂDULESCU D., VEREANU I.** şi colab. – Operaţia de tip Hartmann. Chirurgia (Buc.), 1980, 29, 2, p. 81-92.
10. **JUVARA I., SABĂU D.** – Anastomoza ileo-colică cu incizie transversală la nivelul colonului (Bloch-Duprét). Chirurgia (Buc.), 1987, 36, 5, p. 359-362.
11. **MEYER Ch., DRAGOMIR S.** şi colab. – Chirurgia colorectală pe cale laparoscopică. Reflecţii apropo de o experienţă personală pe 613 cazuri. Chirurgia (Buc.), 2003, 98, 5, p. 417-424.
12. **PATERSON-BROWN S., GARDEN J.** – Principles and practice of Surgical Laparoscopy. W. B. Saunders, 1994.
13. **POPESCU M. URLUIENI, SIMICI P.** – Chirurgia intestinului. Ed. Med. (Buc.), 1958.
14. **QUENU J.** – Traité de téchnique chirurgicale. vol. IV, Ed. Masson et Cie, Paris, 1964.
15. **RĂDULESCU D., PĂTRAŞCU TR., CÂMPEANU I.** – Detalii tehnice ale colostomiei terminale definitive. Chirurgia (Buc.(, 1989, 38, 5, p.365-370.
16. **SETLACEC D., POPOVICI A., MITULESCU I.** – Colectomia "radicală" în cancerul de colon transvers. Chirurgia (Buc.), 1982, 31, 5, p.321-330.
17. **SIMICI P.** – Elemente de chirurgie intestinală. Ed. Med. (Buc.), 1976.
18. **TÂRCOVEANU E.** – Elemente de chirurgie laparoscopică, vol. II, Ed. Polirom, Iaşi, 1998.
19. **TESTUT L., JACOB O.** – Traité d'anatomie topographique, vol. IV, Ed. Masson et Cie, Paris, 1964.
20. **TOUPÉ A.** – Chirurgie colique. Ed. Maloine, Paris, 1965.
21. **ZOLLINGER M. R. Jr., ZOLLINGER M. R. Sr.** – Atlas of Surgical Operations. 8-th Ed. Mc. Graw-Hill, 2003.
22. xxx – Autosuture company. Stappling Surgery General Surgery, 1974.

Scanned with OKEN Scanner

CHIRURGIA RECTULUI

TRAEAN BURCOŞ, EMIL POPA

NOŢIUNI DE ANATOMIE CHIRURGICALĂ

Rectul *(intestinum rectum)* se continuă cranial cu colonul sigmoid şi distal se sfârşeşte în canalul anal (fig. 1).

Se întinde de la a treia vertebră sacrată şi merge în jos urmând curbura sacrococcigiana, întinzându-se 2,5 cm în faţa coccisului şi un pic mai jos, depăşind prostata. Prezintă două cuburi antero-posterioare: una superioară cu convexitatea posterioară şi una inferioară cu convexitatea anterioară. Sunt descrise şi două curburi laterale una superioară către dreapta şi una inferioară către stânga, oricum având importanţă redusă.

Rectul are lungime de 12 cm şi la începutul lui are calibrul egal cu al sigmoidului, dar ulterior se dilată formând ampula rectală. Rectul nu are saculaţie ca restul colonului, dar în partea inferioară el este contractat şi prezintă numeroase pliuri longitudinale care îi permit să se destindă. În afara acestora are câteva pliuri semilunare constante transversale denumite valve Houston, ele sunt în mod obişnuit trei la număr.

Peritoneul acoperă cele două treimi superioare ale rectului, acoperindu-l mai ales anterior şi pe lateral, cel mai jos fiind anterior de unde se reflectă pe veziculele seminale la bărbat şi pe peretele posterior al vaginului la femeie. Nivelul la care peritoneul părăseşte peretele anterior rectal şi se reflectă anterior este de importanţă considerabilă pentru practica chirurgicală atunci când este evaluată partea inferioară a rectului. Aceasta reflexie peritoneală este mai înaltă la barbat, cam la 7,5 cm, înălţime pe care indexul explorator transrectal o poate ajunge. La femeie înălţimea spaţiului rectouterin este la circa 5,5 cm de orificiul anal.

Rectul este înconjurat de un sistem fascial complex derivat din fascia endopelvină cu care se uneşte posterior acoperind sacrul şi coccisul (fig. 2). Cele două fascii – rectală şi endopelvină – sunt separate printr-un ţesut areolar lax care îi permite rectului să se destindă pe masură ce acesta se umple.

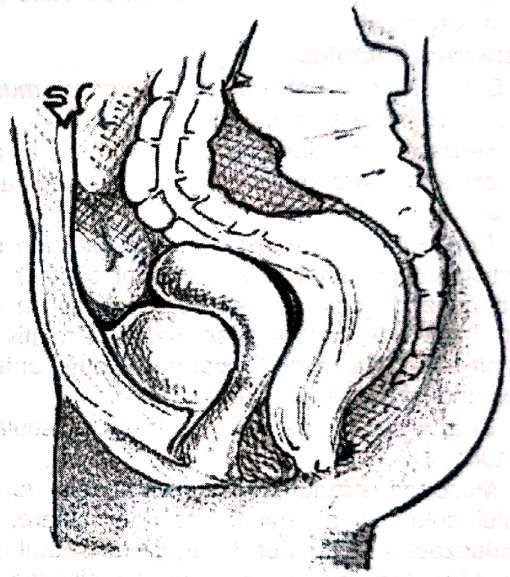

Fig. 1 – Anatomia pelvisului la femeie.

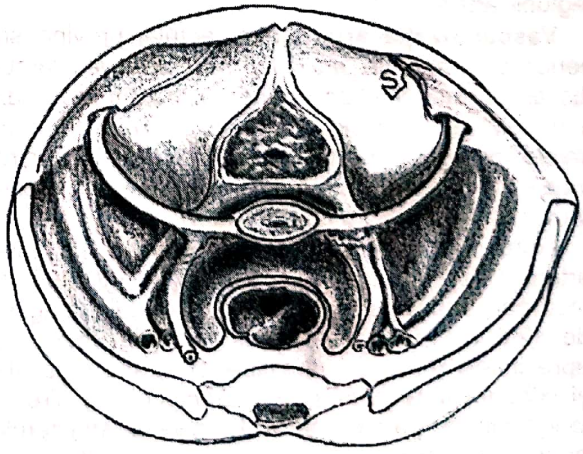

Fig. 2 – Anatomia pelvisului la femeie pentru evidenţierea raportelor şi a fasciilor pelvine

Scanned with OKEN Scanner

Rapoartele rectului:

– Partea superioară a rectului este în raport posterior cu vasele hemoroidale superioare, cu plexurile sacrale nervoase stângi iar în partea inferioară se întinde direct pe sacru, coccis şi ridicatorul anal prin intermediul unei fascii dense.

– Anterior este separat superior la bărbat de fundul vezicii urinare iar la femeie de faţa posterioară a uterului şi anexelor, eventual de anse de intestin subţire şi sigmoid.

– Inferior este în raport, la bărbat cu trigonul vezical şi veziculele seminale, ducturile deferente şi mai anterior cu faţa posterioară a prostatei, în timp ce la femeie vine în contact cu peretele posterior al vaginului.

Structura rectului:

– Sunt descrise patru straturi *seroasa, muscularа, submucoasa* şi *mucoasa*.

– *Seroasa* este derivată din peritoneu şi acoperă faţa anterioară şi laterală a părţii superioare a rectului.

– *Tunica musculară* este formată dintr-un strat superficial longitudinal şi unul interior circular, ele se continuă cu cele ale sigmoidului dar nu sunt aşa de mult unite în tenii şi se distribuie relativ uniform pe suprafaţa rectului, mai puţin totuşi anterior şi posterior şi mai mult lateral.

– *Stratul submucos* uneşte stratul muscular şi cel mucos.

– *Mucoasa* rectului este mai îngroşată decât a restului colonului şi mai închisă la culoare, mai vascularizată şi mai puternic legată de stratul muscular. Mucoasa rectului este de tip cilindric unistratificat conţinând numeroase glande ce secretă mucus. Ea se continuă la nivelul liniei dinţate cu stratul epitelial pavimentos pluristratificat al pielii regiunii anale.

Vascularizaţia arterială a rectului provine superior din ramurile *arterelor hemoroidale,* ramuri din *artera mezenterică inferioară,* porţiunea medie a rectului este vascularizată de *arterele hemoroidalele medii* ramuri ale *arterei hipogastrice* iar *ramurile hemoroidale inferioare* pentru rectul inferior provin din *arterele ruşinoase interne.*

Ramurile hemoroidale superioare care continuă artera mezenterică inferioară se divid în două ramuri care merg pe lateralele rectului pe o lungime de 12,5 cm până spre anus unde se împart în aproximativ 6 ramuri care străbat stratul muscular şi coboară între el şi stratul submucos pe direcţie longitudinală paralel până la nivelul sfincterului anal intern unde se anastomozează cu alte artere hemoroidale formând o serie de bucle în jurul anusului (fig. 3,4).

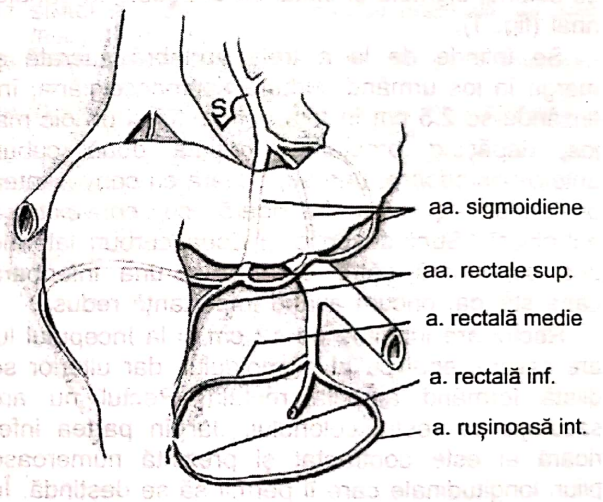

Fig. 3 – Vascuarizaţia arterială a rectului

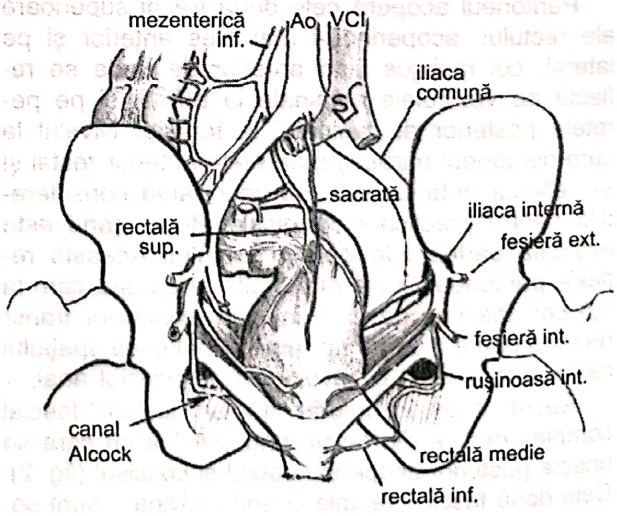

Fig. 4 – Vascularizaţia rectului din vedere posterioară.

Scanned with OKEN Scanner

Venele rectului se formează în plexul vascular care înconjoară canalul anal. In vasele care formează aceste plexuri există dilataţii saculare la marginea anusului, din aceste plexuri pleacă şase vase care au un calibru mai important. Acestea urcă printre stratul muscular şi submucos pentru aproximativ 12,5 cm mergând paralel, străbat stratul muscular şi formează prin unirea lor un singur trunchi – vena hemoroidală superioară. Acest aranjament este denumit plex hemoroidal, el comunică cu vene tributare venelor hemoroidale mijlocii şi inferioare şi în felul acesta se stabileşte comunicarea între circulaţia portală şi sistemică (fig. 3,4).

Limfaticele rectului au fost studiate la sfârşitul secolului trecut, în 1895 Dimitrie Gerota publicând pentru prima oară date privind anatomia limfaticelor rectului.

În peretele rectului se descriu două reţele limfatice una submucoasă şi una musculară care au în general drenaj comun. Din punct de vederea al drenajului linia cutaneomucoasă reprezintă zona de demarcaţie între teritoriul de drenaj superior care duce limfa spre releele ganglionare intrapelvine şi cel inferior care drenează către ganglionii inghinali. In privinţa anastomozelor între cele două teritorii de drenaj sunt descrise anastomoze ce fac ca uneori în cazul blocărilor căilor de drenaj superioare, pelvine, drenajul să se facă retrograd către teritoriul inghinal, explicând posibilitate de metastazare retrogradă (fig. 5).

În treimea inferioară rectală care cuprinde şi pielea regiunii perineale şi pielea modificată a canalului anal se găseşte un important plex vascular limfatic din care vasele eferente merg prin ţesutul subcutanat al perineului către ganglionii inghinali superficiali, ajungând în grupul superior şi medial.

Totodată din plexul acestei regiuni o parte a limfaticelor pleacă subcutan, înconjurând cocisul în direcţie posterioară realizând anastomoze cu vasele superficiale şi lombare şi fesiere şi în final mergând spre ganglionii inghinali superficiali. Sunt descrise şi trasee încrucişate către ganglionii inghinali de parte opusă.

Ganglionii inghinali superficiali sunt doar o staţie de releu, din ei, limfa fiind îndreptată spre ganglionii iliaci externi.

Treimea rectală medie se întinde pe o lungime de cca 10 cm superior de linia pectinată. În partea inferioară ea corespunde columnelor anale iar reţeaua limfatică este săracă, ea fiind reprezentată doar de vase limfatice longitudinale care merg în

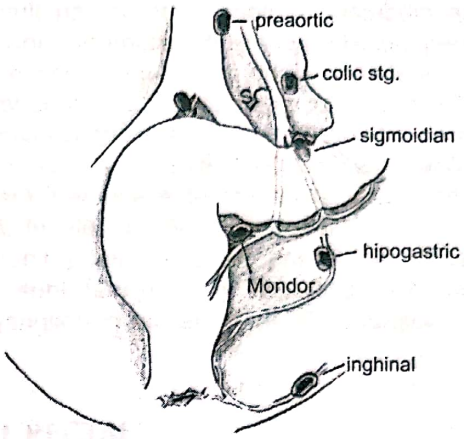

Fig. 5 – Teritoriul de drenaj limfatic rectal.

Scanned with OKEN Scanner

lungul columnelor anale spre plexul limfatic submucos al ampulei rectale.

Pe lângă acestea se mai descriu alte trei direcţii de drenaj:

– unele inferioare care străbat muşchiul ridicător anal şi apoi drenează către grăsimea foselor ischiorectale de unde emerg pe calea vaselor ruşinoase interne ajungând în pelvis la ganglionii hipogastrici;
– al doilea grup ce pleacă din porţiunea mijlocie a acestui teritoriu şi merg împreună cu vasele rectale mijlocii deasupra muşchilor ridicători anali ajung la nivelul ganglionilor hipogastrici;
– vasele eferente din partea superioară a teritoriului rectal mijlociu reprezintă pricipalul curent limfatic din această regiune şi merg împreună cu vasele rectale medii către teritoriul de drenaj al acestor vase.

În teritoriul superior al ampulei rectale şi joncţiunea rectosigmoidiană există un bogat plex limfatic submucos şi muscular. Vasele eferente ajung la 3-8 ganglioni pararectali situaţi posterior, între peretele muscular şi fascia rectală, în regiunea bifurcaţiei arterei rectale superioare, cunoscută sub denumirea hilul lui Mondor sau hilul limfatic al rectului.

Din ganglionii pararectali vasele eferente ajung la al doilea releu ganglionar reprezentat de ganglionii mezenterici inferiori în lungul vaselor mezenterice inferioare.

Inervaţia organelor pelvine şi a rectului

Axonii nevilor simpatici ajung în pelvis pe două căi:

1) *axoni postganglionari din nervii (sau plexul) hipogastric superior şi inferior* care reprezintă continuarea plexului simpatic preaortic;

2) *ramuri ale plexurilor sacrale* care inervează organele pelvine (fig. 6). Nu este foarte clar care dintre aceste două surse realizează diferitele funcţii. Influxurile simpatice produc constricţia sfincterului vezical inferior blocând evacuarea urinii dar pe de altă parte stimulează expulzia spermei în structurile genitale masculine în timpul ejaculării. Prin contrast influxurile simpatice probabil că inhibă contractiile uterine.

Nervii hipogastrici superiori (plexul) coboară de pe bifurcaţia aortei şi sunt compuse din:

- axoni postganglionari simpatici provenind din ganglionii simpatici lombari;
- câteva ramuri din plexurile simpatice aortice (care coboară din ganglionul mezenteric inferior);
- un important grup de axoni senzoriali de la viscerele pelvine. Nervii hipogastrici superiori

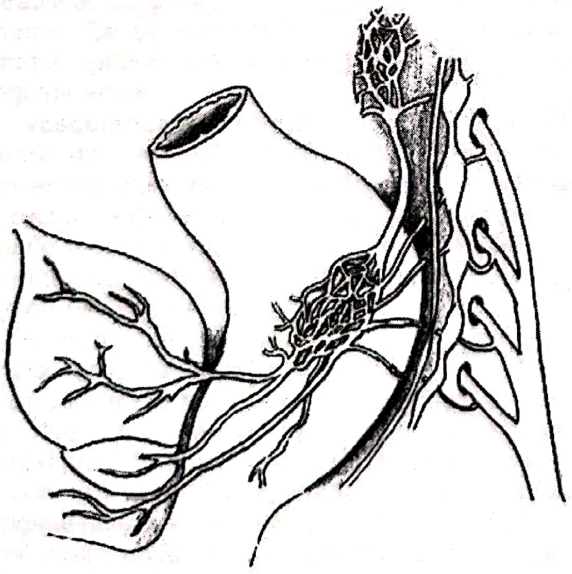

Fig. 6 – Inervaţia rectului

Scanned with OKEN Scanner

trec inferior în faţa promontoriului sacral unde se divid în doi nervi hipogastrici inferiori sau plexuri (care conţin aceleaşi grupe de fibre ca şi nervii superiori). Aceşti nervi inervează vezica urinară, muşchii netezi ai căilor ejaculatoare la bărbaţi şi o parte din ureter.

Axonii parasimpatici preganglionari provin din măduva sacrală S2 până la S4 şi merg în lungul rădăcinilor acestor segmente pentru a forma plexurile nervoase sau nervii erigenţi de fiecare parte. Aceşti nervi se întind în lungul peretelui pelvin (cel mai mult pe ridicatorii anali şi destribuie axonii la ganglionii intramurali din rectul inferior, peretele şi gâtul vezicii urinare şi ţesuturile erectile ale penisului, uter şi ovare). Peretele muscular al vezicii urinare şi rectului primesc importantă inervaţie parasimpatică de la segmentele medulare S2 până la S4. Această inervaţie este cheia expulzării conţinutului (urină, fecale) din aceste structuri.

Axonii *postganglionari* porniţi din aceşti ganglioni sunt foarte scurţi în comparaţie cu axonii postganglionari din alte teritorii simpatice.

CONSIDERAŢII ASUPRA CHIRURGIEI CANCERULUI RECTAL

Mezorectul

Descrierea mezorectului a fost facută de Thoma Ionescu dar bazele excizie chirurgicale moderne au fost puse de Heald (publicate în 1984).

În ultimele decenii tratamentul chirurgical al cancerului rectal cu localizare inferioara şi medie pare să fi suferit modificări conceptuale prin introducerea exciziei totale a mezorectului. Astfel dacă până în ultimele decenii echipele chirurgicale care efectuau chirurgie de exereză rectală raportau o rată de recidivă cuprinsă între 20 şi 40% odată cu mai bună înţelegere a biologiei cancerului rectal, a studierii căilor de diseminare – în special limfatică – şi a introducerii exciziei totale a mezorectului această rată de recidivă a scăzut în studii pe loturi mari până la sub 10%.

Mezorectul este reprezentatat de ţesutul celulograsos perirectal alcătuit din grăsime, ganglioni limfatici şi care conţine vasele sanguine, limfatice şi nervii rectului. Mezorectul este dezvoltat în 2/3 din circumferinţa rectului subperitoneal şi se întinde distal până la 2-3 cm de linia anocutanată. El este situat sub foiţa viscerală a fasciei pelvine – fascia rectală (fig. 1). Peretele pelvin este acoperit de foiţa parietală a fasciei plevine, aceasta acoperă vasele pelvine, fasciculele nervoase coresunzătoare plexurilor hipogastrice şi ureterul. Posterior fascia parietală pelvină corespunde fasciei presacrate în timp ce anterior se continuă cu fascia vezicoprostatică Denonviliers la bărbat şi rectouterină la femeie. Intre cele două foiţe – fascia parietală şi viscerală există un plan de clivaj avascular care trebuie urmat atunci când se doreşte realizarea unei excizii complete a mezorectului cu ridicarea în totalitate a elementelor aparţinând aparatului rectal dar cu conservarea celorlalte (fig. 2).

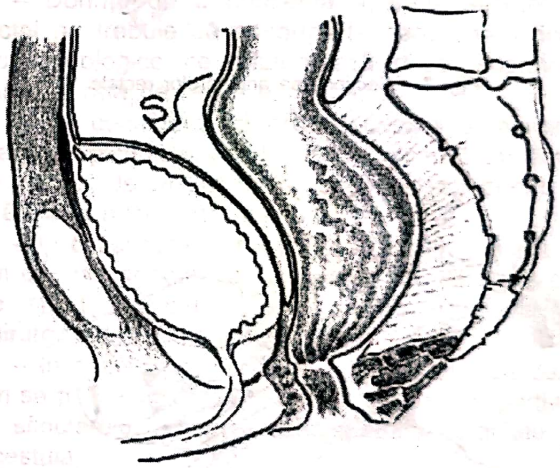

Fig. 1 – Delimitarea posterioară a mezorectului.

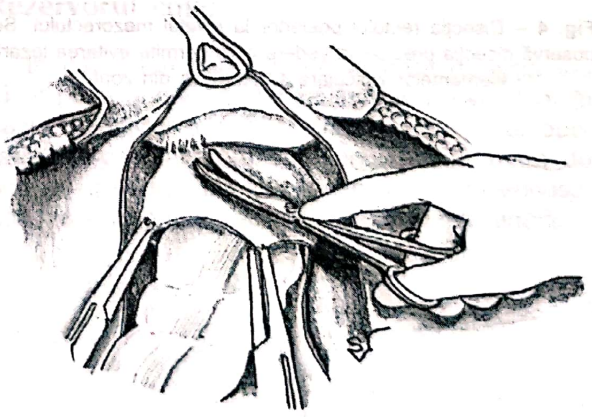

Fig. 2 – Disecţia anterioară în spaţiul recto-vezical.

Scanned with OKEN Scanner

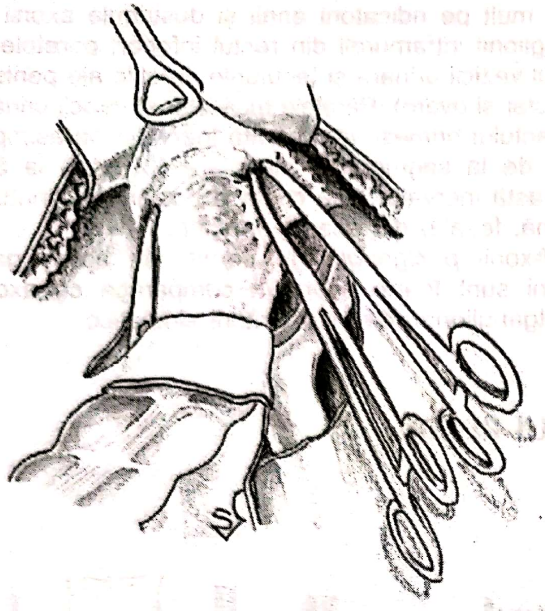

Fig. 3 – Secţionarea aripioarelor rectale.

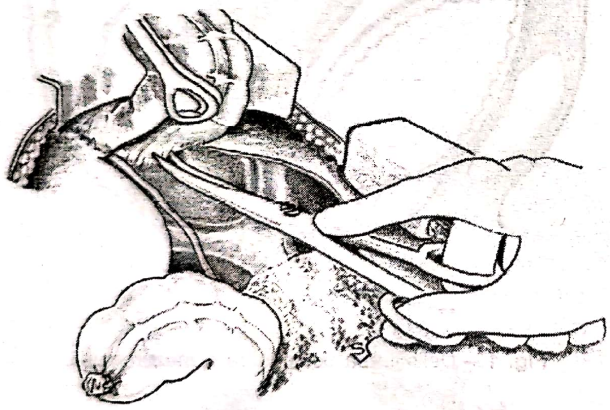

Fig. 4 – Disecţia rectului posterior la nivelul mezorectului. Se observă disecţia precisă, la vedere care permite evitarea lezării elementelor vasculare şi nervoase din zonă.

Excizia totală de mezorect conform tehnicii propuse de Heald foloseşte disecţia «la vedere» cu foarfeca sau bisturiul electric, disecţie care permite identificarea vaselor sanguine şi în special a venelor din spaţiul sacrat şi în felul acesta o bună hemostază. Pe de altă parte disecţia la vedere a mezorectului conduce la excizia corectă, în totalitate a tumorilor rectale care au depăşit straturile rectului şi care trimit prelungiri în spaţiul perirectal, scăzând în acest fel rata de recidive. Realizarea unei disecţii distale corecte a mezorectului favorizează realizarea de intervenţii cu conservarea aparatului sfincterian şi scăderea numărului de colostome şi în felul acesta a comorbidităţilor induse de acestea. În plus această tehnică permite protejarea elementelor aflate în afara fasciei rectale – de importanţă mare fiind plexurile hipogastrice care asigură inervaţia organelor genitale permiţând conservarea funcţiei sexuale (fig. 3, 4).

Limfadenectomia

Studii controlate privind cancerul de sigmoid şi rectal au arătat că nu există diferenţe semnificative în ceea ce priveşte rata de recidive şi supravieţuirea în raport cu locul unde se realizează ligatura şi rezecţia pediculilor vasculari – la nivelul emergenţei arterei mezenterice inferioare sau sub emergenţa din aceasta a arterei colice superioare stângi. Specific în cancerul de rect se poate realiza ligatura vasculară la nivelul emergenţei mezentericii inferioare din aortă pentru a permite o limfadenectomie extinsă dar nu s-a constatat o îmbunătăţire a duratei de supravieţuire considerându-se că din punct de vedere oncologic în prezenţa de ganglioni pozitivi la acest nivel conduce la o evoluţie a bolii similară cu cea a bolii metastatice. Ligatura arterei mezenterice inferioare la origine permite mobilizarea amplă a colonului şi realizarea de anastomoze colorectale joase, coloanale şi de rezervoare colice. Realizarea limfadenectomiei extinse poate fi insoţită de comorbidităţi specifice – limforee, complicaţii urinare, sexuale.

Marginile de rezecţie

– *Marginea digestivă distală:*

- se consideră că o distanţă de minim 2 cm de la marginea macroscopică a tumorii este suficientă pentru a asigura absenţa invaziei tumorale intraparietale;

Scanned with OKEN Scanner

- este de preferat ca de câte ori este posibil să se verifice marginea distală prin analiză histopatologică intraoperatorie;
- pentru cazurile dificile la care se tentează conservare sfincteriană în absenţa confirmării anatomopatologice intraoperatorii o margine de 1 cm măsurată pe piesa proaspătă este suficientă.

– *Marginea digestivă proximală* recomandată este de minim 8-10 cm de marginea macroscopică a tumorii;

– *Marginea mezorectală distală:*
- în cazul tumorilor ce trimit prelungiri in afara peretelui rectal, invadând mezorectul se consideră ca o margine de rezecţie de 5 cm sub limita macroscopică a tumorii în cazul tumorilor rectului superior este suficientă – realizându-se astfel o rezecţie parţială a mezorectului;
- pentru cazurile de tumori ale rectului mijlociu este recomandată excizia totală a mezorectului până la nivelul planşeului pelvin.

– *Marginea circumferenţială*
- realizarea unei excizii totale de mezorect, presupune excizia acestuia în afara fasciei rectale proprii şi conservarea integre a fasciei pelvine parietale;
- studii histopatologice demonstrează că prezenţa unei margini radiale de minim 2 mm este suficientă pentru a evita recidiva.

Conservarea nervilor pelvini

– Chirurgia cancerului rectal este grevată de sechele neurologice datorită interesării în timpul intervenţiei chirurgicale a fileţelor nervoase corespunzătoare plexurilor pelvine, nervilor hipogastrici, a plexului pelvin lateral şi a nervilor erectori. În afara chirurgiei radioterapia induce adesea leziuni neurologice.

– O chirurgie riguroasă, cu excizie a mezorectului intrafascial şi identificarea şi izolarea nervilor in cazul tumorilor de mici dimensiuni care nu trimit prelungiri în afara mezorectului permite conservarea nervilor pelvini şi implicit a funcţiei acestora, urinară şi sexuală. Leziunile minore sau datorate cicatrizării pot fi recuperate de principiu în 3-12 luni postoperator.

– În cazurile avansate cu invazie în peretele pelvin sau în organele vecine rezultatele neurologice sunt dependente de gradul de interesare nervoasă şi de posibilităţile chirurgicale de conservare a nervilor pelvini.

Conservarea aparatului sfincterian

– Dorinţa de a conserva aparatul sfincterian rectal nu trebuie să conducă la neaplicarea rigorilor oncologice ce infulenţează direct supravieţuirea şi rata de recidive.

– Se consideră că este necesară o margine macroscopică liberă de boală de minim 2 cm distal pe rect şi de minim 5 cm pe mezorect pentru a scădea la minim rata de recidivă.

– În cazul tumorilor localizate la mai puţin de 5 cm de linia anocutanată sau la mai puţin de 2 cm de sfincter amputaţia de rect este intervenţia chirurgicală recomandată.

– În cazul tumorilor localizate la mai mult de 2 cm se pot realiza rezecţii rectale cu excizia parţială a sfincterului intern (rezecţia părţii craniale a acestuia).

Rezervorul colic

În cazul tumorilor distale la care rezecţia s-a făcut până la nivelul planşeului pelvin sau chiar în cazul rezecţiilor transsfincteriene adesea postoperator se constată prezenţa unui număr mare de scaune pe zi, apariţia de scaune imperioase, scaune fracţionate sau chiar incontinenţă anală.

Scanned with OKEN Scanner

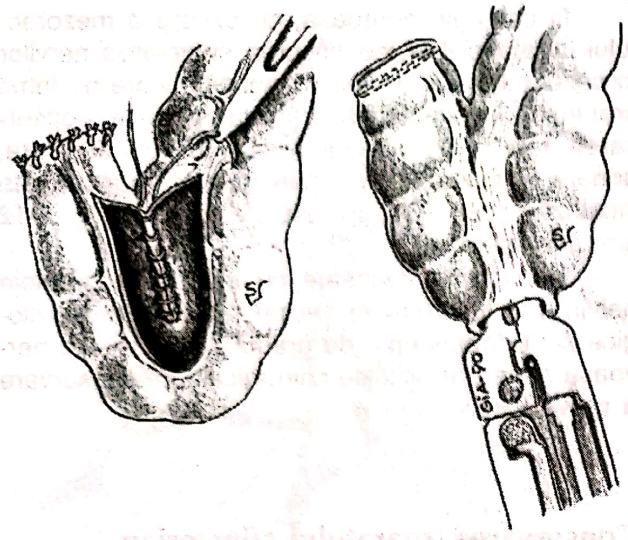

Fig. 5 – Rezervor colic în J.

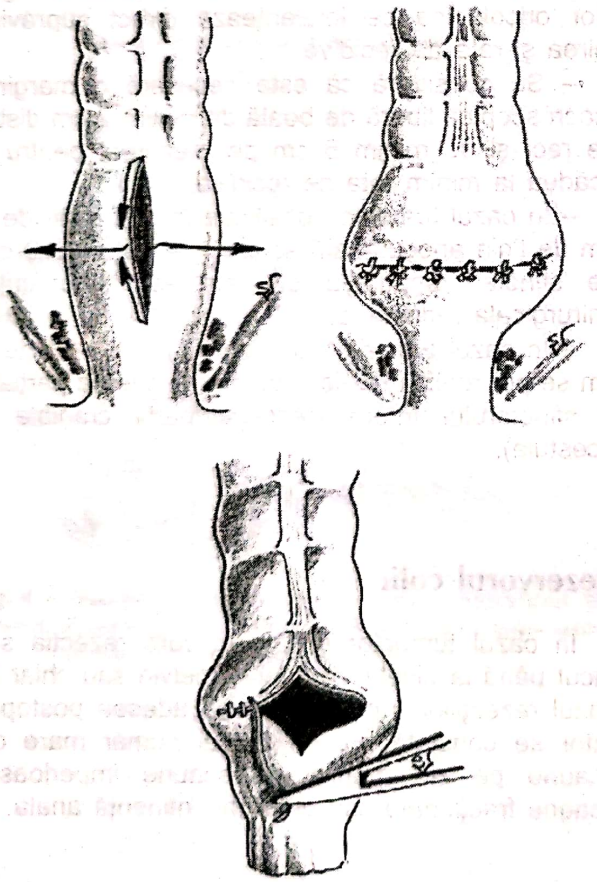

Fig. 6 – Coloplastie transversă.

Pentru evitarea acestui neajuns se realizează în prezent fie rezervoare colice în J de 5-6 cm (fig. 5) fie coloplastii transversale (fig. 6). De asemenea o îmbunătăţire a continenţei se constată după realizarea anastomozelor colorectale latero-terminale.

Scanned with OKEN Scanner

Stomiile de protecție

Riscul de apariţie a fistulelor rectale este cu atât mai mare cu cât anastomoza este mai jos situată, ajungând până la 20% în cazul anastomozelor sub 6 cm de la marginea anocutanată. Pentru a evita apariţia acestora şi implicit a comorbidităţilor legate de fistule a fost introdusă în practica curentă realizarea de stomii de protecţie. Cele mai folosite sunt ileostomele în continuitate (fig. 7) şi colostomele pe colonul stâng (fig. 8). Ficare dintre acestea au avantaje şi dezavantaje. Astfel:

- ilostomele realizate în fosa iliaca dreaptă – sunt uşor de făcut, sunt pretabile pacienţilor obezi, nu pun probleme de vascularizaţie, tranzitul se reia precoce postoperator, se reintegrează uşor şi generează un număr redus de eventraţii la locul de stomă. Pe de alta parte ileostomele necesită îngrijire specială atât în ceea ce priveşte protezarea şi evitarea complicaţiilor locale datorate conţinutului intestinal coroziv cât şi pe plan metabolic fiind necesară o supraveghere atentă a aportului de lichide şi electroliţi.
- colostomele în continuitate sunt mai uşor de îngrijit şi chiar de protezat, asigură păstrarea în lanţul digestiv a colonului şi implicit funcţia digestivă este mai bună. Însă realizarea unei colostomii în continuitate pe colonul stâng poate fi dificilă în cazul în care colonul a fost deja rezecat şi mobilizat pentru anastomoză şi rezervor sau peretele este gros ca în cazul pacienţilor obezi. Mai mult realizarea unei colostome poate pune probleme de vascularizaţie la nivelul arcadei marginale. Sunt redutabile complicaţiile infecţioase ale colostomelor şi adesea protezarea unei colostome în continuitate poate fi dificilă. Eventraţiile după închiderea colostomelor în continuitate nu sunt o excepţie.

Ca atare fiecare echipa chirurgicală optează pentru una sau alta dintre variante, în fapt cel mai adesea se realizează ileostomele.

Închiderea unei stomii de protecţie se realizează la cel puţin 6-8 săptămâni de la realizarea ei. Înaintea închiderii este necesară verificarea vindecării anastomozei prin efectuarea unei irigografii cu substanţă de contrast hidrosolubilă care să permită vizualizarea eventualelor fistule.

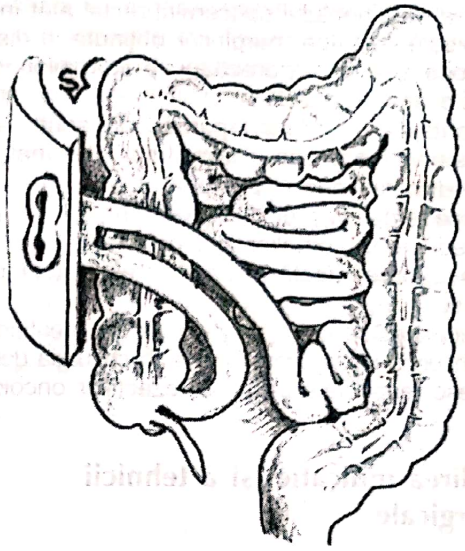

Fig. 7 – Ileostoma în continuitate.

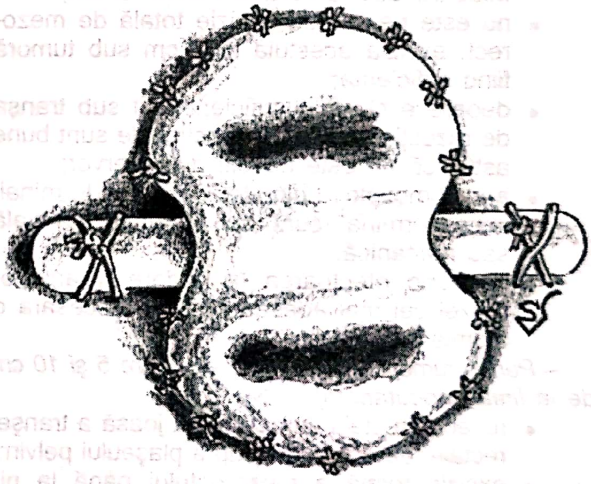

Fig. 8 – Colostoma in continuitate.

LAPAROSCOPIA ÎN CANCERUL RECTAL

Studii multicentrice concluzionează că nu există diferenţe semnificative între abordul clasic şi laparo-

Scanned with OKEN Scanner

scopic a tratamentului cancerului rectal atât în ceea ce priveşte calitatea marginilor obţinute, a disecţiei ganglionare şi a mezorectului, a ligaturilor vasculare şi a anastomozelor.

Avantajele abordului laparoscopic sunt:
– reluarea precoce a tranzitului intestinal;
– reducerea durerii postoperatorii;
– scăderea duratei de spitalizare;
– reducerea complicaţiilor parietale;
– scăderea afectării funcţiei respiratorii postoperatorii;

Toate acestea trebuiesc realizate cu menţiunea că şi în chirurgia laparoscopică ca şi în chirurgia deschisă trebuiesc respectate pricipiile rezecţiilor oncologice.

Stabilirea indicației și a tehnicii chirurgicale

– Pentru tumorile rectului superior (10-15 cm de marginea anocutanată):

- rezecţie rectală cu secţiunea distală a acestuia sub tumoră la minim 2 cm;
- nu este nevoie de excizie totală de mezorect, excizia acestuia la 5 cm sub tumoră fiind suficientă;
- deoarece rămâne suficient rect sub tranşa de rezecţie rezultatele funcţionale sunt bune astfel că nu este nevoie de rezervor;
- anastomozele directe termino-terminal, latero-terminal sunt de preferat, manuală sau mecanică;
- dat fiind efectuarea la vedere a anastomozei cel mai adesea nu este necesară o stomie de protecţie.

– Pentru tumorile rectului mijlociu (între 5 şi 10 cm de la linia anocutanată):

- rezecţia rectală cu secţiunea joasă a tranşei rectale, de obicei deasupra plaşeului pelvin;
- excizie totală a mezorectului până la nivelul plaşeului pelvin;
- obligă la ligaturi vasculare complete ce nu permit păstrarea unui bont rectal suficient, ca urmare este de obicei necesară efectuarea unui rezervor;
- anastomoza colorectală joasă manuală sau cel mai frecvent mecanică sau anastomoză coloanală;
- de obicei se consideră necesară efectuarea unei stomii de protecţie a anastomozei.

– Pentru tumorile rectului inferior (sub 5 cm de marginea anocutanată) (fig. 9):

- dacă tumora este situată sub 2 cm de linia anocutanată sau dacă nu se poate obţine o margine de siguranţă de minimum 1 cm este obligatorie realizarea unei amputaţii de rect;

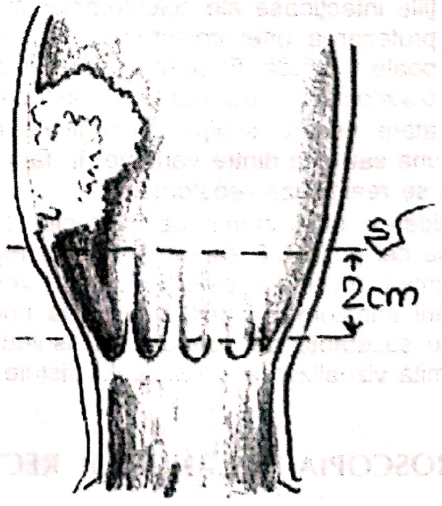

Fig. 9 – Stabilirea distanţei faţa de tumoră.

Scanned with OKEN Scanner

- dacă tumora este situată mai sus şi se poate obţine o margine de rezecţie în siguranţă, chiar cu disecţie intersfincteriană şi rezecţia porţiunii craniale sfincterului intern atunci se poate face rezecţie rectală şi anastomoză coloanală cu rezervor şi stomă de protecţie.

Complicaţii postoperatorii locale

– *Fistulele anastomotice:* rata fistulelor poate fi destul de mare (până la 20%). Rata de apariţie a fistulelor este mai mare la pacienţii bărbaţi, în cazul antecedentelor de radioterapie, a tratamentului cortizonic, în cazul disecţiei pelvine dificile care asociază sângerare şi dificultate în cicatrizare, rata creşte progresiv pe masură ce anastomoza este mai jos situată. Fistulele pot fi evitate prin respectarea indicaţiilor şi a tehnicilor alese, realizarea unei chirurgii corecte şi prin realizarea de stomii de protecţie.

– *Complicaţiile hemoragice* se datorează în principal dificultăţii disecţiei pelvine şi a prezenţei invaziei extinse.

– *Complicaţiile ocluzive precoce sau tardive postoperatorii* se datorează cicatrizării şi realizării de bride sau angajării de anse intestinale în spaţiul pelvin evidat.

TEHNICI CLASICE DE REZECŢII RECTALE

Indicaţii:

Prin aceste procedee chirurgicale se excizează o parte din rect conservând aparatul sfincterian în dorinţa de a evita crearea de colostome. Rezecţiile rectale cu conservarea aparatului sficterian presupun restabilirea continuităţii digestive prin realizarea unei anastomoze care în funcţie de înalţimea la care a fost făcută excizia pot fi:

- anastomoze colorectale (pentru rezecţiile ampulei rectale / rect superior);
- anastomoze colorectale joase şi anastomoze coloanale pentru exciziile tumorilor rectului mijlociu şi chiar ale treimii distale. De obicei anastomozele colorectale joase şi anastomozele coloanale sunt protejate prin realizarea unei colostomii sau a unei ileostomii temporare. Anastomozele sunt realizate fie manual fie mecanic, iar abordul în vederea realizării acestora poate fi fie doar abdominal fie combinat abdominoperineal;
- pentru tumorile rectale joase (sub 6 cm de la linia anocutanata în general se recomandă amputaţia de rect pe cale abdominoperineală;
- pentru tumorile cu localizare înaltă (peste 10 cm de la linia anocutanata) se poate realiza de principiu o rezecţie rectală pe cale abdominală cu anastomoză colorectală (manuală sau mecanică);
- în cazul tumorilor localizate la nivelul rectului mijlociu se recomandă rezecţie şi anastomoză pe cale abdominală dacă aceasta poate fi efectuată uşor sau rezecţie şi anastomoză coloanală pe cale combinată (abdominală şi trans anală sau trans sfincteriană) în cazurile cu disecţie dificilă (fig. 1).

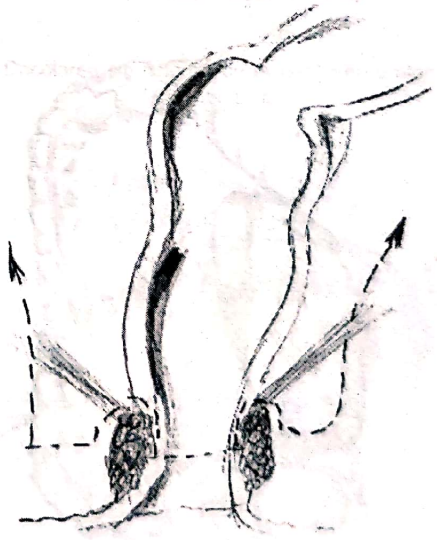

Fig. 1 – Nivelul de rezecţie pentru tumorile mijlocii şi inferioare conform tehnicii Babcock.

Scanned with OKEN Scanner

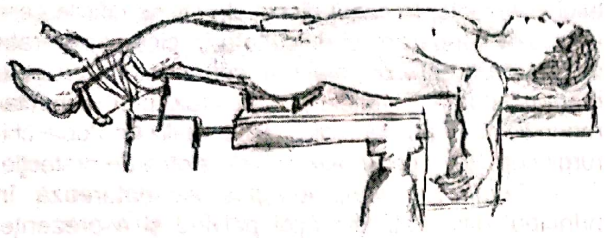

Fig. 2 – Poziţia în decubit dorsal şi moderat Trendelemburg.

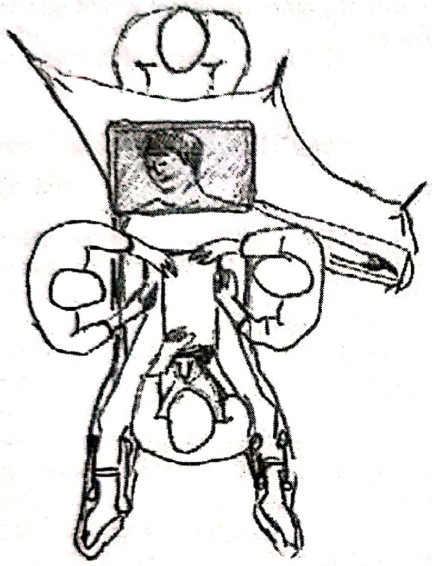

Fig. 3 – Poziţia echipei operatorii pentru realizarea intervenţiilor operatorii conservatoare pe rect.

Fig. 4 – Ligatura arterei mezenterice inferioare la emergenţa din aorta şi a venei mezenterice inferioare la maginea inferioară a pancreasului.

Dispozitiv operator:

- Pacientul este plasat în decubit dorsal eventual cu membrele inferioare departate şi cu ridicarea bazinului pentru a putea permite efectuarea unui câmp operator perineal pentru o a doua echipa operatorie în situaţia în care tehnica presupune şi permite efectuarea unui timp perineal simultan cu cel abdominal (fig. 2)

Operatorul este situat în stânga pacientului şi are două ajutoare în faţa sa, se poate lucra şi în două echipe în cazul realizării timpului perineal (fig. 3)

Anestezie:

- Anestezia este generală cu intubaţie orotraheală dat fiind necesitatea explorării etajului abdominal supramezocolic şi a necesităţii mobilizării unghiului splenic al colonului;
- Este necesară monitorizarea pacientului, montarea unei sonde urinare şi a unei sonde nazogastrice care poate fi scoasă în postoperator

Incizia – celiotomia mediană ce poate fi prelungită supraombilical în cazul în care se va realiza mobilizarea unghiului splenic al colonului. De asemenea este necesar marcarea preoperatorie a locului viitoarei colostome sau ileostome de protecţie sau a colostomiei terminale definitive dacă este cazul (vezi incizii Vol. I).

Explorarea intraoperatorie vizează ficatul pentru depistarea de metastaze, explorarea pelvisului şi localizarea tumorii în raport cu fundul de sac Douglas, raportul acestor tumori cu organele din jur (intestin subţire, sigmoid, uter, vezica urinară, uretere) pentru a stabili tipul intervenţiei de efectuat şi eventualele rezecţii asociate. Explorarea lanţului ganglionar paraaortic de la originea arterei mezenterice inferioare şi a venei este de asemenea imporatantă, eventuala adenopatie metastatică probată prin examen histopatologic extemporaneu nu contraindică rezecţia conservatoare.

Timpii operatori:

- Secţionarea peritoneului mezosigmoidian
- Ligatura vaselor sigmoidiene ca măsură de prevenire a migrării celulelor tumorale (fig. 4);

Scanned with OKEN Scanner

- Aplicarea unei ligaturi la nivelul colonului supraiacent tumorii în vederea impiedicarii migrării tumorale în lumenul colic ca urmare a manipulării tumorii (fig. 5);

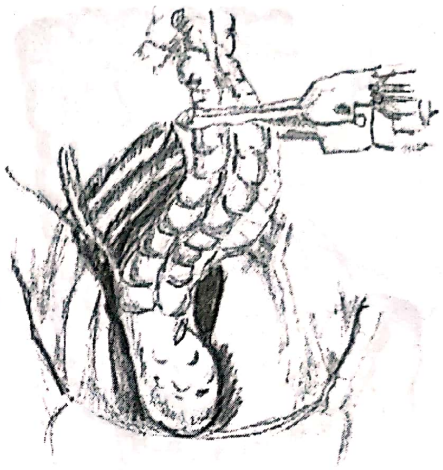

Fig. 5 – Ligaturarea sigmoidului deasupra tumorii.

- Incizia peritoneului pelvin în lateralul rectului, incizii care se întâlnesc anterior către fundul de sac Douglas şi decolare a sigmoidului (fig. 6);
- Disecţia posterioară a rectului, lateral şi anterior respectând principiile tehnicii de excizie completă de mezorect. Disecţia posterioară trebuie continuată lateral cu conservarea pe cât posibil a plexului şi nervilor hipogastrici. Ea trebuie făcută distal până la nivelul ridicătorilor anali mergând sub tumoră.
- Decolarea colonului stâng necesară pentru realizarea unei anastomoze fără tensiune şi cu păstrarea unei bune vascularizaţii a capătului colic. Prin incizia peritoneului, în afara colonului stâng se pătrunde până la nivelul fasciei Told care este decolată, incizia urcând cranial, având grijă să nu fie rănite ureterul stâng şi pedicului genital. Este ulterior deschisă bursa omentală la nivelul unghiului colic stâng şi se continuă mobilizarea acestuia către medial;

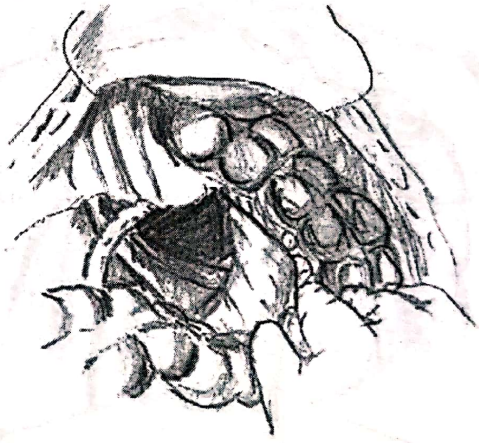

Fig. 6 – Decolarea sigmoidului cu evidenţierea ureterului stâng şi izolarea lui.

Fig. 7 – Disecţia anterioară a rectului din spatiul rectovezical cu conservarea veziculelor seminale.

Scanned with OKEN Scanner

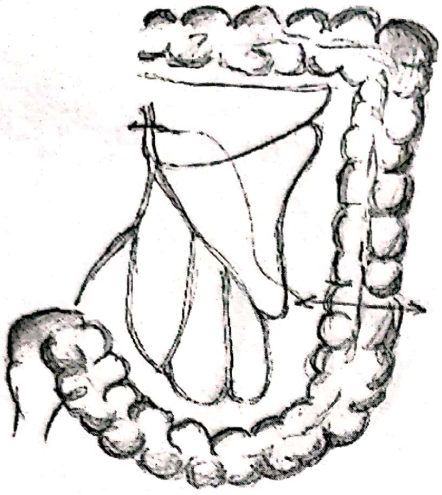

Fig. 8 – Schema de rezecţie rectală şi nivelul de ligatură a vaselor colice.

- Se ligaturează vena mezenterică inferioară la nivelul marginii inferioare a pancreasului şi artera mezentarică inferioară la originea ei din aortă după ce se verifică cu grijă continuitatea arcadei vasculare pericolice şi aportul de sânge periferic prin cliparea temporară a arterei mezenterice inferioare. (fig. 8) Ligatura la nivelul arterei mezenterice inferioare şi a venei asigură o lungime suficientă pentru colon care astfel poată fi condus până în pelvis şi realizate anastomoze joase şi rezervoare colice fără a pune tensiune pe anastomoze;

Fig. 9 – Ligatura arcadei colice pentru prepararea capătului proximal colic în vederea anastomozării.

- Se face secţiunea mezocolonului catre lumenul colic aplicându-se ligaturi de hemostaza la nivelul vaselor din arcada colică urmărindu-se în acelaşi timp menţinerea unei bune vascularizaţii a segmentului colic restant (fig. 9);
- Se secţionează colonul la suficientă distanţă deasupra tumorii (8-10 cm minim) pentru a asigura o margine colică liberă de invazie şi în acelaşi timp pentru a asigura o limfadenectomie suficientă;



Fig. 10 – Locul secţiunii sub tumora rectală la minim 2 cm de marginea tumorală macroscopică.

- Locul secţiunii rectale sub tumoră este impus de localizarea acesteia, în general recomandându-se sa existe minim 2 cm de margine liberă macroscopic. Cel mai bine este să se verifice marginea distală prin examen histopatologic extemporaneu. (fig. 10, 11)

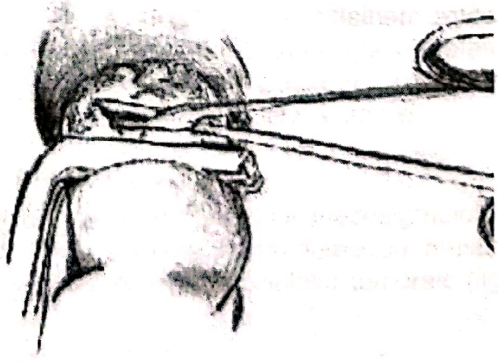

Fig. 11 – Secţionarea rectului sub tumora

Scanned with OKEN Scanner

Restabilirea continuității digestive

Anastomoza manuală laterotermină

- Are avantajul ca permite o bună vascularizarea, nu este în tensiune indusă de pediculul vascular şi evită incongruenţa dintre lumenul colic şi cel rectal;
- Înaintea realizării anastomozei capătul colonic este închis folosind sutura manuală sau mecanică;
- În cazul în care a fost păstrată pensa de coprostaza pe rectul de sub tumora se poate realiza secţiunea rectului mai întâi la nivelul peretelui posterior şi realizarea transei posterioare a anastomozei urmata ulterior de secţionarea peretelui anterior rectal şi finalizarea anastomozei;
- Se repereză unghiurile colonice şi rectale laterale ale viitoarei anastomoze (fig. 12) deschizându-se colonul pe una dintre teniile libere;
- Se face mai întâi planul posterior al anastomozei, trecându-se toate firele iniţial prin rect şi apoi prin colon. (fig. 13);

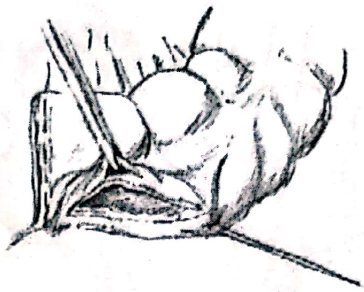

Fig. 12 – Deschiderea ansei colice şi plasarea firelor reper.

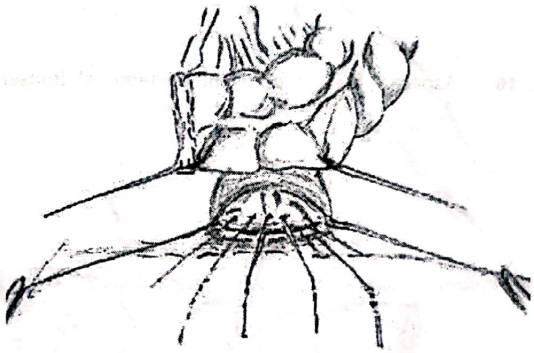

Fig. 13 – Trecerea firelor de reper prin ansa colonică şi rectală şi trecerea firelor de anastomoză prin tranşa posterioară a capătului rectal.

- Este coborât capătul colonic în pelvis şi cele doua margini ale transelor de anastomoză sunt afrontate (fig. 14, 15);

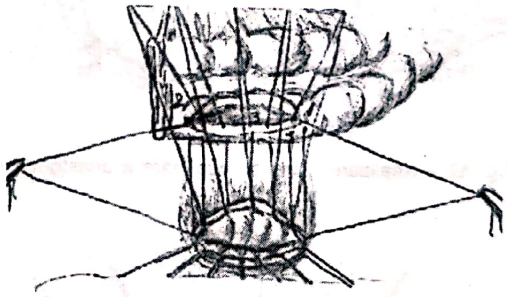

Fig. 14 – Trecerea firelor prin cele doua tranşe ale anastomozei posterior rectal şi posterior colonic.

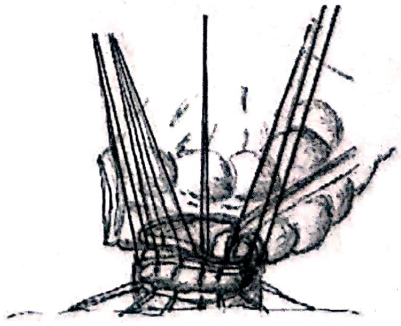

Fig. 15 – Înnodarea firelor de pe anastomoza cu afrontarea marginilor celor două segmente (colic şi rectal).

Scanned with OKEN Scanner

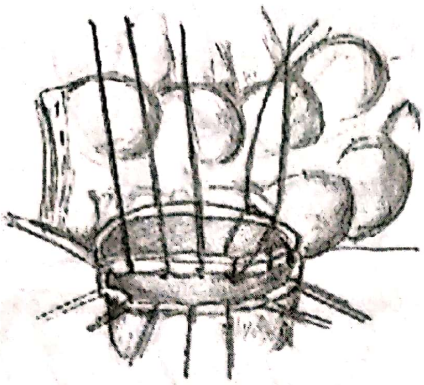

Fig. 16 – Aspectul final al peretelui posterior al tranşei de anastomoza.

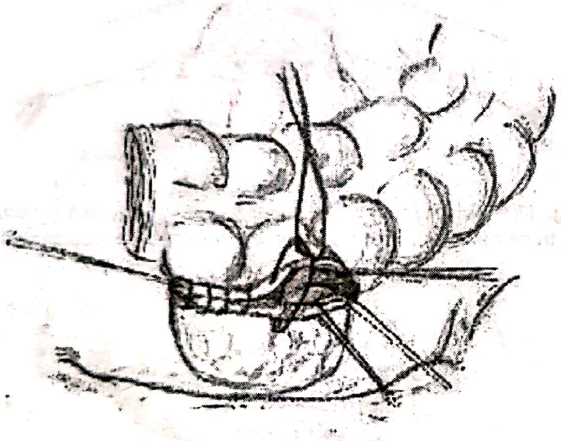

Fig. 17 – Realizarea tranşei anterioare a anastomozei.

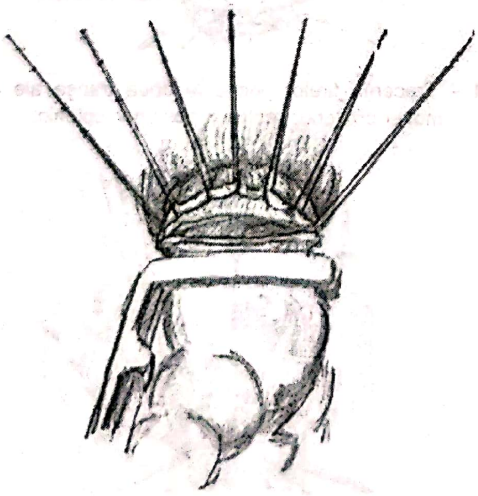

Fig. 18 – Plasarea firelor pe tranşa anterioară rectală înaintea secţionării rectului.

- Nodurile sunt realizate posterior în cazul în care se foloseşte material de sutură nere-sorbabil şi intralumenal dacă se foloseşte material lent resorbabil (fig. 16);
- Se verifică corectitudinea suturii şi se fac eventualele retuşuri;
- Se păstrează firele tractor de la colţuri şi se finalizează secţiunea anterioară a rectului (fig. 18);
- Se realizează tranşa anterioară a anasto-mozei (fig. 17)

Anastomoza manuală terminoterminală

Se realizează similar cu cea lateroterminală dar este necesară verficarea permanentă a congruen-ţei celor două margini. La nivelul rectului după secţionarea sub tumoră se pot trece firele prin transa anterioară rectală şi se poate face ulterior secţionarea rectului posterior plasându-se şi firele pentru anastomoza. În felul acesta rectul este menţinut tracţionat în câmpul operator şi se poate realiza o anastomoza chiar în condiţiile unei re-zecţii mai joase. (fig. 18, 19)

Sunt situaţii care necesită realizarea anasto-mozei în două straturi, cel de-al doilea strat fiind facut cu fir rezorbabil cel mai ades în surget. El are rol important în prevenirea fistulelor anasto-motice dar pot ischemia marginile tranşelor colice.

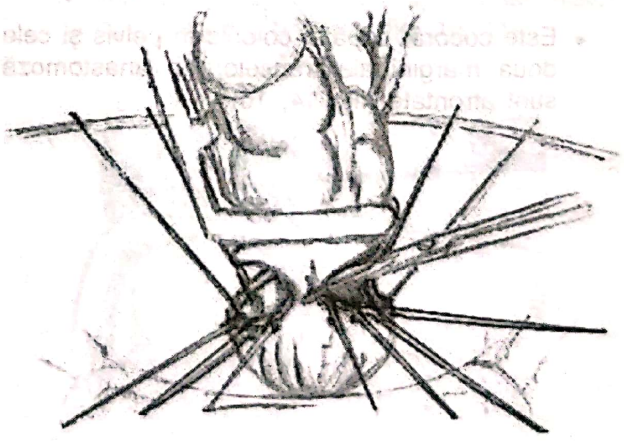

Fig. 19 – Secţionarea rectului şi plasarea firelor posterioare ale anastomozei pe tranşa rectală.

Scanned with OKEN Scanner

Anastomoza mecanică

Are numeroase avantaje legate de uşurinţă în efectuare, mai ales în anastomozele joase, la pacienţii cu pelvisul îngust, obezi. Rata de apariţie a fistulelor este similară, în unele studii acestea fiind mai puţin numeroase. În plus presupune pregătirea suplimentara a marginilor colice de anastomozat, prepararea bursei pe marginea colică, verificarea etanşeităţii anastomozei cu soluţie de betadină, aer sau albastru de metilen. Sutura mecanică trebuie să respecte toate regulile clasice de realizare a unei anastomoze în ceea ce priveşte vascularizaţia bună, lipsa tensiunii, asepsie.

- **Anastomoza Knight-Griffen** (fig. 20, 21, 22, 23) se foloseşte o pensă de agrafare PCEEA.
  - Rectul este închis distal sub tumoră folosind o pensă TA 55 simplă sau roticulatoare şi se plasează un clamp sub tumoră;
  - Rectul este secţionat cu bisturiul sub pensa de sutură şi îndepărtată piesa;
  - Colonul este secţionat şi este realizată o bursă fie manual (cu fir Prolene 2/0) fie folosind pensa automată de bursă;
  - Capătul colic poate fi dilatat cu bujii Hegar până la numărul 31 pentru a permite realizarea unei anastomoze largi, fără risc de stenoză. În capătul colic este introdusă ciuperca şi bursa este strânsă pe aceasta (fig. 20);
  - Este recomandată spălarea segmentului rectal cu soluţie de betadină cu scopul reducerii sepsisului şi a diminuării riscului de recidivă pe anastomoză prin însământare tumorală;
  - Pensa de sutură este ulterior introdusă prin anus (fig. 21) şi este scos progresiv trocarul anterior sau posterior faţă de linia de sutură făcută cu pensa TA. Unii autori recomandă trecerea transsuturară a acestuia şi ulterior adaugarea unui fir de prolen din colţuri care vor aduna în cercul de sutură şi rezecţie toată linia de sutură ce închidea iniţial rectul. Se trece prin peretele rectal sub controlul vederii şi se deschide trocarul complet.
  - Se monteză pensa de sutură şi se strânge progresiv complet, verificând permanent poziţia celor două capete colice şi calitatea afrontării (fig. 22);

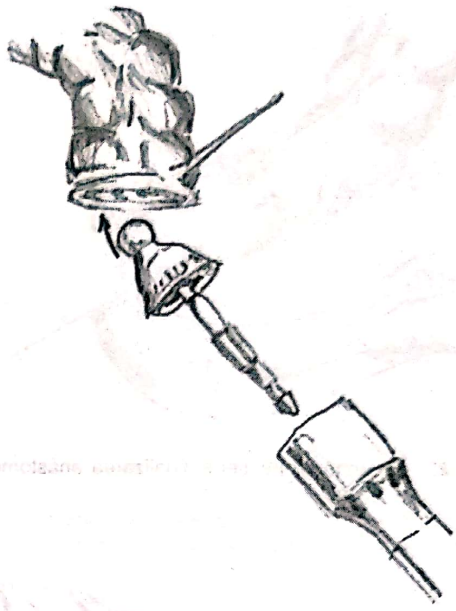

Fig. 20 – Plasarea părţii detaşabile a pensei în capătul distal al colonului.

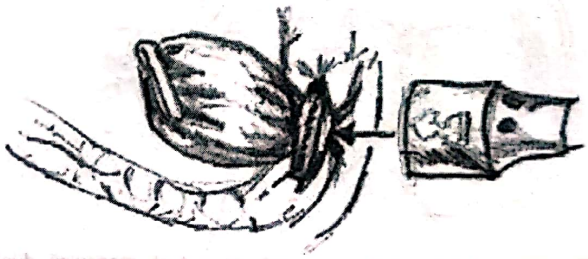

Fig. 21 – Plasarea părţii fixe a pensei transanal.

Fig. 22 – Realizarea bursei în jurul piesei mobile din capătul proximal al anastomozei şi scoaterea trocarului anterior de linia de sutura la nivelul capătului distal al anastomozei.

Scanned with OKEN Scanner

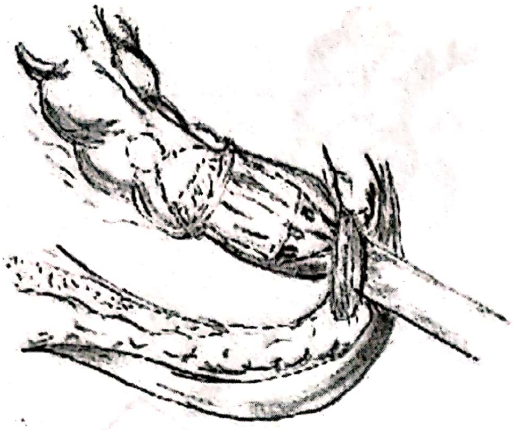

Fig. 23 – Strângerea pensei şi finalizarea anastomozei.

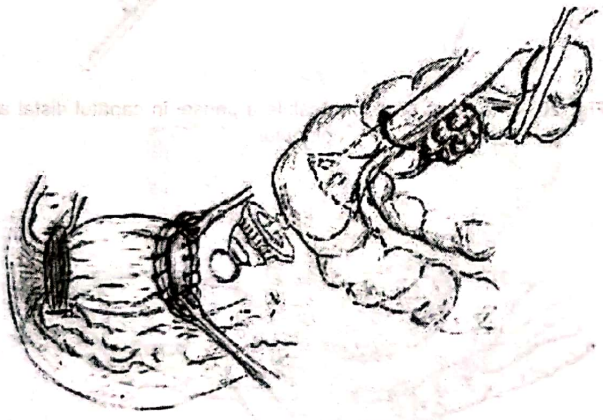

Fig. 24 – Anastomoza cu pensă de sutură mecanică după procedeul Adolff.

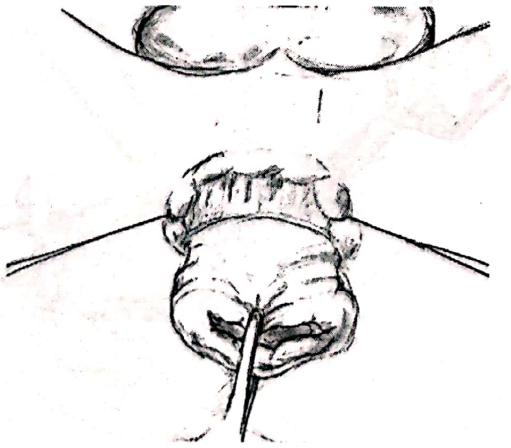

Fig. 25 – Exteriorizarea capătului distal al rectului de rezecat şi incizarea mucoasei după instilarea submucos a unei soluţii salină de adrenalină în vederea reducerii sângerării.

– Se realizează tragerea, aplicarea agrafelor şi secţiunea simultană. (fig. 23)
– Pensa se desface încet şi se extrage verificându-se integritatea celor două inele mucoase. Acestea se trimit separat la anatomie patologică pentru evaluarea marginilor distale şi proximale ale rezecţiei.
– Se poate realiza verificarea anastomozei prin insuflarea de aer după inundarea bazinului cu ser fiziologic sau prin introducerea de albastru de metilen. În cazul prezenţei unei fistule aceasta este suturată sub control vizual.

- În locul aplicării unei pense TA pe capătul rectal acesta poate fi închis în o bursă în jurul trocarului pensei de agrafaj;
- Piesa detaşabilă a pensei se poate introduce în colon prin colotomie şi se poate realiza anastomoza laterotterminală ulterior capătul colic închizându-se manual sau mecanic cu pensa TA;
- **Procedeul Aldoff** realizează o bursă rectală pe piesa detaşabilă şi se introduce piesa aplicatoare prin colon. Are avantajul de a realiza întreaga anastomoză pe cale abdominală dar presupune închiderea capătului colic cu o pensa TA (fig. 24)

Anastomoza coloanală după procedeul Parks

- Pentru realizarea acestei anastomoze este necesară pe de o parte o mobilizare bună a colonului stâng pentru ca acesta să ajungă până la nivelul liniei pectinee, eventual pentru formarea unui rezervor, pe de altă parte necesită o disecţie rectală joasă până la nivelul ridicătorilor, completată prin disecţie pe cale transanală şi rezecţia distală realizată pe această cale.
- În timpul abdominal rectul este secţionat cât mai jos posibil şi suturat. Colonul este de asemenea secţionat la o înălţime convenabilă.
- Timpul perineal începe prin punerea în poziţie a depărtătorului special Parks sau Long Star cu scopul de a dilata şi menţine deschis anusul (fig. 25).

Scanned with OKEN Scanner

- Se incizează circular mucoasa la nivelul liniei pectinee şi se face disecţia mucoasei cu evidenţierea sfincterului intern (fig. 26).

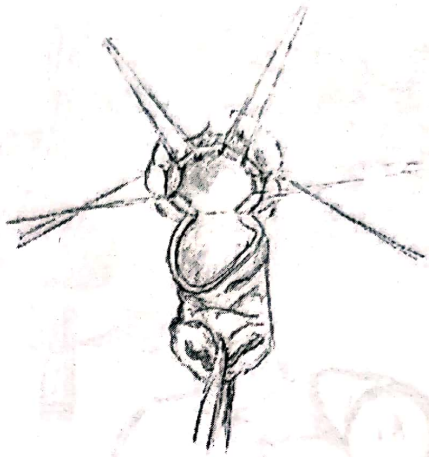

Fig. 26 – Secţionarea cilindrului rectal şi ancorarea capătului distal al rectului în vederea realizării anastomozei.

- Se practică mucosectomie până deasupra sfincterului la nivelul ridicătorilor când disecţia înainteaza cranial şi centripet în vederea identificării liniei de disecţie realizată pe cale abdominală, completând astfel rezecţia. Se repoziţionează depărtătorul şi se coboară colonul. Se realizează anastomoza coloanală cu fire 2/0 lent rezorbabile (fig. 27, 28).

Pentru a îmbunătăţi evacuarea scaunelor şi a creşte complianţa colonului terminal au fost efectuate rezervor colic în J fie colotomie transversă. De asemenea în cazurile cu anastomoze joase, cu disecţie laborioasă şi anastomoză cu risc de fistulă se poate face colostomie de protecţie sau ileostoma temporară. Ele vor fi închise după 2-3 luni de la intervenţie după verificarea colonoscopică sau irigografică a vindecării anastomozei.

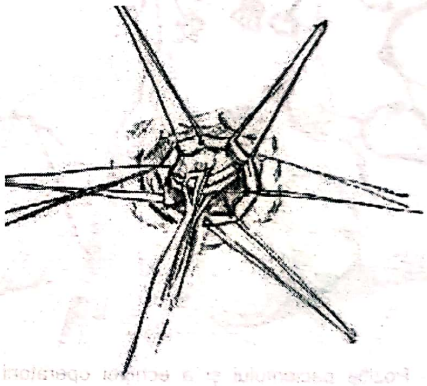

Fig. 27 – Exteriorizarea capătului proximal colonic în vederea anastomozării.

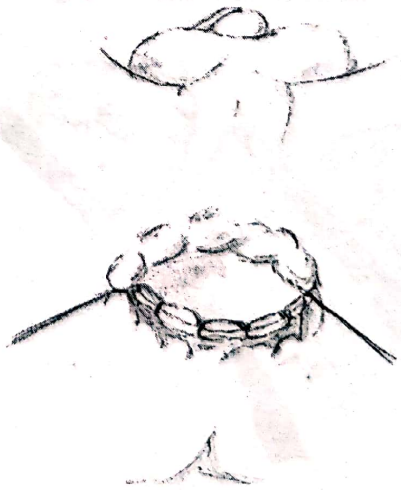

Fig. 28 – Realizarea anastomozei colo-anale – aspect final.

Scanned with OKEN Scanner

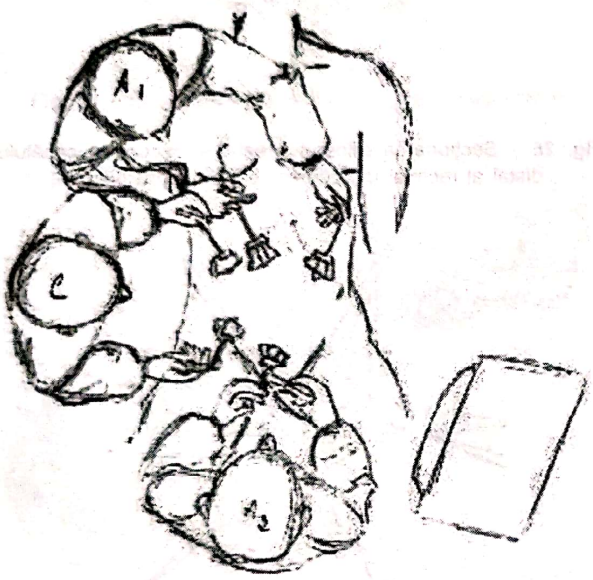

Fig. 29 – Poziţia pacientului şi a echipei operatorii în cazul chirurgiei cancerului rectal pe cale laparoscopică.

TEHNICI LAPAROSCOPICE DE REZECŢII RECTALE

Indicaţii:

În ultimii ani chirurgia laparoscopică este din ce în ce mai mult aplicată patologiei oncologice colorectale, reducându-se tot mai mult limitele metodei.

Pregătirea colonului:

– Se face ca pentru chirurgia clasică prin administrarea de 3-4 litri de Fortrans în preziua intervenţiei este suficientă pentru o bună pregătire.
– Antibiotereapia peroperatorie este recomandată.

Dispozitivul operator (fig. 29):

Poziţia pacientului pe masa de operatie este cea în decubit dorsal cu coapsele depărtate pentru a permite poziţionare unui ajutor şi pentru a permite introducerea transanală a penselor de sutură mecanică.

- Operatorul va fi situat în dreapta pacientului având un ajutor în faţă şi unul între coapsele pacientului.
- Monitorul principal va fi plasat în afara coapsei stângi a pacientului.

Plasarea trocarelor:

– un trocar de 10 mm în ombilic sau supraombilical pentru cameră;
– un trocar de 10-12 mm în fosa iliacă dreaptă pentru instrumetar de disecţie şi eventual pensă de agrafare;
– două trocare de 5-10 mm în hipocondrul drept-stâng pe linia medioclaviculară;
– un trocar de 5-10 mm suprapubian.

Explorarea cavităţii peritoneale:

– se va localiza tumora la nivelul rectului şi se va explora în totalitate cavitatea peritoneală căutându-se determinări secundare hepatice sau peritoneale.
– pentru explorarea pelvisului este nevoie de repoziţionarea mesei de operaţie în Trendelemburg şi de ridicarea masei intestinale către cranial. De asemenea pentru explorarea colonului stâng este nevoie de rotirea mesei către dreapta.
– În cazul în care este nevoie de explorare unghiului splenic al colonului pentru decolare şi desfacerea ligamentului gastrosplenic este nevoie de rotirea mesei în poziţie antitrendelemburg.
– În permanenţă este nevoie de o bună expunere a zonei în care se lucrează.

Scanned with OKEN Scanner

Timpi operatori:

– Decolarea fasciei Toldt şi ligatura arterei şi venei mezenterice inferioare (fig. 30).
  - Se face cu pacientul în moderat Trendelemburg şi puternic rotat la dreapta astfel încât masa de intestin subţire să se deplaseze către dreapta.
  - Se incizează peritoneul în lungul aortei şi prinzând de marginea acestuia se decolează fascia Toldt apăsând în jos pe grăsimea prerenala de preferat folosind un tampon montat şi electrocoagulând micile aderenţe existente.
  - Decolarea trebuie condusă către cranial unde la 1-3 cm de marginea inferioră a duodenului trei se identifică vasele mezenterice inferioare, artera se clipează la emergenţa din aorta şi vena la marginea inferioară a pancreasului.
  - Se continuă cu decolarea fasciei Toldt având grijă ca să se ridice doar peritoneul şi vasele (arterele şi venele sigmoidiene şi colice) lăsând pe planşeul de disecţie grăsimea prerenală, pedicului genital şi ureterul.
  - Se decolează cranial şi posterior unghiul splenic al colonului şi inferior până la nivelul mezorectului.

– Decolarea fasciei perirectale (fig. 31):
  - continuă decolarea fasciei Toldt;
  - se tracţionează anterior de rect astfel încât se tensionează fasciculele aderenţiale din fascia perirectală şi se incizează având grijă să nu se patrundă prin fascia presacrată pentru a nu leza vasele;

– Se incizează peritoneul la nivelul şantului parieto-colic către cranial şi se incizează totodată şi ligamentul gastrocolic şi colo-lienal mobilizându-se în totalitate unghiul splenic. Se secţionează mezocolonul eliberându-se în totalitate segmentul colic stâng (fig. 32);

– Se incizează peritoneul laterorectal al sacului Douglas;

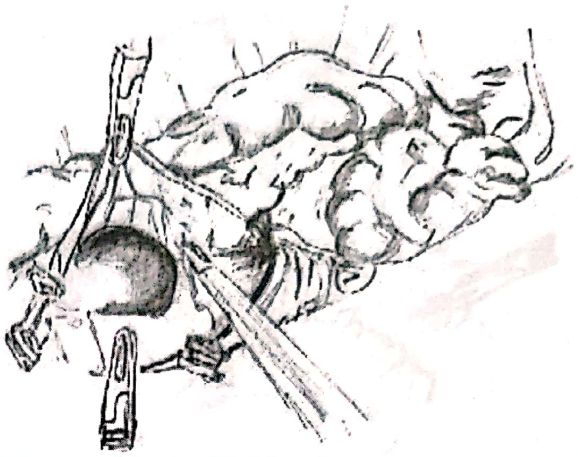

Fig. 30 – Decolarea fasciei Toldt prerenal după cliparea arterei mezenterice inferioare şi a venei.

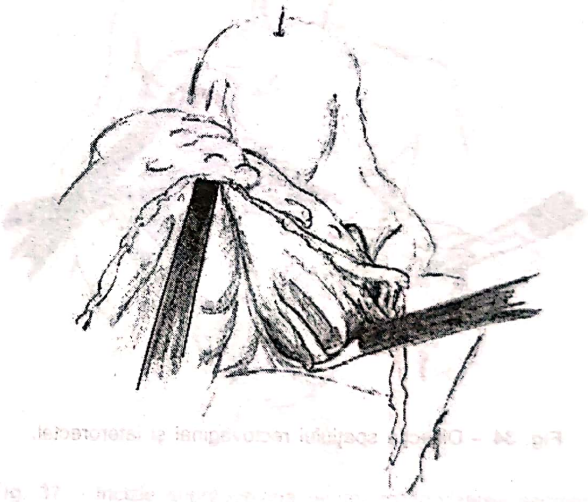

Fig. 31 – Incizia fasciei perirectale.



Fig. 32 – Incizia peritoneului parietocoloc stâng.

Scanned with OKEN Scanner

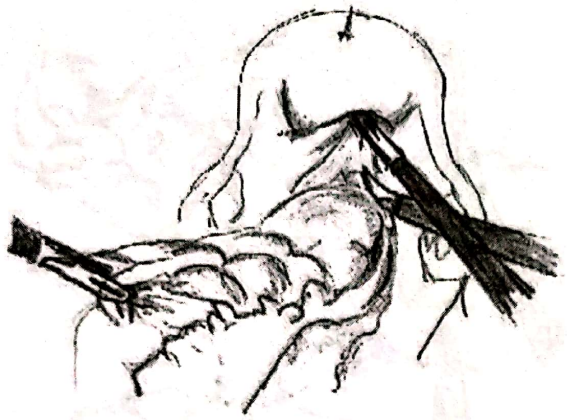

Fig. 33 – Incizia peritoneului pelvin lateral si anterior de rect.

– Cele două incizii se întâlnesc anterior în fundul de sac (fig. 33);

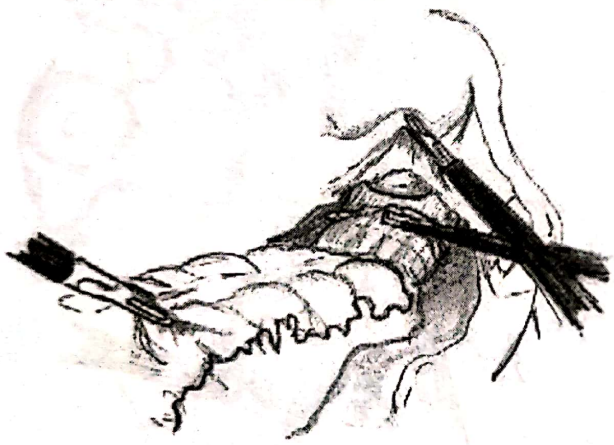

Fig. 34 – Disecţia spaţiului rectovaginal şi laterorectal.

– Se continuă disecţia la vedere anterior şi lateral având grijă să se respecte pachetele nervoase hipogastrice înaintând disecţia până la nivelul ridicătorilor anali (fig. 34);

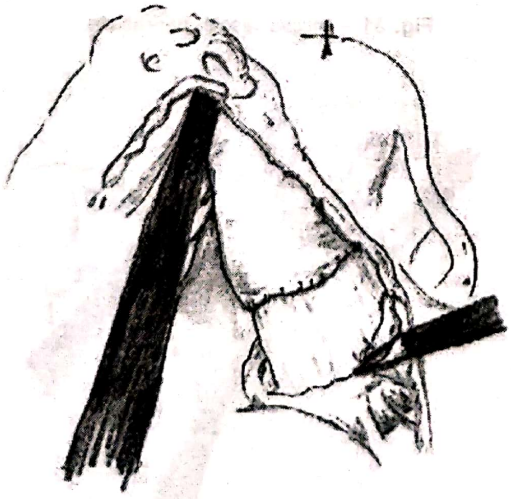

Fig. 35 – Secţionarea mezorectului.

– Se secţionează mezorectul la nivelul impus de localizarea tumorii (fig. 35);

Scanned with OKEN Scanner

– Se secţionează rectul folosind o pensă de agrafare şi secţionare, simplă sau roticulatoare (fig. 36);

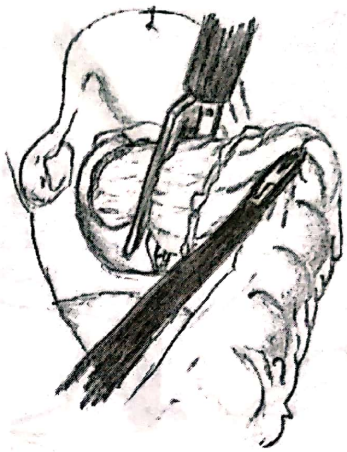

Fig. 36 – Secţionarea rectului deasupra tumorii.

– Se practică o incizie suprapubiană prin care se exteriorizează colonul stâng (fig. 37);

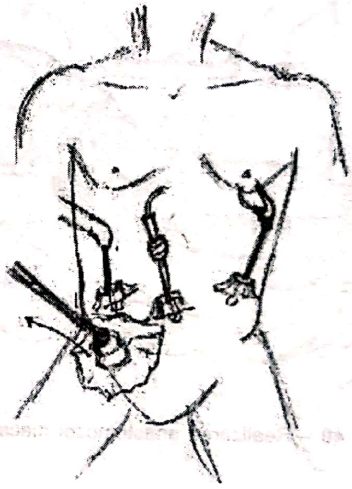

Fig. 37 – Incizie suprapubiană pentru exteriorizarea segmentului colic de rezecat.

– Anastomoza se face folosind pense de sutură mecanică:
  - Se introduce piesa mobilă în capătul colonic stâng şi se realizează o bursă în jurul acesteia (fig. 38);

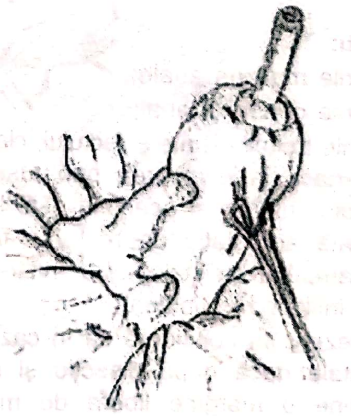

Fig. 38 – Introducerea părţii detaşabile a pensei de sutură mecanică şi realizarea unei burse în jurul acesteia.

Scanned with OKEN Scanner

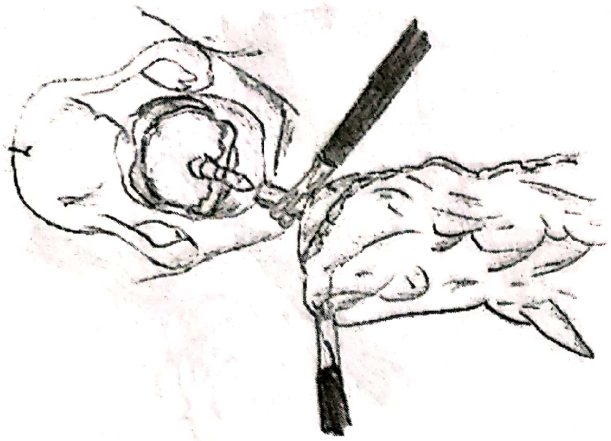

Fig. 39 – Cuplarea pensei de anastomoza pe cale laparoscopică.

- Se reintroduce în cavitatea abdominală, se închide plaga suprapubiană şi se realizează pneumpoperitoneul;
- Se introduce transanal o pensă de sutură mecanică după spălarea capătului distal cu soluţie de betadină;

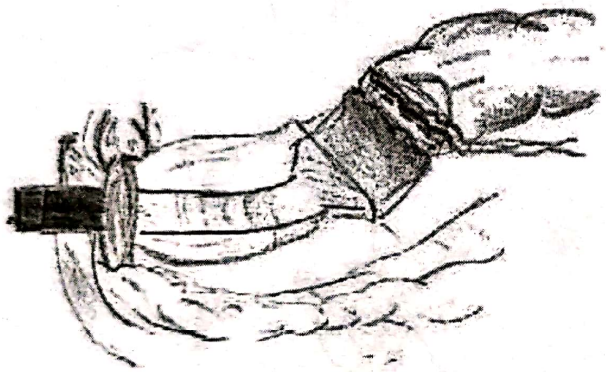

Fig. 40 – Realizarea anastomozei mecanice.

- Se scoate trocarul, se armează pensa şi se realizează anastomoza (fig. 40).

– Intervenţia se încheie realizându-se drenajul peritoneal cu unul-două tuburi de dren, exuflarea peritoneului şi sutura inciziilor.

AMPUTAŢIA RECTALĂ ABDOMINO-PERINEALĂ CLASICĂ

Indicaţii:

– tumorile maligne anale;

– tumorile canalului anal;

– tumorile treimii distale a rectului, clasic se consideră că dacă la evaluarea prin tuşeu rectal a tumorii polul inferior al acesteia este atins atunci este indicată amputaţia de rect. La fel în cazul tumorilor ampulare distale care infiltrează în jur sau care infiltrează sfincterul.

– În prezent se consideră că în cazul tumorilor treimii distale dacă după disecţie şi rezecţie se poate obţine o margine liberă de minim 2 cm atunci se pot aplica tehnici chirurgicale de conservare a sfincterului (rezecţie cu anastomoză coloanală, anastomoză colorectală mecanică joasă).

Dispozitiv operator

– Intervenţia chirurgicală poate fi efectuată în o echipă operatorie sau în două (una realizează partea abdominală, alta partea perineală a intervenţiei).

– Operatorul este plasat pentru timpul abdominal în partea dreaptă a pacientului având în faţa două ajutoare.

– Pentru timpul perineal operatorul este plasat între gambele pacientului având câte un ajutor de fiecare parte;

Scanned with OKEN Scanner

– Pacientul este plasat în decubit dorsal, cu gambele susţinute pentru abord perineal, în poziţie ginecologică (fig. 1);

Anestezie:

– Fiind vorba despre o intervenţie majoră care presupune explorarea întregii cavităţi peritoneale, mobilizarea colonului stâng în totalitate este bine ca intervenţia să se facă sub anestezie generală cu intubaţie orotraheală.

Tehnica operatorie:

Timpul 1 abdominal:

– Incizia cel mai des folosită pentru abordul abdominal este celiotomia mediană supraputbiană, prelungită cranial la pacienţii obezi sau în cazul în care este nevoie să se exploreze etajul supramezocolic şi să se mobilizeze unghiul splenic al colonului;
– Explorarea începe cu palparea în pelvis cu mâna dreaptă a operatorului verificându-se localizarea tumorii, mobilitatea rectului cu tumora sau eventualele invazii de vecinatate;
– Apoi se explorează restul cavităţii abdominale căutându-se metastaze hepatice, adenopatie lateroaortică şi în lungul mezentericii inferioare, se evaluează mezoul sigmoidian şi epiloonul;
– Expunerea pelvisului:
  - Ajutorul ridică cu mâna stângă colonul sigmoid şi operatorul împinge ansele intestinale subţiri în sus fixându-se cu un câmp, manevra ajutată şi de poziţia Trendelemburg uşoară;
  - Când se ajunge la ligatura mezentericii inferioare şi decolarea unghiului splenic ansele subţiri sunt împinse în spaţiul mezentericolic drept, poziţia Trendelemburg este redusă şi masa este înclinată spre dreapta;
– Mobilizarea colonului
  - Primul timp este mobilizarea sigmoidului. Aceasta începe din lateral, prin desfacerea aderenţelor parietale ale sigmoidului (fig. 2). La femeie adesea sunt prezente aderente

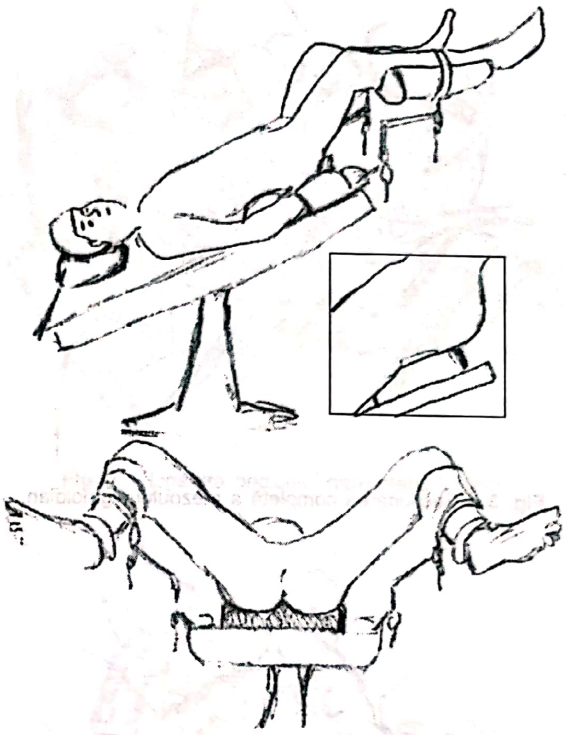

Fig. 1 – Poziţia pacientului pe masa de operaţie.

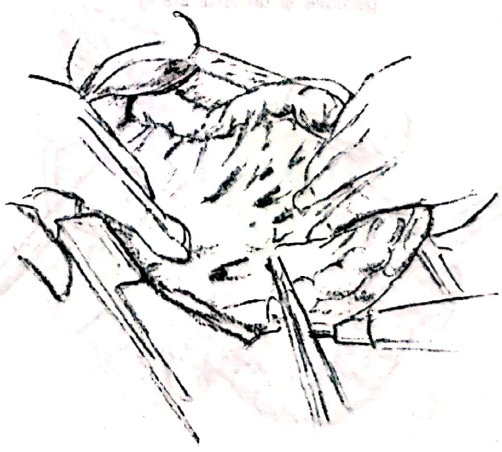

Fig. 2 – Mobilizarea sigmoidului şi scheletizarea mezosigmoidului acestuia in vederea ligaturării pediculilor vasculari.

Scanned with OKEN Scanner

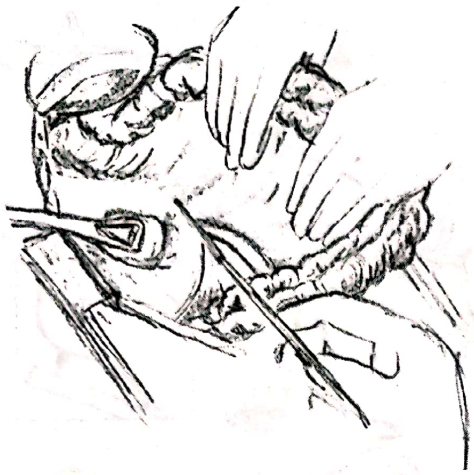

Fig. 3 – Secţionarea completă a mezoului sigmoidian.

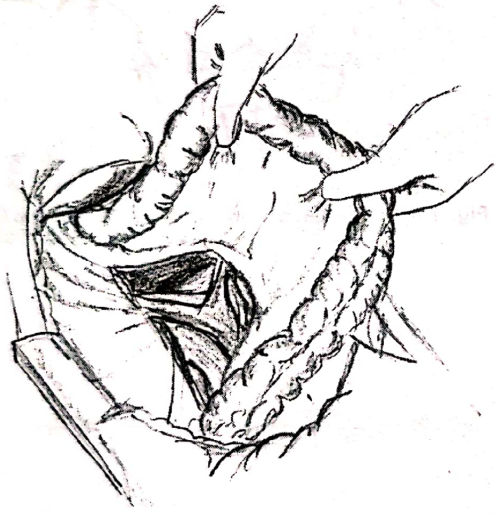

Fig. 4 – Decolarea complete sigmoidiană lasă posterior vasele genitale şi ureterul stâng.

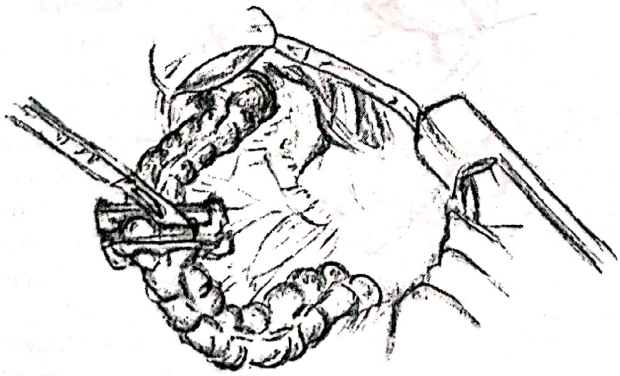

Fig. 5 – Secţionare sigmoidului cu bisturiul între două pense de coprostază.

între mezosigmoid şi anexa stângă care trebuiesc desfăcute cu atenţie pentru a nu leza vasele lomboovariene (fig. 3);

- Se continuă cu decolarea sigmoidiană lăsând posterior vasele genitale şi ureterul stâng, decolare care se face cu uşurinţă, folosind tampon montat şi înaintând în spaţiul avascular până către linia mediană la nivelul promontoriului şi a mezenterului (fig. 4);
- În cazul în care este nevoie de mobilizarea unghiului splenic se continuă cranial decolarea ligaturându-se şi secţionându-se ligamentul cololienal;
- Este evaluat mezoul colonului stâng şi al sigmoidului identificându-se structura vasculară prin transiluminaţie sau prin disecţie în mezou şi identificându-se locul unde se va face ligatura vasculară;

– Se secţionează colonul la distanţă suficientă de tumoră şi păstrându-se colon pentru realizarea unui anus iliac fără tensiune. Se verifică în permanenţă calitatea vascularizaţiei prin arcada colică pentru a obţine o ansa viabilă. Secţionarea se poate face după plasarea de ligaturi pentru evitarea refluxului conţinutului din colon sau şi mai bine folosind pense GIA care plasează două rânduri de agrafe şi secţionează între ele (fig. 5, 6);

– După secţionare capătul proximal se plasează în o compresă cu dezinfectant către hipocondrul stâng. Capătul distal de asemenea se pune în o compresă cu dezinfectant şi se foloseşte pentru tracţiune în momentul eliberării din pelvis;

Fig. 6 – Secţionarea sigmoidului cu pensă de sutură mecanică GIA.

Scanned with OKEN Scanner

- Se ligaturează artera mezenterică inferioară la emergenţa din aorta şi vena mezenterică inferioară sub marginea pancreasului. La pacienţii vârstnici se poate verifica calitatea aportului sanguin prin arcada vasculară clampându-se parţial artera mezenterică inferioară, în cazul în care vascularizaţia este insuficientă se poate ligatura artera rectală superioară imediat sub emergenţa sigmoidienelor (nu s-au dovedit diferenţe în supravieţuire, recidive şi evoluţie faţă de ligatura la nivelul mezentericii inferioare) (fig. 7);
- Urmează secţionarea mezocolonului în totalitate avându-se la vedere în permanenţă ureterul stâng şi vasele genitale;
- Decolarea rectală posterioră continuă decolarea colosigmoidiană folosind acelaşi plan avascular. Se incizează mai întâi peritoneul laterorectal şi al fundului de sac Douglas în spaţiul prerectal-vezicorectal la bărbat sau recto-vaginal la femeie;
- Clasic disecţia rectală posterioară se face orb, prin disecţie cu mâna în contact posterior cu suprafaţa sacrată, până la vârful coccisului (fig. 8);
- Tehnicile moderne de rezecţie rectală cu excizie completă a mezorectului folosesc disecţia posterioară la vedere, folosind foarfeca şi electrocoagulând vasele. Disecţia se face conservându-se fasciile rectală viscerală şi parietală pelvină, în felul acesta evitându-se sângerările. Limita posterioară a rezecţiei poate fi în permaneţă văzută urmărindu-se mobilitatea rectului (fig. 9, 10);

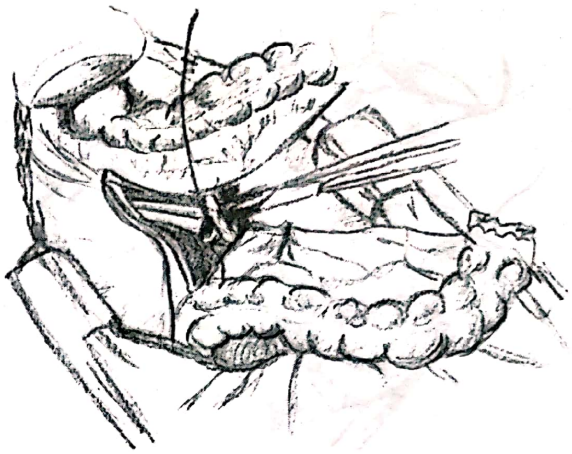

Fig. 7 – Ligatura pedicului mezenteric inferior.

Fig. 8 – Disecţia boantă posterioară cu mâna după procedeul clasic.

Fig. 10 – Aspect final al timpului de disctie posterioară a rectului.

Fig. 9 – Excizie completă de mezorect – disecţie precisă, cu foarfeca sau cu bisturiul electric.

Scanned with OKEN Scanner

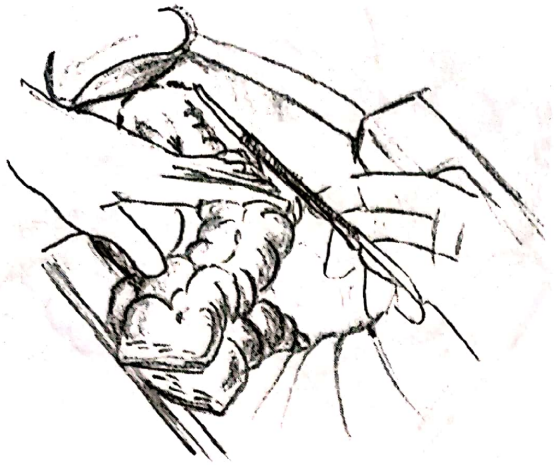

Fig. 11 – Incizia peritoneului anterior în spaţiul rectovezical.

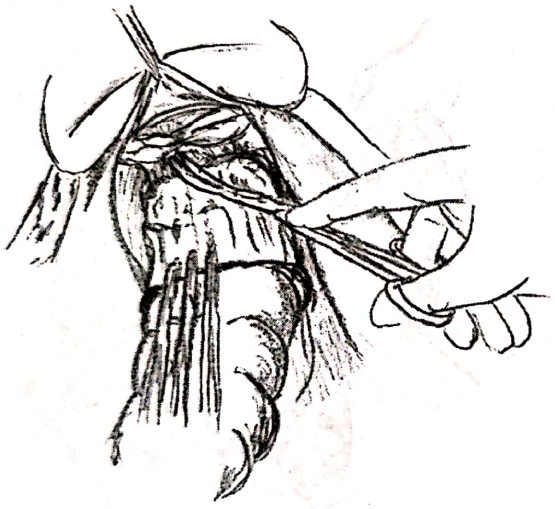

Fig. 12 – Disecţia rectului in spaţiul rectovezical cu identificarea şi conservarea intact a prostatei şi a veziculelor seminale.

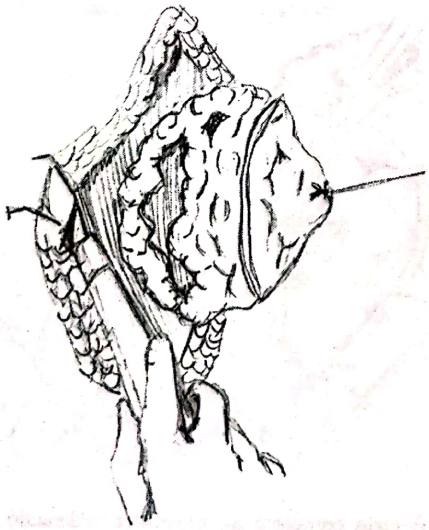

Fig. 13 – Tipuri de incizie a pielii perineale.

– Pe măsură ce disecţia avansează se respectă planul, evitându-se disecţia în con către peretele rectal, urmărindu-se în fapt excizia în totalitate a grăsimii perirectale până la nivelul plaşeului pelvin;
– Dat fiind spaţiul mic în pelvis, mai ales la bărbaţi şi în cazul unor tumori voluminoase nu se poate înainta până la nivelul ridicătorilor numai prin abord posterior şi este nevoie de deschiderea spaţiului presacrat la nivelul aponevrozei Denonvilliers sau al septului rectovaginal. Disecţia poate fi uneori dificilă, mai ales în cazul bărbaţior cu tumori mari şi cu localizare anterioară a acestora. In permanenţă trebuie păstrat planul de disecţie, dar sunt situaţii în care este nevoie de rezecţie a capsulei prostatice sau veziculelor seminale, a peretelui vaginal sau histerectomie tactică pentru lărgirea spaţiului în pelvis şi o rezecţie în limite oncologice (fig. 11, 12);
– Ulterior se continuă cu disecţia laterală completând circumferenţial şi ligaturând aripioarele rectale împreună cu vasele hemoroidale mijlocii cât mai aproape de peretele pelvin dar fără să fie interesaţi nervii hipogastrici şi având în permaneţă în vedere ureterele;
– În acest fel se ajunge la disecţia completă a rectului şi mezorectului circumferenţial până la nivelul ridicătorilor anali moment în care se poate trece la timpul perineal.

Timpul perineal:

Se realizează după finalizarea timpului I abdominal atunci când se lucrează într-o singură echipă sau atunci când disecţia posterioară a rectului este finalizată dacă se lucreză în două echipe.

– Începe cu sutura circulară a anusului, cu un fir rezistent care se păstrează pe pensă pentru tracţiune (fig. 13);

Scanned with OKEN Scanner

– Se incizează la cca 3 cm de orificiul anal sau la distanţă de tumoră pielea şi se înaintează în ţesutul celular subcutanat. Se incizează în profunzime rafeul median posterior având ca reper vârful coccisului şi ulterior un pic anterior de acesta pătrunzând în cavitate pelvină cu degetele întâlnind spaţiul de disecţie pelvină realizat în timpul abdominal (fig. 14);

Fig. 14 – Incizia rafeului median posterior la vârful coccisului.

– Se introduce degetul prin plaga astfel realizată şi se palpează ridicătorii care se agaţă cu degetul în cârlig realizându-se secţiunea acestora la vedere folosind bisturiul electric sau ligaturând muşchii pe pense (fig. 15);

Fig. 15 – Incizia ridicătorilor anali lateral de sfincter.

– Disecţia se face din posterior spre lateral, de ambele părţi spaţiul anterior rămâne astfel ultimul. Pentru disecţia lui se scoate prin posterior capătul proximal al rectului deja disecat (fig. 16) şi se secţionează la vedere

Fig. 16 – Exteriorizarea piesei de rezecţie prin plaga perineală.

Scanned with OKEN Scanner

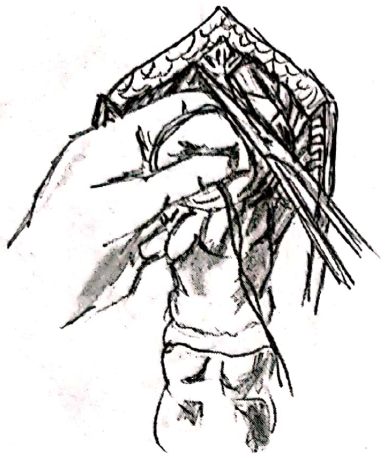

Fig. 17 – Disecţia anterioară pe linia mediană cu incizarea rafeului median şi evitarea elemtelor anterioare (uretră membranoasă şi prostata la bărbaţi, vaginul la femeie).

Fig. 18 – Schema disecţiei perineului anterior în cazul amputaţiei de rect la bărbat.

Fig. 19 – Închiderea tranşei perineale şi drenaj pelvin.

perineul anterior la nivelul rafeului pentru a evita lezarea uretrei la bărbaţi (fig. 17, 18);
– Se face hemostază minuţioasă cu bisturiul electric sau prin ligatură cu fire sprijinite;

– Rezolvarea plăgii perineale:
  • Închiderea perineului:
    - Pentru închiderea perineului sunt necesare câteva condiţii dintre care cel mai important este absenţa contaminării septice prin efracţia rectului sau contactul cu capetele deschise ale acestuia;
    - Închiderea se face prin sutură în straturi anatomice, suturând separat muşchii, ţesutul celulogrăsos subcutanat şi pielea;
    - Închiderea tranşei pelvine scurtează durata de vindecare şi scade durata de spitalizare a pacienţilor cu amputaţie de rect;
    - În cazul unei inchideri etanşe a perineului este totdeauna recomandată realizarea unui drenaj al cavităţii pelvine cu două tuburi de dren scoase la distanţă de plaga perineală (fig. 19).

Scanned with OKEN Scanner

- Lăsarea perineului deschis:
  - În cazul plăgilor contaminate sau delabrante;
  - În cazul leziunilor organelor vecine;
  - În cazul imposibilităţii realizării unei hemostaze adecvate;
  - Se spală abundent cu soluţie antiseptică şi se meşează pentru 48 de ore (fig. 20);
  - Se demeşează şi se pansează zilnic prin irigaţii cu soluţii antiseptice urmărindu-se cicatrizarea din profunzime la suprafaţă, cicatrizare care poate să dureze şi doua luni.

Timpul 2 abdominal:

– După rezolvarea timpului perineal atunci când se lucrează într-o singură echipă sau indiferent de acesta atunci când se lucrează în două echipe;

– Peritonizare zonei de rezecţie rectală este cel mai adesea dificilă datorită distanţelor mari între marginile peritoneale impuse de rezecţie. Iar dacă se tentează peritonizarea aceasta trebuie să fie completă şi corectă pentru a evita angajarea de anse de intestin subţire între firele de peritonizare care ar conduce la ocluzie postoperatorie precoce. În cazul realizării peritonizarii este obligatorie montarea unui drenaj al cavităţii subperitoneale unde se poate acumula limfă şi sânge.

– Epiloonoplastia foloseşte omentul mare pediculizat pe arcada gastroepiplooică stângă după secţionarea vaselor drepte gastrice. Omentoplastia realizează umplerea cavităţii pelvine după amputaţie în vederea scoaterii anselor intestinului subţire din zona de iradiere postoperatorie. Acest procedeu realizează şi un drenaj eficient al pelvisului (fig. 21).

– Realizarea colostomei:
  - poziţia anusului iliac stâng terminal se marchează din preoperator în fosa iliacă stângă ţinând cont de tipul constituţional al pacientului, de pliuri şi sorţul abdominal;
  - se incizează o rondelă de piele cu diametrul de 3 cm şi se excizează ţesutul gras subcutant adiacent;
  - ajutorul depărtează planul subcutantant până la aponevroză şi operatorul incizează şi reperează marginile cu pense Kocher;
  - incizia aponevrozei trebuie să fie deasupra muşchilor drepţi abdominali care nu vor fi secţionaţi ci disociaţi bont traseul intesti-

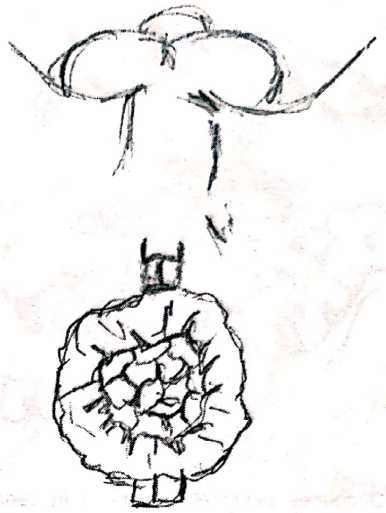

Fig. 20 – Meşarea plăgii perineale cu sac Miculitz.

Fig. 21 – Omentoplastie după amputatie de rect.

Scanned with OKEN Scanner

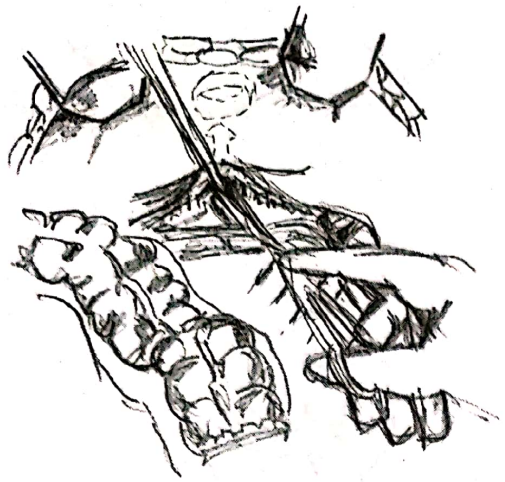

Fig. 22 – Decolarea peritoneului parietal în vederea trecerii ansei de colostomă.

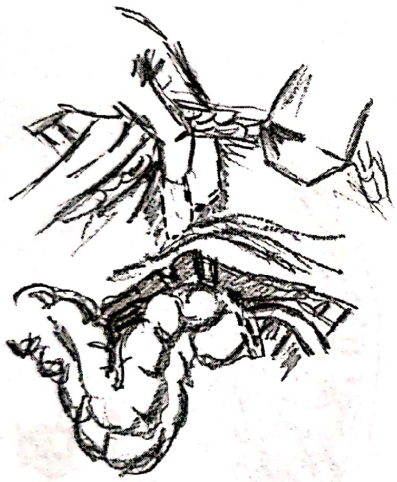

Fig. 23 – Realizarea tunelului transmuscular şi parietal pentru colostoma definitivă în fosa iliacă stângă.

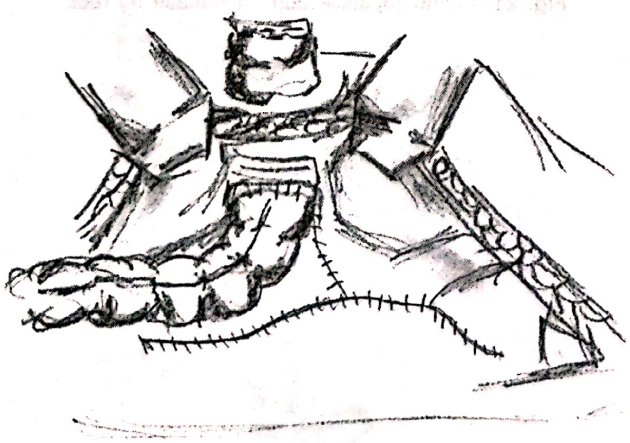

Fig. 24 – Peritonizarea şi aspectul final al colostomei terminale în fosa iliacă stângă.

nului fiind transmuscular lucru care permite o oarecare continenţă dar mai ales împiedică formare eventraţiilor peristomale;
- odată depăşit stratul properitoneal peritoneul nu se secţionează ci se rabate medial efectuându-se un canal subperitoneal până la marginea laterală a zonei de decolare colică unde se întâlneşte ansa cranială secţionată; (fig. 22)
- orificiul aponevrotic, traseul transmuscular şi properitoneal trebuie să permită trecerea a două degete; (fig. 23)
- se extrage ansa prin canalul deja efectuat şi se scoate 2-3 cm deasupra pielii, verificându-se poziţia în raport cu mezoul şi vascularizaţia respectiv viabilitatea ansei;
- se fixează ansa la aponevroză cu câteva fire. Această manevra împreună cu poziţionarea ansei properitoneal permite evitarea unor complicaţii ale colostomelor (eventraţia parastomală, prolapsul ansei) (fig. 24) (vezi şi capitolul *Colostomii* din Vol. I);
- înaintea deschiderii colostomei se închide complet şi corect peretele abdominal. Se practică o recupă în margine sângerândă curată care se suturează la piele cu fire separate folosind ace sertisate cu fir lent rezorbabil;
- se poate proteza direct sau se poate pansa folosind pansamente grase pentru a proteja mucoasa.

Scanned with OKEN Scanner

CHIRURGIA PROLAPSULUI RECTAL AL ADULTULUI

Prolapsul rectal consta în exteriorizare rectului prin anus. Prolapsul rectal poate fi: complet atunci când cilindrul exteriorizat are toate straturile rectale şi incomplet atunci când prolabează doar mucoasa (fig. 1, 2)

Actul chirurgical dedicat prolapsului rectal trebuie să corecteze:

– fixarea insuficientă posterioară a rectului;

– pierderea poziţiei orizontale în concavitatea sacrată cu lărgirea spaţiului retrorectal presacrat;

– lungimea excesivă a rectului şi sigmoidului;

– adâncimea foarte marea a fundului de sac Douglas;

– diastazisul ridicătorilor anali şi relaxarea diafragmei pelvine.

Intervenţiile destinate corectării prolapsului rectal pot fixa rectul în poziţie anatomică, pot reduce din lungimea acestuia şi implicit a prolapsului sau pot închide diafragma pelvină.

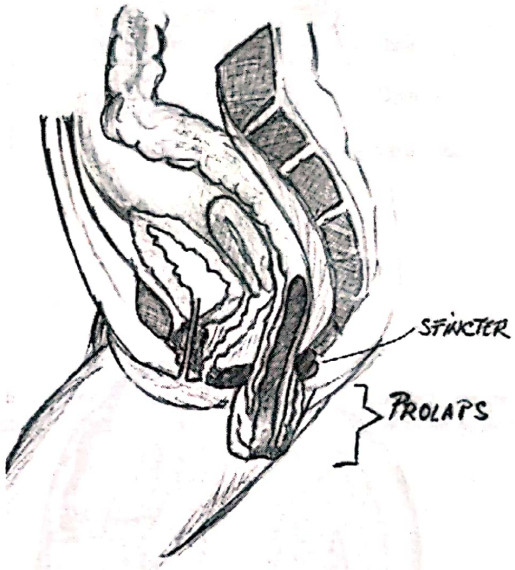

Fig. 1 – Prolaps complet al rectului în care se observă că în cilindrul intestinal exteriorizat sunt cuprinse toate straturile rectale.

A. RECTOPEXIILE CLASICE

Principii:

- Presupun un timp de mobilizare a rectului şi un timp de fixare a acestuia în poziţia definitivă corectă.
- Mobilizarea rectului trebuie să se facă cu respectarea vascularizaţiei şi a inervaţiei rectale, urinare şi genitale.
- Fixare rectului se poate face fără plasă, susţinerea urmând să se facă doar prin cicatrizare dar această metodă pare să nu fie suficientă şi cele mai multe procedee folosesc sisteme protetice de suspensie.

Anestezia: generală sau rahidiană.

Pregătirea rectului: dat fiind utilizare materialelor protetice este necesară pregătirea mecanică a rectului, adesea greu de obţinut datorită modificărilor de dinamică. Tot din motive profilactice şi de utilizare a plasei este recomandată folosire antibioprofilaxiei preoperatorie şi intraoperatorie.

Dispozitiv operator şi abord:

- Pacientul este în decubit dorsal, operatorul în stânga pacientului, două ajutoare în faţa acestuia.
- Este utilă cateterizarea vezicală în vederea lărgirii câmpului vizual în pelvis.
- Cel mai adesea este folosită ca şi cale de abord celiotomia mediană, dar incizia Pfannenstiel poate fi de asemenea folosită.

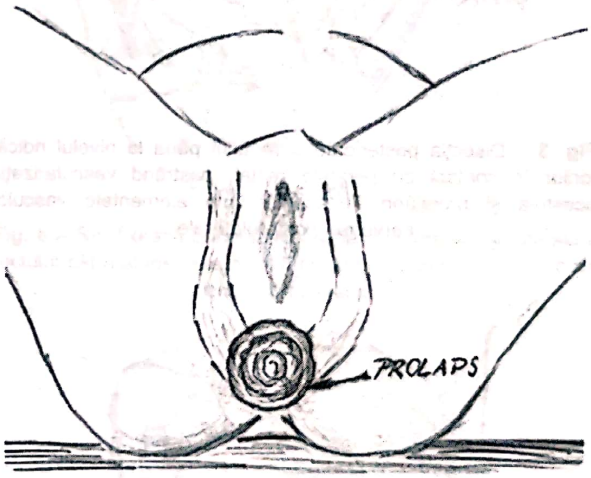

Fig. 2 – Prolaps rectal mucos examinat în poziţie ginecologică.

Scanned with OKEN Scanner

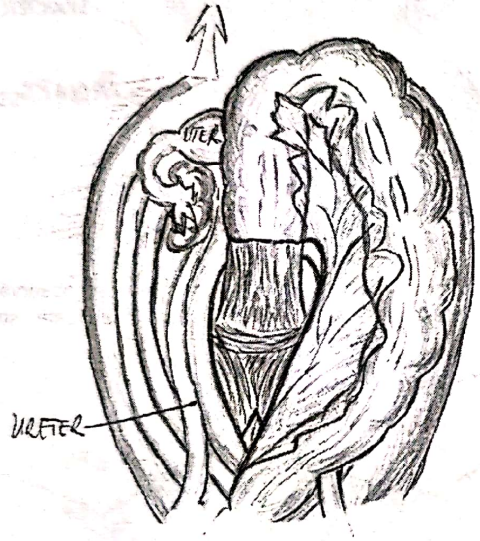

Fig. 3 – Disecţia posterioară a rectului până la nivelul ridicătorilor în contact cu peretele rectal, păstrând vascularizaţia acestuia şi protejând în acelaşi timp elementele vasculonervoase posterolaterale.

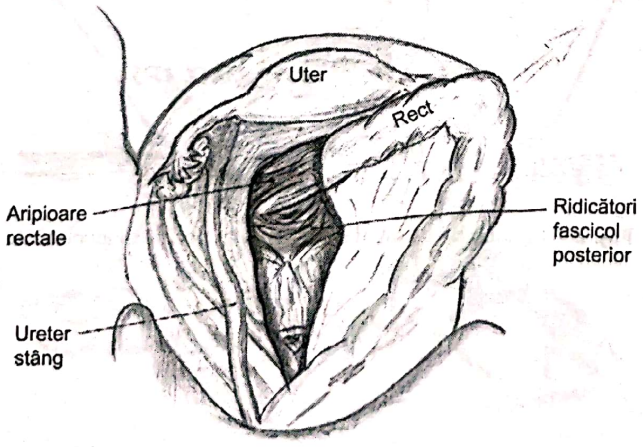

Fig. 4 – Disecţia posterolaterală cu conservarea pediculilor mijlocii rectali şi evitarea teritoriului vasculonervos hipogastric.

Tehnică:

A) *Disecţia şi mobilizarea rectului (clasic)*

a. Mobilizarea rectului peritoneal

- Se eliberează sigmoidul din aderenţe;
- Se incizează peritoneul joncţiunii rectosigmoidiene lateral şi către fundul de sac Douglas mergând paralel cu rectul;
- Se identifică ureterele;
- Se identifică arcada vasculară hemoroidală superioară;
- Se separă mezorectul de elementele vasculonervoase posterioare în plan avascular, în contact cu arcada hemoroidală superioară, fără a produce leziuni de nici o parte.

b. Mobilizarea posterioară a rectului

- Este timpul esenţial al intervenţiei de el depinzând reuşita intervenţiei.
- Se urmăreşte artera hemoroidală superioară care trebuie să rămână în contact cu rectul, disecţia făcându-se în afara acesteia;
- Se înaintează astfel până la planşeul ridicătorilor anali. Este foarte importantă conservarea elementelor vasculonervoase posterioare şi laterale (plex şi nervi hipogastrici) efectuându-se disecţia în planul avascular al fasciei rectale;
- Se continuă incizia peritoneului de o parte şi de alta a rectului către fundul de sac Douglas în contact cu rectul (fig. 3);
- Se secţionează tracturile fibroase posterioare care fixează rectul de fascia presacrată prin tracţiune anterioară a rectului care pune în tensiune spaţiul avascular retrorectal;
- Această disecţie posterioară trebuie făcută la vedere, cu foarfeca, în interiorul fasciei rectale pentru a evita leziuni ale pachetelor nervoase;
- Se incizează grăsimea pararectală laterală până la nivelul aripioarelor rectale ce conţin pediculii hemoroidali mijlocii, în apropierea rectului pentru a evita rănirea ramurilor genitourinare ale nervilor hipogastrici (fig. 4);
- Se avansează posterior până la nivelul planşeului ridicătorilor anali;

c. Disecţia anterioară

- Cele două incizii laterorectale simetrice se unesc anterior la nivelul fundului de sac Douglas;

Scanned with OKEN Scanner

- Disecţia se face posterior de fascia Denonviliers, astfel că niciodată sa nu se vadă veziculele seminale şi prostata;
- Pe de altă parte disecţia trebuie făcută în contact cu rectul pentru a evita rănirea ramurilor nervoase destinate vezicii urinare şi aparatului genital (fig. 5);
- Vezica urinară este basculată anterior de o valvă adâncă şi disecţia este continuată inferior până la planul muşchilor ridicători anali rămânînd în contact cu musculara rectală şi cu aripioarele rectale lateral.

B) *Rectopexia*

a. Rectopexia fără proteză se face prin sutura rectului la faţa anterioară a sacrului la nivelul fasciei presacrate dar această tehnică este grevată de recidive. Pe de altă parte rectopexia prin sutură posterioră prezintă un risc mai mic de apariţie a tulburărilor funcţionale

b. Operaţia Orr-Loygue – promontofixaţia prin bandelete laterale
   - Se face disecţia rectului după tehnica descrisă mai sus fiind deosebit de importantă mobilizarea completă;
   - Se fixează cât mai jos, anterior şi lateral pe rect două bandelete de nylon utilizând 4-5 puncte de sutură cu fire neresorbabile (fig. 6);
   - Bandeletele sunt fixate cu capătul proximal la promontoriu, folosind câte două puncte de sutură cu material neresorbabil, fără a prinde în sutură elemente vasculonervoase, care sunt împinse în lateral şi fără a trece cu firul prin discul lombosacrat (fig. 7);

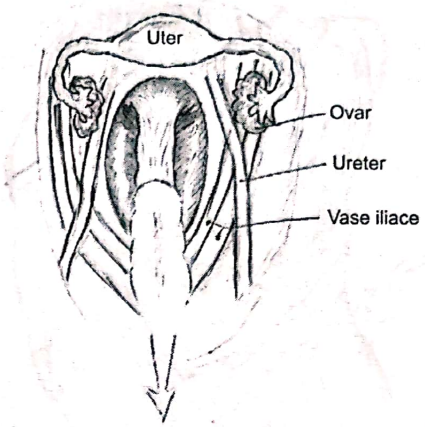

Fig. 5 – Disecţia anterioară a rectului în contact cu peretele acestuia pentru a evita lezarea pediculilor vezicali şi genitali.

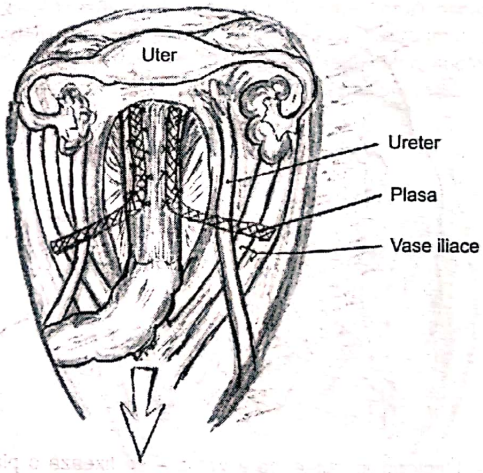

Fig. 6 – Se fixează bandeletele pe faţa anterioară şi laterală a rectului cât mai jos spre nivelul ridicătorilor anali tracţionând de ansă către cranial.

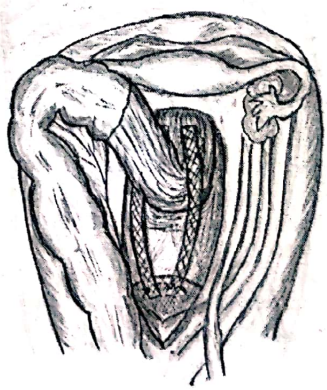

Fig. 7 – Cele două bandelete se fixează proximal de fiecare parte cu câte două puncte de sutură la nivelul promontoriului şi distal în lungul rectului cu câte 4 puncte de sutură.

Scanned with OKEN Scanner

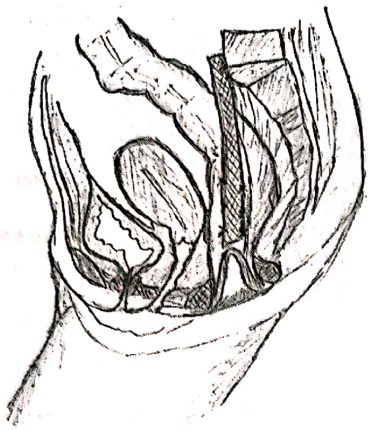

Fig. 8 – Aspectul final al intervenţiei cu fixarea bandeletei între faţa anterolaterală a rectului, distal şi promontoriu cranial. In acest fel se suspendă ca într-un hamac rectul impedicând hernierea acestuia transanal.

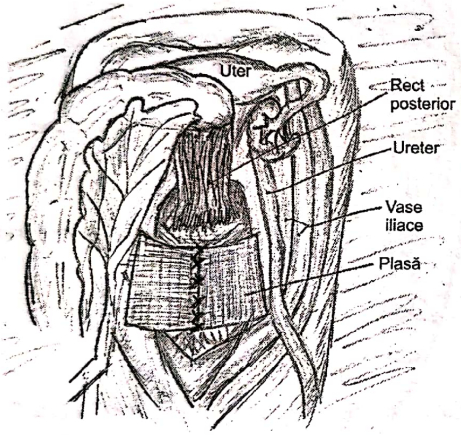

Fig. 9 – Rectopexia posterioară Wells – se fixează o plasă pe linia mediană prin sutură cu material neresorbabil la fascia presacrată, evitând formaţiunile nervoase şi pe cele vasculare.

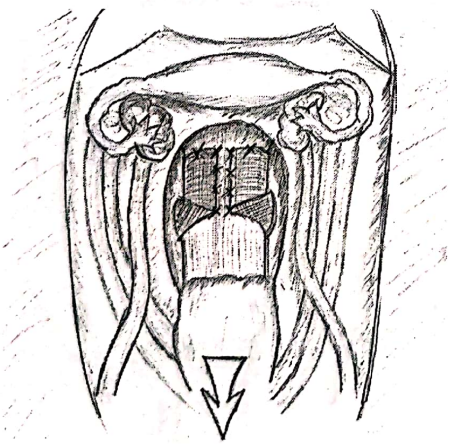

Fig. 10 – Se tracţionează cranial rectul mobilizat pentru a se reduce prolapsul şi se suturează cu fir neresorbabil plasa în jurul rectului având grijă să rămână liberă măcar o treime din circumferinţa acestuia.

- Constipaţia funcţională apărută post-operator se poate diminua prin fixarea fără tensiune a bandeletelor apreciat prin lăsarea unui spaţiu ce permite introducerea a două degete între rect şi promontoriu (fig. 8). *În acest fel se evită creeare unei tensiuni excesive în ansa rectală şi astfel nu apar dificultăţi de evacuare sau impactarea bolului fecal;*

c. Rectopexia posterioară (operaţia Wells):

- După mobilizarea rectului se fixează o proteză de Marlex sau Mersilen în concavitate sacrului folosind mai multe puncte de sutură cu fire neresorbabile (fig. 9, 10, 11).Trebuie să se aibă grijă să nu se producă leziuni ale pachetelor vasculonervoase presacrate;
- Proteza înconjoară peretele posterior şi lateral rectal lăsând liberă treimea anterioară din circumferinţă.

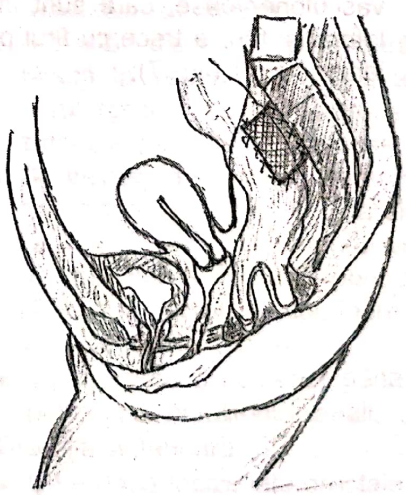

Fig. 11 – Aspectul final al montajului de rectopexie după tehnica Wells în vedere laterală.

Scanned with OKEN Scanner

d. Rectopexia anterioară (operaţia Ripstein):
- Mobilizare rectului în forma clasică descrisă mai sus;
- Fixarea unei bandelete de plasă de 5 cm pe faţa anterioară a rectului ale carei margini sunt suturate la rect şi ulterior pe faţa anterioară a sacrului la 5 cm sub promontoriu;
- Intervenţia este grevată de complicaţii legate de evacuarea dificilă şi impactarea scaunelor.

Rezecţia fundului de sac Douglas folosită singură pentru tratamentul prolapsului rectal nu şi-a dovedit utilitatea, aceasta tehnică fiind totdeauna asociată unui procedeu de rectopexie

Uneori în cazurile cu dehiscenţe majore ale diafragmei pelvine se pot asocia rectopexiilor manevre de închidere a spaţiului dintre muşchii ridicători (fig. 12)

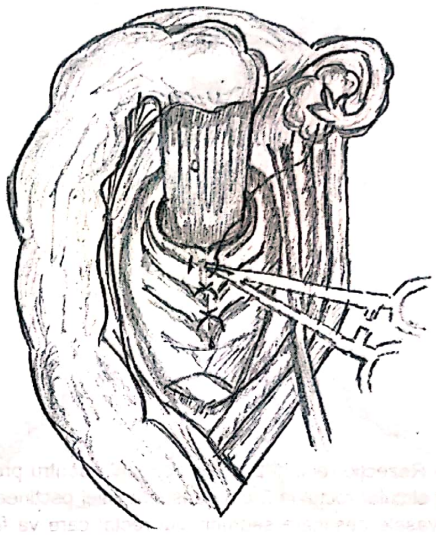

Fig. 12 – Miorafie posterioară a ridicătorilor anali pentru reducerea dehiscenţei în zona posterioră a diafragmei pelvine, această manevra fiind considerată o modalitatea suplimentară de prevenire a recidivelor prolapsului rectal.

Variante

a. Rezecţii colice şi colorectale – aceste tehnici realizează o rectopexie naturală prin reducerea lungimii rectului sau a segmentului colonic suprarectal. Tehnica realizează o scurtare a rectului sau rectosigmoiului, fără nici o angulare şi împiedică astfel apariţia invaginării colocolice. Prin această tehnică se respectă volumul rectal şi se evită aparţia complicaţiilor legate de evacuare îmbunătăţind funcţia colonului (fig. 13).

b. Rectopexia pe cale perineală:
- Pacientul în decubit ventral, cu coapsele depărtate şi flectate;
- Se practică o incizie arciformă retroanală transsfincteriană;
- Se deschide spaţiul retrorectal;
- Se disecă rectul subperitoneal;
- Se pune o plasă fixată posterior pe sacru şi anterolateral pe rect ca în operaţia Wells.

c. Rectosigmoidectomie pe cale perineală – operaţia Altemeier.
- Se face o incizie competă a cilindrului extern al colonului prolabat la 2-3 cm deasupra liniei pectienee;
- Cilindrul intern este disecat până se pătrunde în peritoneu şi se leagă vase rectale apoi sigmoidiene în funcţie de mărimea prolapsului;

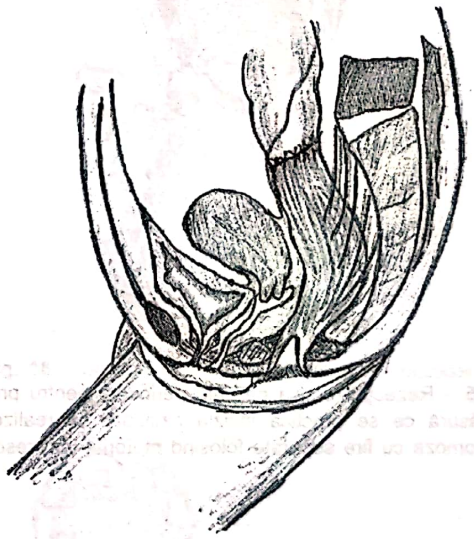

Fig. 13 – Rezecţie rectosigmoidiană pentru prolaps rectal complet – prin scurtarea ansei colice se împiedica invaginarea colocolică şi astfel se rezolvă prolapsul. Tehnica nu este grevată de complicaţii legate de evacuare dar nu rezolvă cauza apariţiei prolapsului atunci când aceasta este reprezentată de modficări ale staticii diafragmei pelvine şi se poate complica ulterior de prolaps rectal mucos.

Scanned with OKEN Scanner

Fig. 14 – Rezecţie rectală pe cale perineală pentru prolaps. Se incizează circular rectul la 2 cm deasupra liniei pectinee, se ligaturează vasele destinate segmentului rectal care va fi excizat.

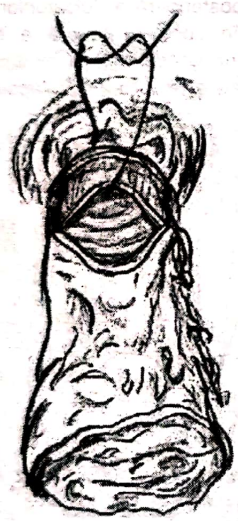

Fig. 15 – Rezecţie rectală pe cale perineală pentru prolaps – pe măsură ce se practică incizia circulară se realizează şi anastomoza cu fire separate folosind material lent resorbabil.

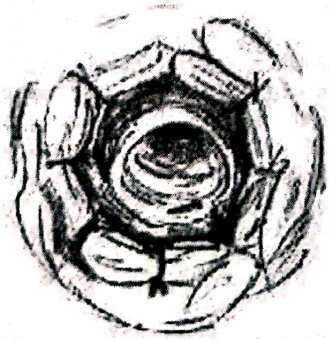

Fig. 16 – Aspectul final al rezecţiei rectale pe cale perineală pentru prolaps.

- Se face anastomoză colorectală cu fire separate cu material lent rezorbabil (fig. 14, 15, 16).

d. Rectosigmoidectomia pe cale perineală după tehnica Prasad asociază rezecţiei rectale o miorafie pre- şi retroanală a ridicătorilor şi o rectopexie prin sutură la fascia precococigiană.

Scanned with OKEN Scanner

e. Operaţia Delorme – este o amputaţie limitată a mucoasei rectale prolabate asociată cu plicatura musculoasei.
   - Se incizează circumferenţial după exteriorizarea competă a prolapsului mucoasa rectală la 1-2 cm de linia pectinee;
   - Se instilează xilină cu adrenalină submucos cu scopul de a face hidrodisecţie şi a reduce sângerarea;
   - Se face disecţie cranială a mucoasei în stratul submucos de preferat cu bisturiul electric pentru a realiza hemostaza;
   - Stratul submcuos se plicaturează cu 8-10 suturi longitudinale;
   - Mucoasa este suturată apoi cu fir în surget şi se corectează în acest fel şi eventuala incongruenţă apărută (fig. 17-22).

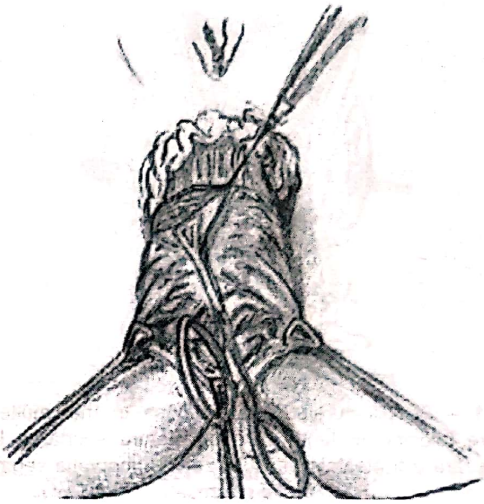

Fig. 17 – După exteriorizarea cilindrului rectal prolabat se începe secţionarea mucoasei rectale la cca 1-2 cm distanţă de linia anocutanată până în spaţiul submucos pentru a se începe disecţia.

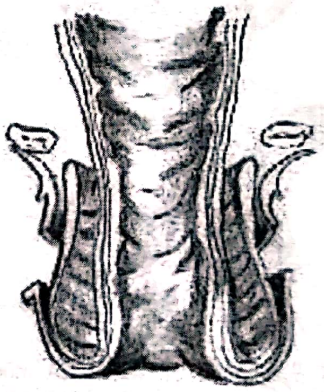

Fig. 18 – Se continuă incizia circulară a mucoasei.

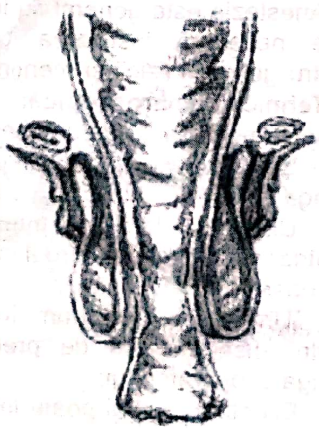

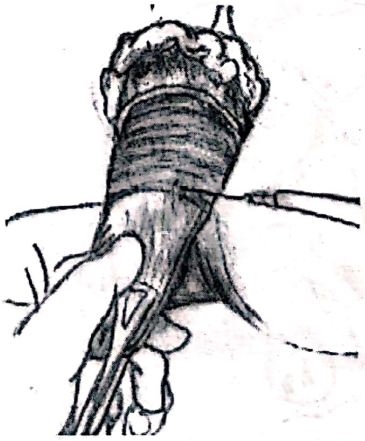

Fig. 19 – Se disecă în spaţiul submucos făcându-se hemostază minuţioasă folosind bisturiul electric.

Scanned with OKEN Scanner

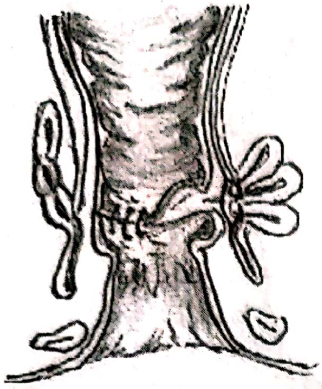

Fig. 21 – Se plicaturează submucoasa în mai multe burse circulare folosind fir lent resorbabil pentru scurtarea lungimii rectului fără a fi afectate vascularizaţia şi inervaţia segmentului rectal interesat.

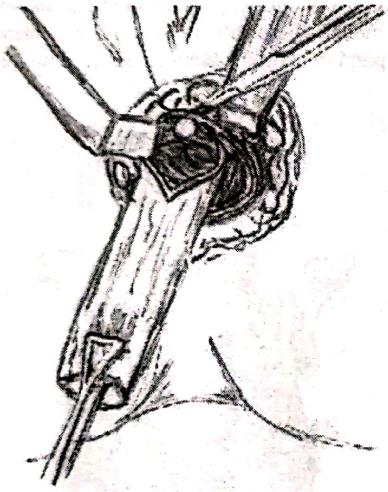

Fig. 22 – Pe măsură ce se excizează mucoasa disecată aceasta se suturează la cilindrul extern mucos.

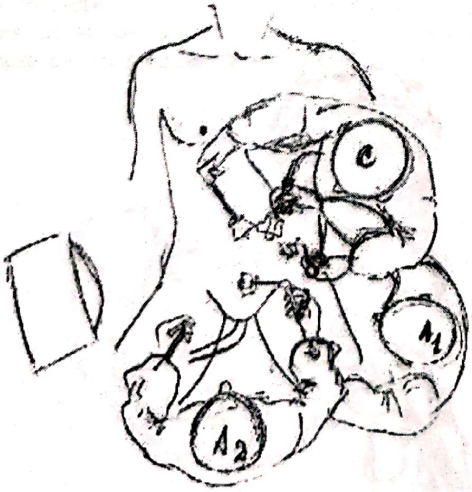

Fig. 23 – Poziţia pacientului şi a echipei operatorii în cazul abordul laparoscopic al prolapsului rectal total.

Alegerea unei tehnici sau a alteia este relativ dificilă dat fiind numărul mare de procedee creeate pentru aceasta afecţiune. Nici unul nu pare a fi perfect, fiecare fiind grevat de complicaţii locale sau la distanţă în proporţii variabile.

RECTOPEXII LAPAROSCOPICE

Poziţia pe masa de operaţie este în decubit dorsal cu masa de operaţie în Trendelemburg cca 30 de grade, cu chirurgul aşezat în stânga pacientului şi unul-doi asistenţi în dreapta acestuia şi monitorul video la piciorul drept al pacientului (fig. 23).

Prepararea colonului se face în maniera clasică, atât mecanică (pentru reducerea volumului fecal şi a gazelor crescând astfel cavitatea de lucru peritoneală) cât şi prin administrarea de antibiotic cu spectru larg.

Anestezia este general cu intubaţie orotraheală. Este necesară instalarea unei sonde urinare pentru golirea vezicii şi menţinerea ei goală.

Tehnica laparoscopică:

– Se realizeaza pneumoperitoneu clasic;

– Se introduce un trocar pentru laparoscop la stânga cicatricii ombilicale;

– Un trocar de 10-12 mm de lucru la dreapta cicatricii ombilicale pentru instrumentele de lucru ale operatorului;

– Un trocar de 5 mm în fosa iliacă stângă pentru instrumentele de prehensiune din mâna stângă a operatorului;

– Eventual se mai poate introduce un trocar de 5 mm suprapubian pentru ajutor folosind instrumente de depărtare.

Scanned with OKEN Scanner

Inspecţia cavităţii peritoneale, cu pacientul în moderat Trendelemburg urmărind să se identifice profunzimea fundului de sac Douglas, mobilitatea rectului şi sigmoidului, prezenţa de aderenţe ale acestora în pelvis şi la organele vecine (în special la anexe la femeie) precum şi inspecţie generală a cavităţii peritoneale.

Disecţia rectului începe prin incizia cu foarfeca a peritoneului laterorectal în dreapta rectului, înaintând către distal şi ulterior în stânga rectului pină ce cele două incizii se întâlnesc în faţa rectului (fig. 24). Cu ajutorul instrumentelor de depătare introduse prin trocarul prepubian se tracţionează rectul către stânga şi în sus pentru a face disecţia rectului posterior. Se pun în evidenţă ureterele mai întâi cel drept apoi cel stâng şi se continuă disecţia pentru mobilizarea completă a rectului. Disecţia continuă către caudal evitând să fie rănite aripioarele rectale ca şi plexul hipogastric şi nervii aferenţi.

Disecţia completă poate fi evaluată prin efectuarea unui tuşeu rectal care va explora palpator şi sub control visual laparoscopic ultimii 5 cm de rect.

Suspendarea rectului şi menţinerea acestuia în poziţie se face utilizând două plase de 3 cm lăţime şi 20 cm lungime care se fixează ca şi în tehnica deschisă cu un capăt anterolateral de o parte şi de alta cât mai jos pe rect şi cu un capăt la promontoriu (fig. 25, 26).

După verificarea hemostazei şi plasarea dacă este nevoie a unui tub de dren se poate face *peritonizarea* pelvisului pentru a reduce contactul masei intestinale cu plasa (fig. 27).

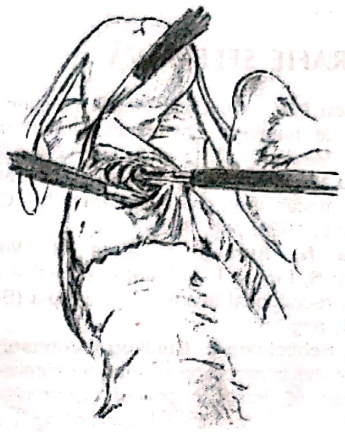

Fig. 24 – Disecţia rectului laparoscopic la nivelul aripioarelor rectale.

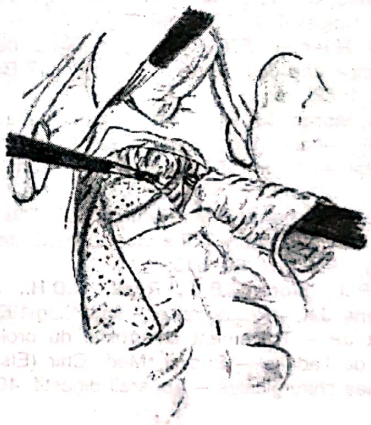

Fig. 25 – Poziţionarea plasei şi fixarea cu fire separate cât mai jos pe faţa antero-laterală a rectului, cât mai jos către planşeul ridicătorilor.

Fig. 27 – Peritonizarea spatiului pelvin.

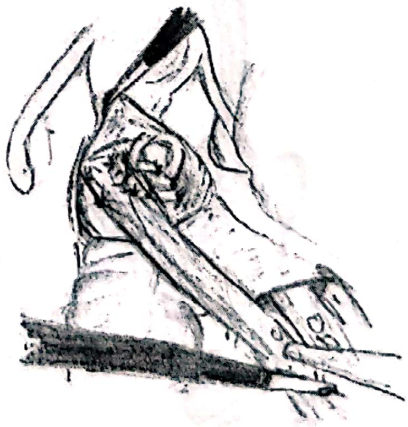

Fig. 26 – Fixarea bandeletelor de suspendare a rectului la promontoriu folosind agrafe.

Scanned with OKEN Scanner

BIBLIOGRAFIE SELECTIVĂ

1. **Andronescu PD.** – Tumorile rectale benigne şi maligne – în Tratat de patologie chirurgicală sub redacţia N.Angelescu, Ed. Medicală 2001, vol.2, pag.1708-1727;
2. **Angelescu M, Jitea N, Angelescu N** – Utilizarea aparatelor de sutură mecanică în chirurgia generală – Chirugia (Buc), Vol. 94, nr.5, 1999, pag. 367;
3. **Angelescu N, Burcoş T, Jitea N, Voiculescu S, Stănilescu S, Florea I** – Strategie şi tactică în tratamentul cancerului rectal local avansat – Chirurgia (Buc) – vol. 96, nr.1, 2001, pag 15;
4. **Carlsen E, Schlichting E, Guldvog I, Johnson E, Heald RJ** – Effect of the introduction of total mesorectal excision for the treatment of rectal cancer – Br J Surg 1998; 85: 526-9;
5. **Enker WE** – Total mesorectal excision with sphincter and autonomic nerve preservation in the treatment of rectal cancer. In Condon R, editor. Current techniques in general surgery, New York: Mosby, 1996, Vol 5, issue 5,
6. **Gallot D** – Colectomie pour cancer du colon pelvien – Encycl. Med. Chir (Elsevier Paris), Techniques chirurgicales – Appareil digestif, 40-565,1997
7. **Heald RJ, Husband EM, Ryall RDH** – The mesorectum in rectal cancer the clue to pelvic recurrence? Br J Surg 69; 613-616, 1982;
8. **Heald RJ, Moran BJ, Ryall RD, Sexton R MacFarlane JK** – Rectal cancer: the Bakingstoke experience of total mesorectal excison, 1978-1997. Arch Surg 1998; 133, 894-9.
9. **Heald, R.J., Husband, E.M., Ryall, R.D.** – The mesorectum in rectal cancer surgery – the clue to pelvic recurrence? – Br.J.Surg, 1982, vol. 69, 613;
10. **Heald, R.J., Moran, B.J., Ryall, R.D.H., Sexton, R., MacFarlane, J.K.** – Rectal cancer – Arch Surg 1998, 133, 894;
11. **Lechaux JP** – Traitement chirurgical du prolapsus rectal complet de l'adulte – Encycl. Med. Chir (Elsevier Paris), Techniques chirurgicales – Appareil digestif, 40-710,1992;
12. **Leroy J, Cadiere GB** – Colectomie gauche par laparoscopie – Encycl. Med. Chir (Elsevier Paris), Techniques chirurgicales – Appareil digestif, 40-572,1999
13. **Mackfarlane J.K., Ryall, R.D.H., Heald, R.J.** – Mesorectal excision for rectal cancer – Lancet 1993, 341, 457;
14. **Mandache F., Chiricuţă I.** – Chirurgia rectului, Ed. Medicală, Bucureşti – 1957;
15. **Miguel A Rodrigues** – Pathologic evaluation of total mesorectal excision – Big Brother is Watching – J Clin Oncol Vol 20, nr 7, 2002 p. 1714-1715;
16. **Netter F** – Atlas der Anatomie des Menschen – Thieme Verlag, 3., erweiterte und überarbeitete Auflage 2006;
17. **Palade R, Vasile D, Roman H, Tomescu M, Voiculescu D** – Superioritatea pregătiri colonului cu Fortrans în vederea explorărilor diagnostice sau a intervenţiilor chirurgicale – Chirurgia (Buc), Vol.93, nr.3, pag 189;
18. **Phang Terry P** – Total mesorectal excision: technical aspects – J Can Chir, Vol 47, nr 2, 2004 pag 130-137;
19. **Popovici A.** – Suturi mecanice digestive – Chirurgia (Buc), Vol 45, Nr.3, 1996, pag 101;
20. **Ranga V** – Anatomia omului – Viscerele – Curs litografiat al Universităţii de Medicină şi Farmacie, 1986;
21. **Scripcaru V, Mihaela Lungu, Raluca Dragomir, Lefter L, Radu I, Dragomir Cr** – Rezecţia anterioară de rect pentru cancer rectal – opţiuni, limite, complicaţii imediate – Chirurgia (Buc), Vol. 99, Nr.5, 2004, pag 305;
22. **Vasilescu C, Popescu I** – Rezecţia de rect cu anastomoză colo-anală cu rezervor colonic în J pentru cancerul de rect - Chirurgia (Buc), Vol.99, Nr.5, 2004, 299;
23. **Vasilescu V, Tomulescu V, Calin I, Oproiu A, Popescu I** – Chirurgia laparoscopică în tratamentul afecţiunilor colorectale – Chirurgia (Buc) vol.94, nr.2, 1999, pag 111;
24. **Vidic B** – Anatomia omului – Atlas fotografic – Editura Medicală Bucureşti 2001.

Scanned with OKEN Scanner

Scanned with OKEN Scanner

CAPITOLUL 10

CHIRURGIA ANO-PERINEALĂ

ADRIAN BORDEA

INTRODUCERE

Patologia perianală cuprinde o paletă foarte largă de afecţiuni, având etiopatogenie foarte diferită şi manifestări clinice diverse. Varietatea mare de afecţiuni ale acestei regiuni este generată, cel puţin parţial, de anatomia foarte complexă, atât la nivelul epiteliului, cât şi al stratului muscular şi al vascularizaţiei. Cele mai frecvente afecţiuni cu sancţiune chirurgicală sunt: hemoroizii, fisura anală, supuraţiile ano-perianale acute (abcese/flegmoane) şi cronice (fistule), stenozele anale, incontinenţa anală, prolapsul rectal, etc.

NOŢIUNI DE ANATOMIE CHIRURGICALĂ

- din punct de vedere embriologic, limita dintre canalul anal (derivat din ectoderm) şi rectul pelvian (derivat din endoderm) este reprezentată de linia ano-cutanată (sau linia pectinee), situată la circa 3 cm de orificiul anal; este graniţa dintre epiteliul de tip intestinal şi cel malpighian, dintre aportul arterial din mezenterica inferioară şi iliaca internă, dintre drenajul venos spre sistemul port şi cel cav inferior, dintre inervaţia vegetativă şi cea somatică, dintre drenajul limfatic visceral şi somatic.
- din punct de vedere chirurgical, este convenabil să considerăm limita dintre canalul anal şi rect mai sus, la nivelul aşa-numitului inel ano-rectal, format de fasciculul pubo-rectal al ridicătorului anal.
- tunica epitelială (fig. 1): la nivelul liniei pectinee se găsesc coloanele, valvulele şi criptele Morgagni; pe marginea liberă a valvulelor se află papilele anale; în cripte se deschid glandele anale (ale lui Hermann şi Desfosses (în literatura francofonă – fig. 2), mai numeroase în partea posterioară (explică localizarea preponderentă a fistulelor la acest nivel), dar nu şi la bărbat (unde supuraţiile acute şi cronice sunt mult mai frecvente);

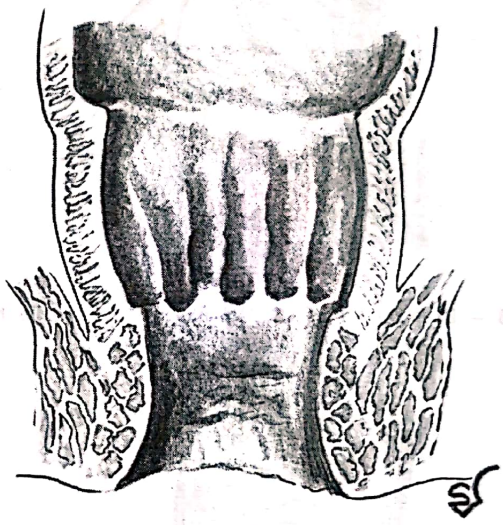

Fig. 1 – Tunica epitelială a canalului anal.

Fig. 2 – Glandele anale Hermann şi Desfosses.

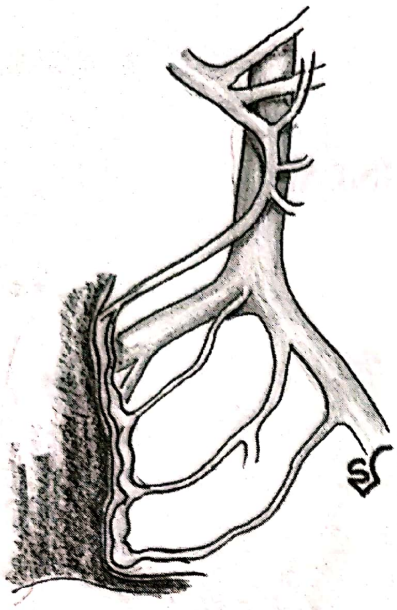

Fig. 3 – Drenajul venos al canalului anal. Plexurile hemoroidale.

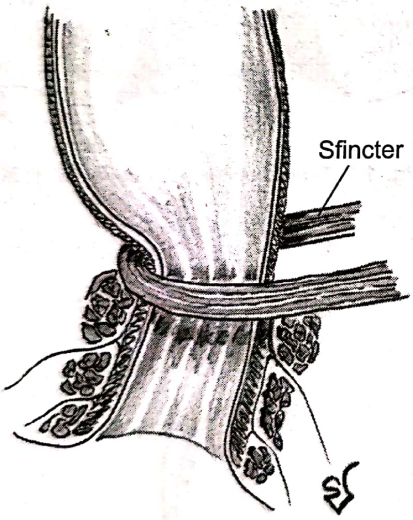

Fig. 4 – Aparatul sfincterian anal (secţiune sagitală).

deasupra ei, epiteliu cuboid/cilindric intestinal; la 1-2 cm sub ea, linia albă Hilton (intersfincteriană – limita dintre sfincterul neted şi cel striat) – între ele, epiteliu pavimentos pluristratificat modificat (fără foliculi piloşi şi glande sudoripare); sub linia Hilton piele normală.

- tunica submucoasă: cuprinde plexurile hemoroidal superior (deasupre liniei pectinee) şi inferior (la nivelul marginii anale) (fig. 3).

- tunica musculară (fig. 4) cuprinde: sfincterul anal intern (neted); septul intersfincterian, format din fibre netede din stratul longitudinal şi fibre striate din fasciculul pubo-rectal; se inseră la nivelul liniei Hilton şi formează muşchiul corrugator cutis ani; sfincterul anal extern striat, cu 3 fascicule (subcutanat, superficial şi profund, ultimul intricându-se cu fasciculul pubo-rectal), având o înălţime de circa 2,5-3 cm.

PREGĂTIREA PREOPERATORIE

- considerăm că se exagerează mult importanţa golirii ampulei rectale, fie prin clisme evacuatorii, fie chiar prin administrarea per os a substanţelor care realizează golirea anterogradă a colonului;
- uneori, pregătirea nici nu se poate efectua, fie datorită durerii anale intense şi a spasmului sfincterian, ce nu permit manevre de evacuare (fisură, hemoroizi), fie datorită caracterului de urgenţă al intervenţiei chirurgicale (abces, flegmon);
- alteori, datorită tehnicii deficitare de pregătire, ampula rectală rămâne plină cu lichid fecaloid care va invada câmpul operator într-o manieră mult mai deranjantă decât eventualele resturi fecale solide. În concluzie, recomandăm abţinerea de la orice pregătire specifică, în astfel de cazuri.

Scanned with OKEN Scanner

ANESTEZIA:

- anestezia rahidiană, cu variantele ei, este preferată de anestezist (de mai mică amploare, cu mai puţine riscuri – oare?, mai ieftină) şi este convenabilă pentru chirurg (oferind o relaxare foarte bună); este percepută, însă, negativ de către mulţi pacienţi.
- anestezia generală, care oferă confortul optim pentru chirurg şi pacient, pare, cel puţin în unele cazuri, disproporţionat de complexă în raport cu simplitatea şi durata redusă a gestului chirurgical.
- anestezia locală este folosită pentru tehnicile instrumentale adresate hemoroizilor; de asemenea, poate fi utilizată pentru gesturi chirurgicale limitate (ex.: excizia unui hemoroid izolat sau a unui tromb, incizia unui mic abces, etc.), mai ales la persoane tarate sau într-o situaţie fiziologică particulară (gravide, etc.); indicaţia excesivă a acestei anestezii, din dorinţa rezolvării patologiei în ambulatoriu, poate favoriza complicaţiile şi, mai ales, recidiva leziunii.

DISPOZITIVUL OPERATOR:

- poziţia optimă a pacientului este cea ginecologică (fig. 5), în uşor Trendelenburg;
- dezinfecţia regiunii şi izolarea cu câmpuri sterile trebuie să respecte regulile general valabile, chiar dacă este vorba de o regiune (şi, uneori, şi de o patologie) septică;
- chirurgul se va plasa în poziţie comodă, aşezat pe un scaun în faţa regiunii ţintă; ajutorul se va plasa în dreapta chirurgului;
- pentru operaţiile mai complexe, un al doilea ajutor se va plasa la stânga chirurgului;
- masa de instrumente, plasată în spatele chirurgului la înălţime corespunzătoare poziţiei acestuia, va trebui să cuprindă şi instrumente specifice: dilatator anal, depărtătoare adecvate, sondă canelată, stilet butonat, etc.

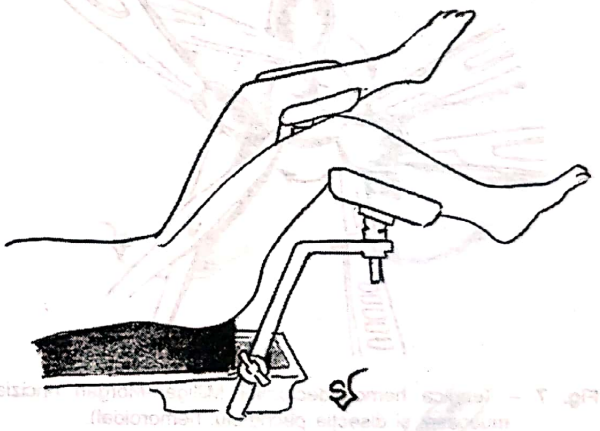

Fig. 5 – Poziţia ginecologică pe masa de operaţie.

TEHNICI CHIRURGICALE:

A. **Tehnici utilizate pentru cura hemoroizilor**

a) *Ligatura-excizia hemoroizilor Milligan-Morgan*

Indicaţii-contraindicaţii

- în stadiile II, III şi IV, precum şi în caz de eşec al tehnicilor instrumentale; de asemenea, în cazul asocierii altor patologii cu sancţiune chirurgicală (în special fisura anală);
- este contraindicată în caz de hemoroizi „în coroană", cu prolaps mucos (vezi şi discuţiile de la punctul c).

Scanned with OKEN Scanner

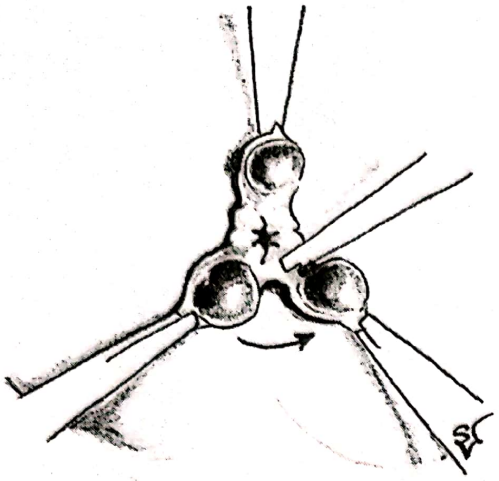

Fig. 6 – Reperarea pachetelor hemoroidale.

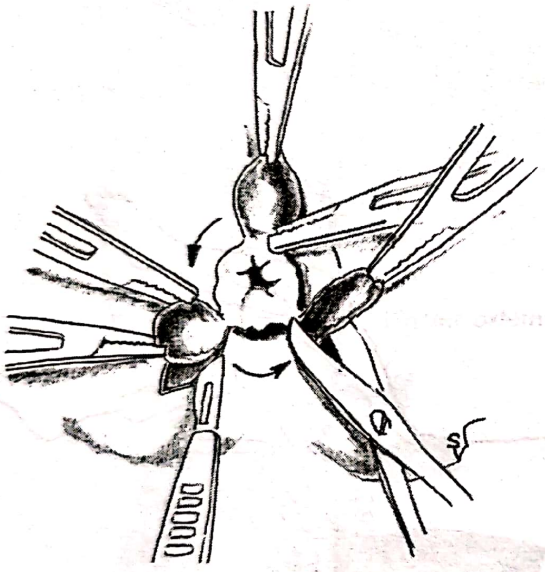

Fig. 7 – Tehnica hemoroidectomiei Milligan-Morgan (incizia mucoasei şi disecţia pachetului hemoroidal).

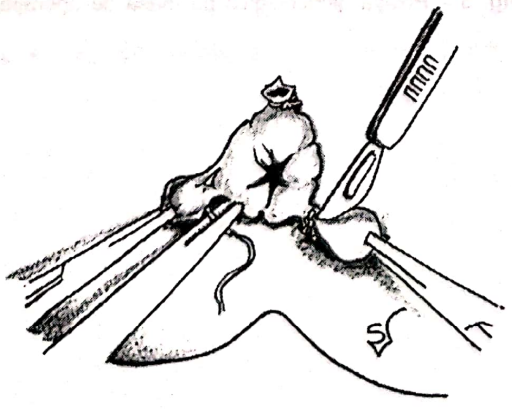

Fig. 8 – Ligatura transfixiantă a pediculului vascular şi excizia hemoroidului.

Tehnică:

- teoretic, constă în excizia a trei pachete hemoroidale situate la orele 3, 7 şi 11, corespunzător distribuţiei ramurilor terminale ale arterei rectale superioare (care sunt ligaturate la polul proximal al pachetelor); problema o reprezintă faptul că, în practică, nu regăsim niciodată această topografie a pachetelor hemoroidale, ele fiind totdeauna, mai mult sau mai puţin „în coroană"; în aceste condiţii, operaţia se va adresa celor mai voluminoase dintre ele;
- primul timp îl reprezintă dilataţia anală instrumentală (vezi fig. 5); tehnica şi comentariile vor fi prezentate în partea dedicată fisurii anale, unde acest timp operator are o importanţă deosebită;
- urmează toaleta şi dezinfecţia canalului anal şi a rectului inferior;
- pentru expunerea optimă a hemoroizilor interni se simulează pasajul bolului fecal, introducând o meşă (sau o compresă montată pe o pensă) în canalul anal şi trăgând-o spre exterior;
- se identifică pachetele hemoroidale; se reperează fiecare pachet cu câte 2 pense Péan plasate la cele două extremităţi (una la linia ano-cutanată, alta la limita superioară a hemoroizilor interni – fig. 6);
- se incizează mucoasa, pornind de la linia ano-cutanată, pe cât se poate circumferenţial (fig. 7); recomandăm, contrar reţinerii autorilor mai vechi, utilizarea electrobisturiului (atenţie la uscarea regiunii după dezinfecţie pentru a evita penibila situaţie a unei arsuri); cheia acestei intervenţii o reprezintă păstrarea de punţi mucoase consistente, viabile între defectele rezultate în urma exciziei pachetelor hemoroidale, pentru a preveni stenoza anală cicatriceală;
- se continuă disecţia în stratul submucos, tot cu ajutorul electrobisturiului, decolând pachetul hemoroidal de planul sfincterului intern (fig. 7); manevra este facilitată de introducerea indexului stâng în canalul anal;
- teoretic, se disecă complet pachetul hemoroidal; se poate aplica o pensă hemostatică la capătul proximal; urmează ligatura cu fir resorbabil trecut transfixiant şi excizia lui (fig. 8); în practică, unii chirurgi realizează o disecţie minimă şi aplică o pensă pe toată baza pachetului hemoroidal, urmată de excizia acestuia şi ligatură transfixiantă; incorecta

Scanned with OKEN Scanner

execuţie a acestor ligaturi cu prinderea planului sfincterian este o cauză principală a exacerbării durerii în perioada postoperatorie;
- se completează hemostaza (prin electrocauterizare sau mici puncte în „X" cu fir rezorbabil);
- recomandăm (cu excepţia contraindicaţiilor reprezentate de supuraţii, ulceraţii, flebite, etc.), sutura, măcar parţială, a plăgii cutaneo-mucoase, ceea ce reduce durata de vindecare;
- plasarea unei meşe vaselinate în canalul anal cu scop compresiv. Deşi larg utilizată în ţara noastră, pare inutilă, cu excepţia cazurilor cu hemostază imperfectă (dar şi acolo mai bine se completează hemostaza); în scop lubrifiant poate fi folosit un tulle-gras.

b) *Hemoroidectomia cu ajutorul ultrasunetelor (Ultracision) sau radiofrecvenţei (Ligasure)*
- fără a schimba semnificativ principiile tehnicii Milligan-Morgan, aceste achiziţii tehnologice au uşurat tehnica operatorie, dar în special au îmbunătăţit evoluţia post-operatorie (utilizarea Ligasure este singura metodă care a redus semnificativ durerea postoperatorie);
- disecţia pachetului hemoroidal de planul muscular şi rezecţia lui se efectuează cu pensa specifică, fără nici o altă manevră.

c) *Hemoroidectomia radicală Whitehead-Vercescu*
- este indicată în hemoroizii voluminoşi, în coroană, cu prolaps important de mucoasă, situaţie în care reprezintă singura modalitate de rezolvare într-un timp; datorită complicaţiilor foarte frecvente şi, uneori, redutabile, tehnica este utilizată din ce în ce mai rar; mulţi chirurgi preferă să execute seriat două operaţii tip Milligan-Morgan sau să completeze o intervenţie tip Milligan-Morgan cu proceduri instrumentale (expansiunea acestora a contribuit şi ea la reducerea numărului de intervenţii de tip Whitehead, chiar dacă uneori indicaţiile sunt excesive);
- operaţia constă în rezecţia unui manşon de mucoasă anală înglobând pachetele hemoroidale, urmată de coborârea mucoasei rectale şi sutura ei la piele;
- dilataţia anală, toaleta şi dezinfecţia zonei nu au nimic particular;
- se aplică 4 pense Péan la nivelul celor 4 puncte cardinale, imediat în interior de linia ano-cutanată (fig. 9);
- incizia este efectuată circular, la nivelul liniei ano-cutanate; recomandăm folosirea electro-bisturiului (fig. 9);

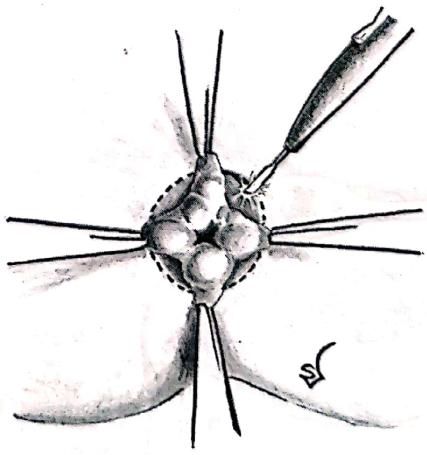

Fig. 9 – Reperarea instrumentală şi incizia circulară la nivelul liniei ano-cutanate.

Scanned with OKEN Scanner

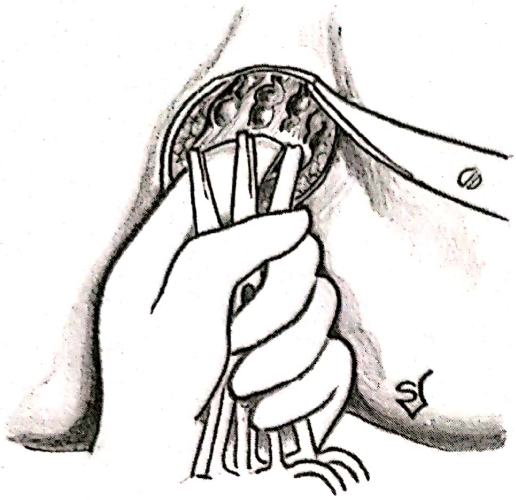

Fig. 10 – Disecţia cilindrului mucos.

- cu indexul stâng eventual introdus în canalul anal se disecă mucoasa acestuia împreună cu stratul submucos înglobând pachetele hemoroidale de planul muscular (fig. 10). Cea mai mare parte a disecţiei se realizează folosind o compresă montată. Preferăm electro-bisturiul pentru secţionarea traveelor fibroase. Disecţia mucoasei trebuie întinsă deasupra liniei pectinee, pentru a asigura coborârea mucoasei rectale şi sutura ei la piele, fără tensiune;

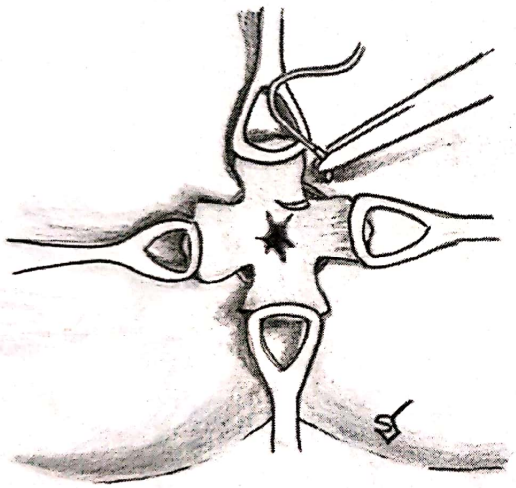

Fig. 11 – Prepararea celor 4 lambouri.

- se poate separa manşonul mucos în 4 lambouri, tracţionate cu tot atâtea pense *„en coeur”*, pentru a ameliora vizibilitatea (fig. 11);
- unii chirurgi ancorează manşonul mucos coborât la sfincterul intern (în 4 puncte, cu fir rezorbabil), pentru a preveni retracţia acestuia şi dehiscenţa suturii muco-cutanate;

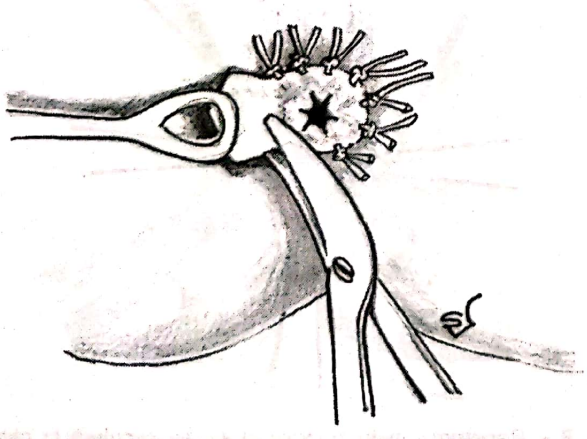

Fig. 12 – Sutura muco-cutanată.

- se începe secţionarea manşonului de mucoasă, care se va efectua pas cu pas, simultan cu sutura muco-cutanată cu fire lent resorbabile (fig. 12); dacă s-a folosit artificiul celor 4 lambouri, sutura muco-cutanată începe în unghiurile dintre ele (fig. 11);
- se termină operaţia prin introducerea unei meşe vaselinate în canalul anal.

Scanned with OKEN Scanner

d) *Trombectomia hemoroidală*

- este indicată în primele 24-48 de ore de la debutul unui episod de tromboflebită hemoroidală, cu scopul ameliorării rapide şi semnificative a durerii; indicaţia a fost extrem de controversată, multe şcoli chirurgicale apreciind că riscurile (în primul rând propagarea trombozei la venele mezenterică inferioară şi portă) sunt inacceptabile în raport cu beneficiul. Astăzi, chiar şi adepţii ei o utilizează tot mai rar, probabil datorită creşterii eficienţei tratamentului igieno-dietetic (aport crescut de fibre, evitarea excitantelor de tip condimente, tutun, alcool, cafea, băi de şezut) şi medicamentos (regularizatoare de tranzit, flebotonice, antiinflamatoare nesteroidiene, topice locale);
- urmează excizia trombului format în interiorul unui pachet hemoroidal;
- se practică o incizie radiară a mucoasei în lungul hemoroidului trombozat (fig. 13); incizia poate fi şi eliptică, circumscriindu-l în apropierea bazei;
- se exteriorizează trombul prin compresie digitală (fig. 13) sau folosind o disecţie boantă cu compresa sau folosind o chiuretă (pentru trombii mai vechi, ce au devenit aderenţi);
- de obicei, nu este necesară hemostaza;
- plaga este lăsată deschisă şi pansată gras;
- la distanţă de minim 3 luni este necesară operaţia de hemoroidectomie pentru rezolvarea definitivă.

e) *Hemoroidopexia Longo*

- este indicată în stadiile II şi III ale hemoroizilor; forţarea indicaţiei (către stadiul IV) creşte rata de recidivă, compromiţând metoda; nu este indicată nici în cazul asocierii altor patologii (fisura anală);
- constă în rezecţia unui manşon de mucoasă rectală deasupra liniei pectinee, ceea ce determină reducerea prolapsului hemoroidal şi, consecutiv, reducerea stazei venoase prin corectarea angulării venelor provocată de prolaps. Pe de altă parte, rezecţia mucoasei prinde şi planul submucos, provocând întreruperea vascularizaţiei arteriale şi realizând astfel decongestionarea hemoroizilor;
- tehnica necesită o agrafeuză circulară mecanică (fig. 14), creată special doar pentru această intervenţie şi de unică folosinţă, ceea ce ridică foarte mult costul operaţiei;

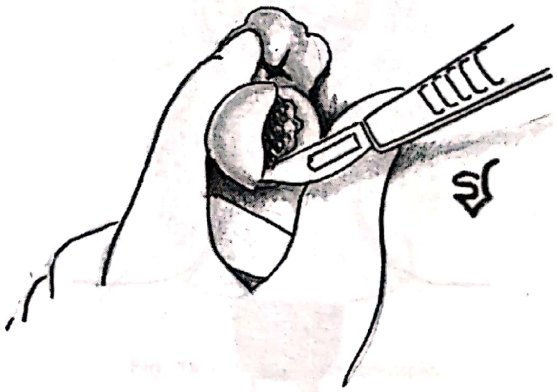

Fig. 13 – Tehnica trombectomiei.

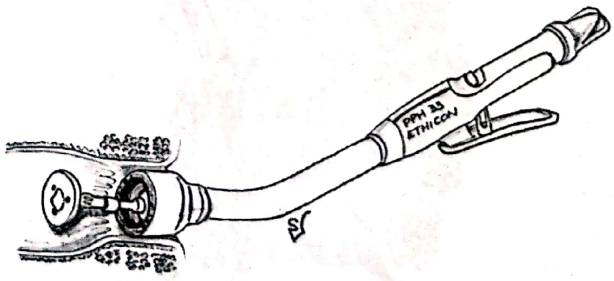

Fig. 14 – Agrafeuza circulară.

Scanned with OKEN Scanner

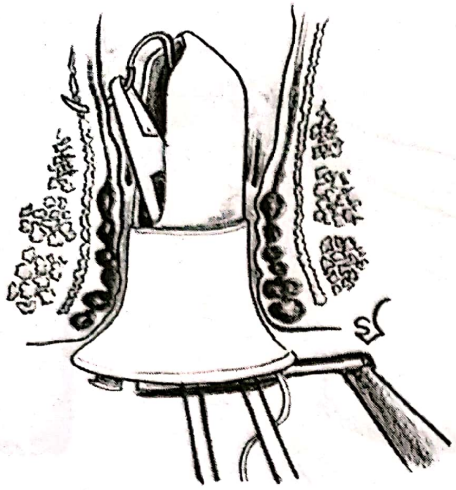

Fig. 15 – Confecţionarea bursei.

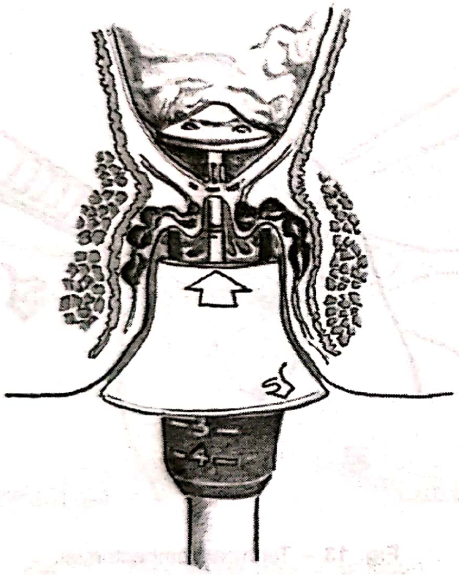

Fig. 16 – Strângerea bursei în jurul axului agrafeuzei.

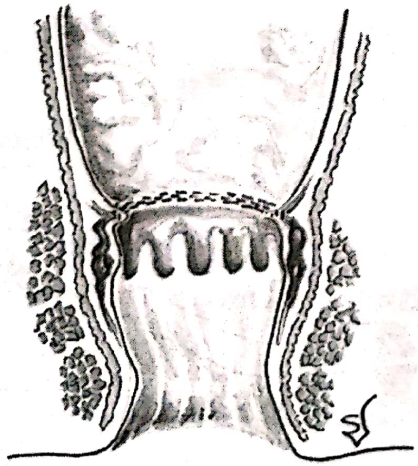

Fig. 17 – Aspectul final al intervenţiei Longo.

- primul timp constă în dilataţie anală (manuală sau instrumentală), urmată de reducerea prolapsului hemoroidal;
- se introduce un anuscop transparent, cât mai profund, pentru a putea aborda mucoasa rectului inferior;
- cu ajutorul unei valve speciale, scobite la vârf, se confecţionează o bursă mucoasă, cu fir neresorbabil (ex. Prolene 2.0), la cca. 2-3 cm deasupra liniei pectinee (fig. 15); în caz de prolaps important se poate confecţiona o a doua bursă la 0,5 cm deasupra;
- se introduce agrafeuza, se strânge bursa şi se înnoadă în jurul axului acesteia (fig. 16);
- se strânge agrafeuza, se verifică vizual şi palpator că peretele vaginal nu a fost prins în pensă şi se efectuează rezecţia şi sutura mecanică a mucoasei;
- se verifică atât aspectul endorectal (în special hemostaza, care deseori trebuie completată cu fire în „X"), cât şi aspectul manşonului rezecat (fig. 17);
- se lasă în canalul anal o meşă în scop hemostatic, eventual îmbibată într-o soluţie cicatrizantă.

f) *Ligatura arterelor hemoroidale (sub ghidaj eco Doppler)*

- este indicată în stadiile II şi III ale hemoroizilor;
- principiul este derivat din cel al tehnicii Longo, dar întreruperea aportului arterial din rectala superioară se face extrem de selectiv, detectând ramurile ei terminale (de obicei în număr de şase);
- se utilizează un anuscop special, prevăzut atât cu electrod pentru ecografie Doppler, cât şi cu o fereastră prin care se efectuează ligaturile arteriale, folosind fire în „X";
- aceste ligaturi se plasează deasupra liniei pectinee, ceea ce are ca rezultat şi absenţa cvasicompletă a durerii.

g) *Tehnici instrumentale*

- se adresează doar hemoroizilor interni; sunt indicate de primă intenţie (înaintea chirurgiei) în stadiile I şi II (cu multă rezervă în stadiul III).
- sunt contraindicate în cazul asocierii altor patologii (fisură sau supuraţie).
- principiul comun constă în inducerea unei fibroze cicatriceale la polul superior al pachetelor hemoroidale, având două consecinţe: solidarizarea mucoasei la planul

Scanned with OKEN Scanner

muscular şi reducerea vascularizaţiei din submucoasă.
- de multe ori sunt necesare mai multe şedinţe (la interval de 3-4 săptămâni), deşi la fiecare şedinţă se pot aborda mai multe pachete hemoroidale.
- poziţia pacientului este „pe coate şi genunchi" (fig. 18).
- manevrele trebuie efectuate deasupra liniei pectinee, aspect esenţial pentru evitarea durerii.

– **scleroterapia**
- este mult folosită datorită simplităţii şi relativei inocuităţi.
- este contraindicată în caz de imunodepresie şi nerecomandată în sarcină şi alăptare.
- substanţa cea mai utilizata este clorhidratul dublu de chinină şi uree (Kinurea); se poate utiliza şi polidocanol (Etoxisclerol).
- injectarea (2-3 ml) trebuie făcută în submucoasă, 2-3 puncte într-o şedinţă (fig. 19).

– **fotocoagularea**
- este considerată de primă intenţie în stadiul I, manifestat prin rectoragii.
- este preferată altor tehnici de coagulare deoarece este mai simplă şi mai sigură.
- se utilizează un fotocoagulator cu accesoriile lui.
- se aplică 2-3 puncte de coagulare la baza fiecărui pachet; 6-9 cicatrici pot fi realizate într-o şedinţă.

– **ligatura elastică**
- este cea mai atractivă în cazurile cu prolaps moderat (stadiul II), deoarece realizează şi o reducere a volumului hemoroizilor interni.
- este contraindicată în imunodepresie.
- este cea mai eficientă la distanţă de 2-3 ani (semnificativ statistic), dar este şi grevată de cele mai multe şi grave complicaţii (hemoragii sau supuraţii, mergând până la deces);
- se utilizează un dispozitiv adaptat (ligator), format din doi cilindri metalici care culisează unul pe celălalt;
- mucoasa este fie aspirată, fie tracţionată cu ajutorul unor gheare în interiorul cilindrului intern; la baza acestui pedicul se plasează un inel elastic, prin culisarea cilindrului extern (fig. 20);
- se pot plasa până la trei inele într-o şedinţă;

– **diatermocoagularea bipolară sau monopolară**
- are indicaţii similare cu fotocoagularea, dar este folosită mai puţin.
- se utilizează aparate şi accesorii adaptate.

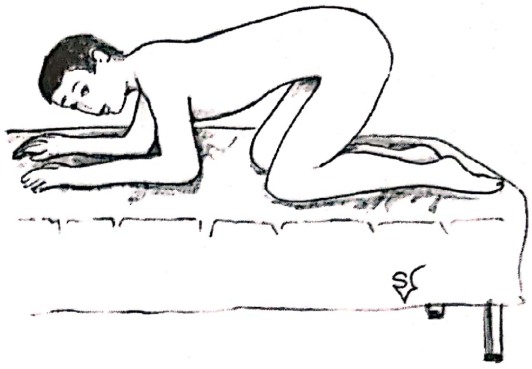

Fig. 18 – Poziţia pacientului pentru tehnicile instrumentale.

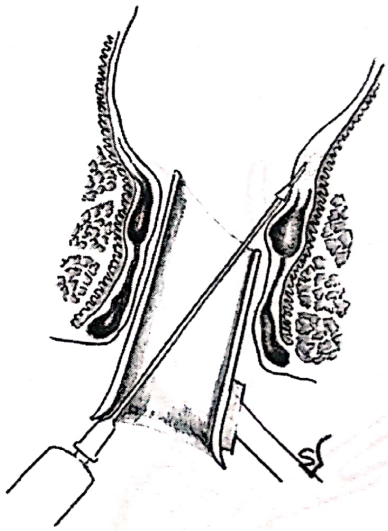

Fig. 19 – Tehnica scleroterapiei.

Fig. 20 – Tehnica ligaturii elastice.

Scanned with OKEN Scanner

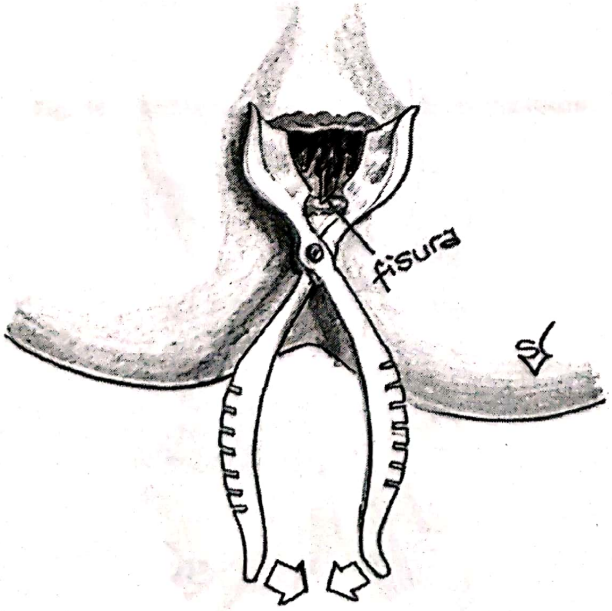

Fig. 21 – Tehnica dilatației anale instrumentale.

- pentru curentul monopolar durata de aplicare este foarte mare (10 min.), ceea ce limitează semnificativ numărul de pachete abordate într-o şedinţă.

– **crioterapia**

- deoarece eficacitatea ei nu a fost dovedită clar, iar tehnica este mai complexă, această metodă tinde să fie abandonată.

– **laserterapia**

- poate fi utilizată atât ca tehnică de coagulare, cât şi de hemoroidectomie.
- nu şi-a dovedit superioritatea pe nici un plan.

B. **Tehnici utilizate pentru cura fisurii anale**

a) *Dilataţia anală*

- poate fi utilizată atât ca manevră terapeutică singulară, cât şi ca prim timp al altor tehnici (ca şi în cazul altor patologii, cum am arătat deja la tratamentul hemoroizilor);
- ca manevră singulară, are ca obiective, pe de o parte, relaxarea sfincterului intern, urmată de pareza sa temporară, pe de altă parte, desprinderea marginilor mucoasei de la nivelul fisurii de planul muscular, ambele efecte favorizând cicatrizarea fisurii;
- preferăm plasarea pacientului în poziţie ginecologică;
- recomandăm utilizarea anesteziei loco-regionale sau generale; tentativele de rezolvare chirurgicală a fisurii anale sub anestezie locală sunt grevate, în opinia noastră, de un nivel ridicat de recidivă, datorită imposibilităţii efectuării corecte a gesturilor chirurgicale;
- din punct de vedere tehnic, dilataţia anală se poate realiza manual sau instrumental;
- dilataţia manuală se realizează introducând iniţial indexul stâng în canalul anal, apoi pe cel drept şi tracţionând progresiv, atât în plan orizontal, cât şi în plan vertical;
- dilataţia instrumentală se realizează cu ajutorul dilatatorului anal Trélat; cheia acestui gest o reprezintă deschiderea lui lentă, treptată, pentru a realiza o dilatare progresivă (fig. 21); realizarea unei dilatări brutale poate avea ca rezultat ruptura de fibre musculare sfincteriene, urmată de incontinenţă anală sau, din contră, de fibrozarea sfincterului cu stenoză anală;
- de altfel, această dilatare necontrolată, cu consecinţele ei nefaste, fac ca metoda să fie astăzi nerecomandată de majoritatea autorilor, în ciuda rezultatelor destul de bune raportate în trecut în privinţa vindecării şi

Scanned with OKEN Scanner

recidivei; rămâne utilizată ca prim timp al altor tehnici;
- un echivalent de dilataţie anală se poate obţine azi prin metode farmacologice, utilizând nitraţi, blocanţi ai canalelor de calciu sau toxină botulinică; vindecarea s-a obţinut la nivele comparabile cu metodele considerate astăzi „gold-standard", dar recidiva a fost mai frecventă; administrarea nitraţilor a avut şi frecvente efecte adverse (în special cefalee, mergând până la necesitatea opririi tratamentului).

b) *Chiuretajul fisurii*
- după dilataţia anală, unii chirurgi realizează un chiuretaj al patului fisurar, manevră care, prin decolarea marginilor mucoasei şi îndepărtarea ţesutului de granulaţie, facilitează cicatrizarea fistulei;
- plaga se lasă nesuturată;
- hemostaza spontană este suficientă;
- o meşă vaselinată se lasă în canalul anal pentru câteva ore postoperator;
- tehnica, puţin folosită azi, nu a fost bine evaluată în termeni de vindecare şi recidivă.

c) *Fisurectomia*
- constă în excizia unui lambou de mucoasă, de formă ovoidală sau triunghiulară (cu baza la linia ano-cutanată şi vârful la linia pectinee), incluzând leziunea fisurară (fig. 22); cu această ocazie se ridică şi leziunile asociate;
- se poate folosi bisturiu rece; recomandăm electro-bisturiul;
- hemostaza se realizează spontan, prin compresie sau, la nevoie, prin electrocauterizare.
- majoritatea chirurgilor lasă plaga mucoasă nesuturată; totuşi, sutura ei este urmată de o vindecare per-primam mai rapidă;
- operaţia se termină prin lăsarea unei meşe vaselinate;
- mulţi autori au raportat rezultate bune atât în privinţa vindecării, cât şi a recidivei, ceea ce este oarecum neaşteptat, deoarece operaţia nu este considerată patogenică, ea neabordând hipertonia sfincteriană (decât prin dilataţia anală iniţială); în schimb, asociată cu o relaxare sfincteriană farmacologică, pare să aibă, în studii foarte recente, cele mai bune rezultate.

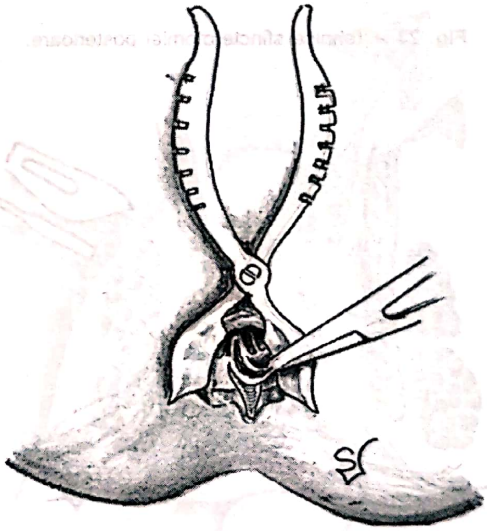

Fig. 22 – Tehnica fisurectomiei (hemoroid santinelă sau papilă hipertrofică).

Scanned with OKEN Scanner

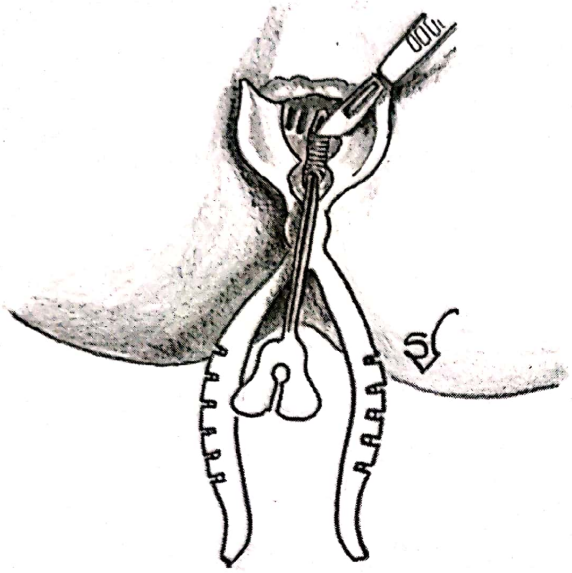

Fig. 23 – Tehnica sfincterotomiei posterioare.

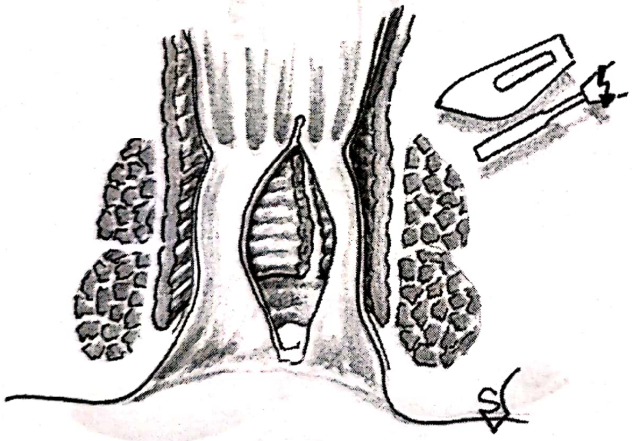

Fig. 24 – Aspectul final al intervenţiei de fisurectomie cu sfincterotomie internă minimă posterioară (plaga nesuturată).

d) *Sfincterotomia internă minimă posterioară*
- tehnica se indică în cazul fisurilor posterioare (sau postero-laterale), care reprezintă, oricum, marea majoritate;
- după dilataţie anală se pune în evidenţă partea subcutanată a sfincterului striat, de culoare roşie, iar deasupra lui sfincterul intern, de culoare albicioasă şi cu dispoziţie circulară a fibrelor;
- secţionarea acestuia este limitată atât în lungime (nedepăşind linia pectinee), cât şi în profunzime (parţial) (fig. 23);
- manevra se realizează cu bisturiu rece sau electrobisturiu;
- hemostaza se obţine spontan, prin compresie sau electrocauterizare;
- de obicei, plaga rămâne nesuturată;
- meşă vaselinată;
- vindecarea se obţine frecvent, recidivele sunt rare, dar complicaţiile postoperatorii (în special incontinenţa anală) nu sunt neglijabile.

e) *Fisurectomia cu sfincterotomie internă minimă posterioară*
- această tehnică combină, practic, gesturile descrise mai sus;
- deşi majoritatea autorilor nu suturează plaga mucoasă (fig. 24), considerăm că sutura ei grăbeşte vindecarea (de aceea o recomandăm);
- deoarece are rezultate bune şi nivel acceptabil de complicaţii, este tehnica cea mai folosită în ţara noastră şi în lumea francofonă.

f) *Sfincterotomia internă laterală submucoasă*
- spre deosebire de precedenta, această tehnică nu abordează direct leziunea fisurară;
- iniţial, Parks a realizat sfincterotomia laterală similar celei posterioare (adică abordând sfincterul prin secţionarea mucoasei supraiacente). Ulterior, Notaras a modificat tehnica aşa cum o vom descrie mai departe. Există două posibilităţi de execuţie, tehnica deschisă (la vedere) şi cea închisă;
- operaţia începe cu o dilataţie anală nu foarte amplă; fisura nu este abordată;

Scanned with OKEN Scanner

- în *tehnica deschisă* se practică o incizie radiară de cca. 1 cm. a pielii perineale, de obicei la marginea stângă a anusului (ora 3, în poziţie ginecologică; evident se poate efectua şi pe partea dreaptă). Prin disecţia în planul submucos se pune în evidenţă fasciculul subcutanat al sfincterului striat, apoi sfincterul intern; se pătrunde intersfincterian şi se pune în evidenţă extremitatea distală a sfincterului intern; aceasta se secţionează la vedere, cu bisturiul cu lamă subţire, bizotată, pe toată grosimea (din spaţiul intersfincterian până în planul submucos) mergând spre proximal până la linia pectinee (fig. 25). Toate manevrele sunt facilitate de introducerea indexului stâng în anus, care permite reperarea şi expunerea sfincterului intern; de obicei hemostaza prin compresie este suficientă; de obicei, plaga nu se suturează;
- în *tehnica închisă,* după dilataţie anală şi reperarea palpatorie a sfincterului intern, se practică o incizie minimă la nivelul şanţului intersfincterian; se pătrunde în şanţul intersfincterian cu lama bisturiului orientată vertical, apoi se răsuceşte bisturiul cu 90° (aducându-l în plan orizontal) şi se secţionează sfincterul intern pe aceeaşi întindere ca în tehnica deschisă (fig. 26). Hemostaza se obţine prin compresie; această variantă este mai pretenţioasă din punct de vedere tehnic, necesitând o vastă experienţă, deoarece controlul secţiunii nu se face vizual, ci doar palpator, cu indexul stâng;
- se pot practica gesturi chirurgicale adresate leziunilor asociate (rezecţia hemoroidului santinelă sau a papilei hipertrofice);
- în ambele variante tehnice, operaţia are rezultate comparabile şi superioare altor metode, devenind „gold-standard"-ul în lumea anglo-saxonă;
- în ultimii ani, pentru a reduce riscul incontinenţei anale, unii autori au propus reducerea lungimii secţiunii sfincterului intern (realizând astfel o mini-sfincterotomie internă laterală), fără afectarea rezultatelor.

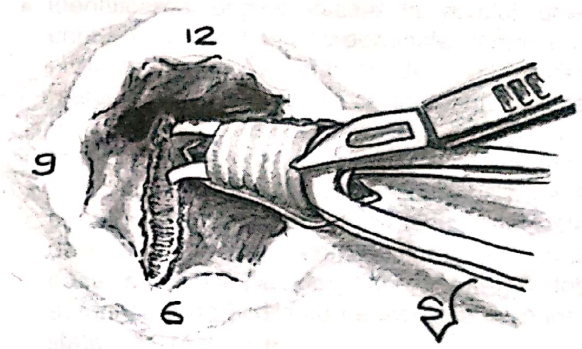

Fig. 25 – Sfincterotomia internă laterală submucoasă (tehnica deschisă).

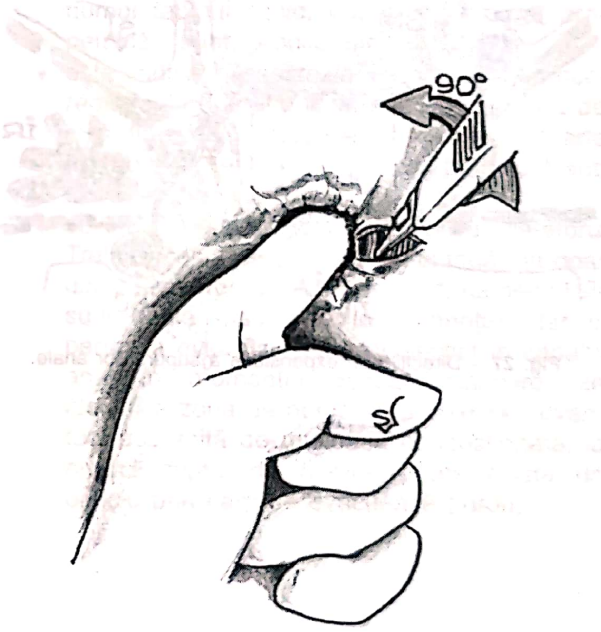

Fig. 26 – Sfincterotomia internă laterală submucoasă (tehnica închisă).

Scanned with OKEN Scanner

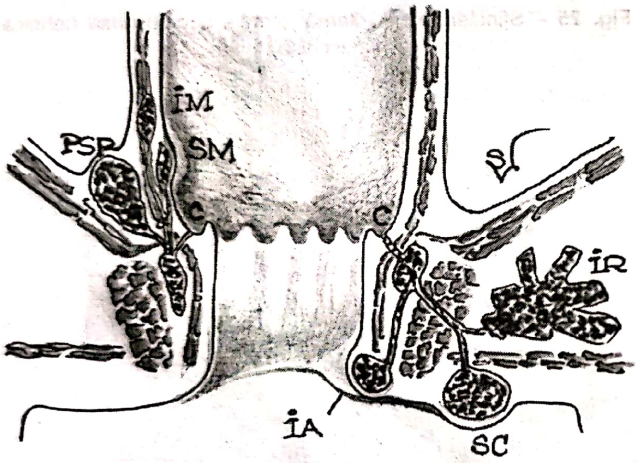

Fig. 27 – Direcţiile de expansiune a supuraţiilor anale.

C. **Tehnici utilizate în supuraţiile acute ano-perianale**

a) *Consideraţii generale:*

- acest capitol se referă doar la supuraţiile ano-perianale criptogenetice;
- în acest context, considerăm etio-patogenia esenţială pentru prezentarea tratamentului chirurgical, atât al supuraţiilor ano-perianale acute, cât şi al celor cronice (fistule – vezi capitolul D.). Etiologia este reprezentată de infecţia glandelor anale, a căror deschidere este situată în criptele Morgagni; în condiţii de evoluţie nefavorabilă, aceasta generează un abces criptic. Acesta fuzează în spaţiul submucos şi, ulterior, traversând stratul muscular neted, în spaţiul intersfincterian; de aici, extensia se poate face în mai multe direcţii: în planul intersfincterian spre distal (generând abcesul perianal subcutanat), traversând sfincterul striat spre fosa ischiorectală (generând flegmonul ischiorectal) sau în planul intersfincterian spre proximal, până deasupra planşeului ridicătorilor anali (generând flegmonul pelvi-subperitoneal); la rândul lui, flegmonul ischiorectal poate fuza spre fosa contralaterală (de obicei pe cale retro-anală) sau spre spaţiul pelvi-subperitoneal (traversând planşeul ridicătorilor anali) (fig. 27);
- clasica diferenţiere abces/flegmon este utilă din unele puncte de vedere: abcesul reprezintă o colecţie de mici dimensiuni, limitată, cu răsunet general cvasi-inexistent, în timp ce flegmonul reprezintă o colecţie difuză, dezvoltată în spaţii conjunctive laxe, cu răsunet general important (febră, frison, alterarea stării generale). Totuşi, în multe situaţii această diferenţiere nu este evidentă (de exemplu, în caz de recidivă), iar alteori nu este importantă (demersul terapeutic fiind, practic, similar); de aceea, mulţi autori amestecă termenii, creând confuzie din punct de vedere didactic;
- antibioticoterapia poate avea valoare curativă doar în faza iniţială de criptită, înaintea formării unui abces (situaţie foarte rară, deoarece în această etapă nu prea există diagnosticul). De asemenea, este indicată în etapa iniţială, de constituire a unui flegmon (etapa de celulită), când intervenţia chirurgicală este contraindicată (dar şi această situaţie este rareori surprinsă în practică). Ca metodă asociată tratamentului chirurgical,

Scanned with OKEN Scanner

este indicată în supuraţiile extensive (flegmoane, infecţii cu anaerobi); teoretic, în cazul abceselor este indicată doar în situaţii speciale (diabetici, imunodeprimaţi, purtători de valve cardiace artificiale, etc.); de asemenea, este utilizată de chirurgii (puţini) adepţi ai suturii per-primam a inciziei de evacuare. În practică, majoritatea chirurgilor administrează antibiotice la toţi pacienţii;

- în momentul apariţiei unei colecţii, intervenţia chirurgicală este indicată de urgenţă (asociată sau nu cu antibioticoterapie);
- în majoritatea cazurilor, pregătirea preoperatorie nu este posibilă (atât datorită caracterului de urgenţă al intervenţiei, cât şi datorită durerii);
- *anestezia generală sau loco-regională* este obligatorie în majoritatea cazurilor pentru a permite o corectă debridare şi explorare a cavităţii; doar abcesele perianale subcutanate de mici dimensiuni pot fi abordate sub anestezie locală, dar în această situaţie explorarea cavităţii nu este posibilă în condiţii bune;
- independent de forma anatomo-clinică a supuraţiei, timpii operatori sunt similari: incizie, evacuarea puroiului (recoltarea pentru cultură şi antibiogramă), debridarea cavităţii, identificarea eventualelor fuzee de expansiune, eventuale contraincizii, lavajul cavităţii cu antiseptice şi drenajul acesteia (folosind tuburi sau, foarte frecvent, cel puţin în ţara noastră, meşe, atitudine discutabilă, aşa cum vom comenta mai departe);
- identificarea originii iniţiale la nivelul unei cripte a supuraţiei ano-perianale rămâne o problemă controversată; pe de o parte, demersul pare logic (deoarece totdeauna există un traseu iniţial de propagare a infecţiei, iar nerezolvarea acestuia creşte riscul de recidivă sau de apariţie a unei fistule); pe de altă parte, identificarea acestui traseu iniţial este deseori imposibilă (datorită obturării lui); chiar dacă se reuşeşte identificarea lui, nu toţi autorii sunt de acord cu necesitatea şi modalitatea de rezolvare.

b) *Abcesul criptic/submucos/intra-mural (intersfincterian)*

- deşi aceste entităţi sunt, evident, diferite din punct de vedere anatomo-patologic, am ales să le prezentăm împreună deoarece nu numai tabloul clinic, dar şi abordarea terapeutică, sunt, practic, similare;
- este indicată *anestezia generală sau loco-regională* deoarece leziunea, deşi adesea de mici dimensiuni, este situată profund şi foarte dureroasă, neputând fi rezolvată corect sub anestezie locală;
- se efectuează o dilataţie anală cu dilatatorul Trélat; aceasta trebuie să fie blândă, nu doar din considerentele expuse la tratamentul fisurii anale (riscul de incontinenţă), dar şi pentru a evita fistulizarea colecţiei în canalul anal în momentul acestei manevre; se identifică zona de bombare a colecţiei, eventual acoperită de mucoasă congestionată; la nivelul criptei de origine poate exista un orificiu prin care se evacuează puroi);



Scanned with OKEN Scanner

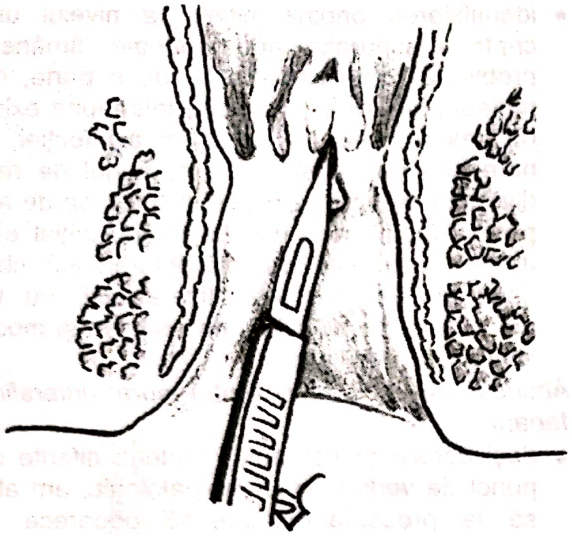

Fig. 28 – Tehnica inciziei abcesului criptic/submucos.

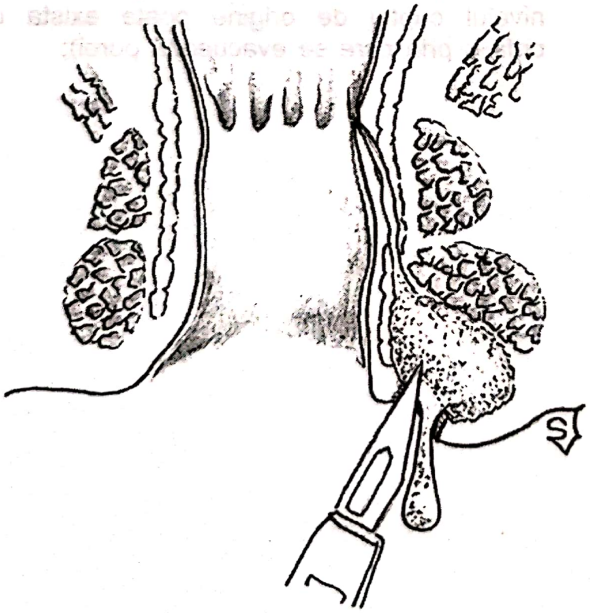

Fig. 29 – Tehnica inciziei abcesului perianal subcutanat.

- se incizează mucoasa longitudinal, de obicei folosind bisturiul rece (fig. 28); pentru abcesul intersfincterian, incizia străbate şi stratul muscular neted; în lungime, incizia trebuie să fie suficientă pentru evacuarea completă a colecţiei;
- se prelevă puroi pentru cultură şi antibiogramă;
- se explorează cavitatea digital sau instrumental (cu o pensă Péan boantă), în primul rând pentru identificarea unor eventuale fuzee de expansiune); manevra trebuie să fie blândă pentru a nu produce leziuni suplimentare ale aparatului sfincterian ce pot avea consecinţe funcţionale grave;
- de cele mai multe ori, hemostaza nu pune probleme, realizându-se spontan. La nevoie se practică hemostază prin compresie;
- considerăm inoportună practicarea unei sfincterotomii interne (evident, cu excepţia abcesului intersfincterian, când aceasta este necesară, cel puţin parţial, pentru evacuarea lui;
- se spală cavitatea cu substanţe antiseptice (apă oxigenată, betadină, clorhexidină);
- considerăm inutilă excizia marginilor mucoasei incizate, preconizată de unii autori pentru prevenirea închiderii precoce a plăgii (ce ar favoriza recidiva sau dezvoltarea unei fistule);
- date fiind dimensiunile mici ale cavităţii abcesului, considerăm inutil (sau imposibil) drenajul sau meşajul cavităţii; cicatrizarea din profunzime spre suprafaţă va fi asigurată de îngrijirile postoperatorii (controlul periodic al cavităţii).

c) *Abcesul perianal subcutanat*

- reprezintă cea mai frecventă entitate anatomo-clinică dintre supuraţiile ano-perianale acute (50% după unii autori);
- este unica situaţie în care *anestezia locală* poate fi indicată. Totuşi, ea nu permite o explorare corectă a cavităţii şi eventuala descoperire şi rezolvare a traiectului iniţial de propagare a infecţiei, ceea ce ar putea explica numărul mare de fistule perianale intersfincteriene raportate în studiile occidentale;
- dilataţie anală blândă;
- preferăm incizia radiară, efectuată cu bisturiul rece, pe o lungime suficientă pentru a deschide complet cavitatea (fig. 29); alţi autori recomandă o incizie arciformă, paralelă cu marginea anală;
- prelevarea de puroi pentru bacteriologie;

Scanned with OKEN Scanner

- debridarea cavităţii, preferabil digital (dacă dimensiunile acesteia permit);
- pentru căutarea traiectului spre cripta de origine, considerăm că metoda optimă este lavajul cavităţii cu apă oxigenată; folosirea albastrului de metilen pare mai puţin utilă în această fază, iar explorarea instrumentală a unui eventual orificiu vizibil în fundul cavităţii poate favoriza crearea unui traiect fals; dacă apa oxigenată se exteriorizează în canalul anal, la nivelul unei cripte, atitudinea recomandată este desfiinţarea traiectului şi punerea lui „à plat" prin practicarea unei fistulotomii cu secţionarea porţiunii distale a sfincterului intern (tehnica va fi prezentată în capitolul D., dedicat fistulelor perianale); dacă nu se identifică acest traiect, nu vedem nici o justificare pentru efectuarea unei sfincterotomii interne;
- hemostază spontană sau prin compresie;
- lavajul cavităţii cu antiseptice;
- suntem adepţi ai lăsării plăgii deschise, cu eventual meşaj al cavităţilor de dimensiuni mari.

d) *Flegmonul ischiorectal*

- reprezintă o urgenţă chirurgicală;
- *anestezia generală sau loco-regională* este obligatorie;
- dilataţie anală instrumentală blândă;
- incizia preferată de noi este cea longitudinală (semicirculară), efectuată cu bisturiul rece, plasată la cca. 2 cm de marginea anală şi efectuată pe o lungime adecvată dimensiunilor colecţiei (fig. 30);
- după evacuarea puroiului şi prelevarea de culturi, timpul esenţial îl reprezintă explorarea cavităţii şi debridarea fuzeelor de expansiune, cu excizia detritusurilor necrotice şi desfiinţarea septurilor fibroase, pentru un drenaj eficient; preferăm debridarea digitală, cu respectarea formaţiunilor anatomice;
- cea mai des întâlnită direcţie de expansiune este spre fosa ischiorectală contralaterală prin spaţiul interanococcigian (cu apariţia flegmonului ischiorectal „în potcoavă"); este necesară efectuarea unei contraincizii paralele cu cea iniţială; considerăm excesivă incizia retroanală „în potcoavă", recomandată de unii autori;
- expansiunea spre spaţiul pelvi-subperitoneal, prin străpungerea planşeului ridicătorilor anali, produce flegmonul „în buton de că-

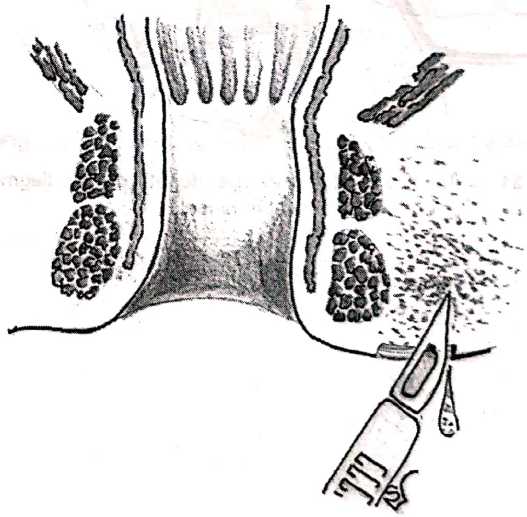

Fig. 30 – Tehnica inciziei flegmonului ischiorectal.

Scanned with OKEN Scanner

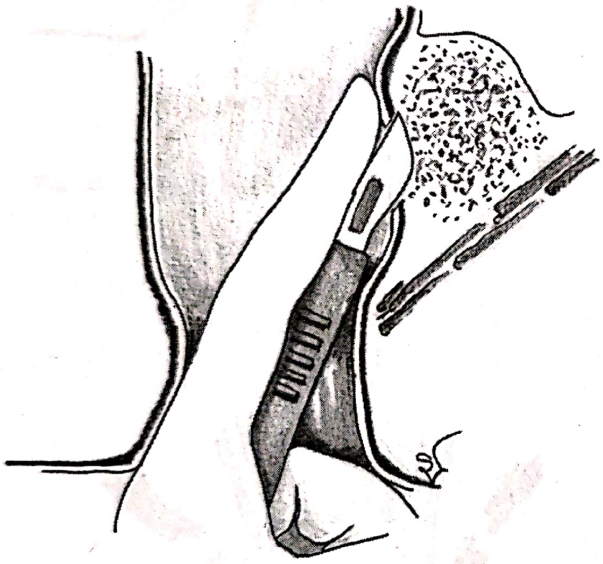

Fig. 31 – Tehnica rectotomiei „pe deget" pentru flegmonul pelvi-subperitoneal.

maşă" cu o componentă pelvi-subperitoneală (vezi mai jos);
- atitudinea faţă de identificarea şi rezolvarea traiectului iniţial dinspre cripta de origine este similară cu cea descrisă la abcesul subcutanat;
- lavaj cu soluţii antiseptice;
- plaga se lasă deschisă; meşajul sau drenajul cavităţii este, de regulă, necesar; aceste manevre favorizează vindecarea supuraţiei, dar şi apariţia unei fistule cronice (mai ales dacă sunt menţinute mai mult de 24-48 de ore).

e) *Flegmonul pelvi-subperitoneal*
- reprezintă o urgenţă chirurgicală majoră datorită riscului de evoluţie spre peritonită sau septicemie, cu potenţial letal;
- anestezia generală este obligatorie;
- în opinia noastră, calea de abord trebuie diferenţiată în funcţie de cauza flegmonului pelvi-subperitoneal;
- dacă acesta constituie un fuzeu de expansiune al unui flegmon ischiorectal, este indicată rezolvarea lui prin fosa ischiorectală, cu lărgirea comunicării între cele două cavităţi pentru a permite debridarea completă şi drenajul eficient;
- dacă, însă, originea lui este o altă infecţie, fosa ischiorectală nu este afectată şi colecţia bombează în rect, este recomandabil abordul prin rectotomie; după dilataţie anală instrumentală blândă, se reperează zona de fluctuenţă; efectuarea inciziei poate fi ghidată digital (fig. 31);
- recomandăm evitarea, pe cât posibil, a abordului bipolar (simultan prin fosa ischiorectală şi prin rectotomie), datorită riscului semnificativ de apariţie a unei fistule extrasfincteriene foarte greu de rezolvat;
- evacuarea colecţiei, debridare şi lavaj cu antiseptice; recomandăm instituirea unui drenaj, cu un tub ancorat de marginea plăgii ischiorectale sau de marginea anală, în caz de abord prin rectotomie; pe tub se efectuează lavaj cu soluţii antiseptice 2-3 zile (menţinerea tubului peste acest interval favorizează formarea unei fistule).

Scanned with OKEN Scanner

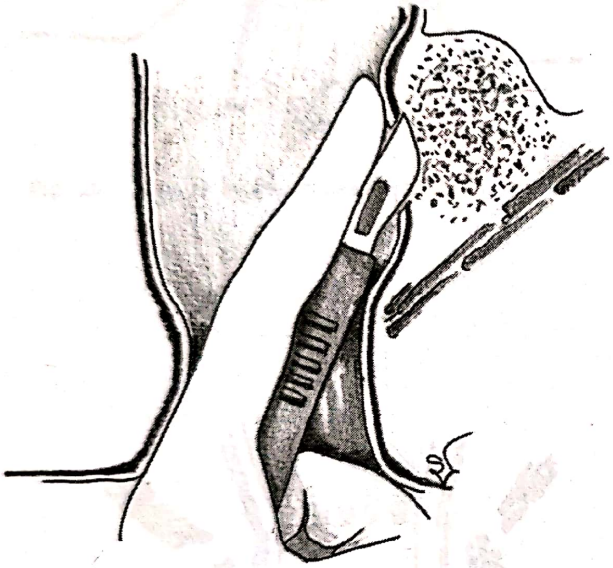

Fig. 31 – Tehnica rectotomiei „pe deget" pentru flegmonul pelvi-subperitoneal.

maşă" cu o componentă pelvi-subperitoneală (vezi mai jos);
- atitudinea faţă de identificarea şi rezolvarea traiectului iniţial dinspre cripta de origine este similară cu cea descrisă la abcesul subcutanat;
- lavaj cu soluţii antiseptice;
- plaga se lasă deschisă; meşajul sau drenajul cavităţii este, de regulă, necesar; aceste manevre favorizează vindecarea supuraţiei, dar şi apariţia unei fistule cronice (mai ales dacă sunt menţinute mai mult de 24-48 de ore).

e) *Flegmonul pelvi-subperitoneal*
- reprezintă o urgenţă chirurgicală majoră datorită riscului de evoluţie spre peritonită sau septicemie, cu potenţial letal;
- anestezia generală este obligatorie;
- în opinia noastră, calea de abord trebuie diferenţiată în funcţie de cauza flegmonului pelvi-subperitoneal;
- dacă acesta constituie un fuzeu de expansiune al unui flegmon ischiorectal, este indicată rezolvarea lui prin fosa ischiorectală, cu lărgirea comunicării între cele două cavităţi pentru a permite debridarea completă şi drenajul eficient;
- dacă, însă, originea lui este o altă infecţie, fosa ischiorectală nu este afectată şi colecţia bombează în rect, este recomandabil abordul prin rectotomie; după dilataţie anală instrumentală blândă, se reperează zona de fluctuenţă; efectuarea inciziei poate fi ghidată digital (fig. 31);
- recomandăm evitarea, pe cât posibil, a abordului bipolar (simultan prin fosa ischiorectală şi prin rectotomie), datorită riscului semnificativ de apariţie a unei fistule extrasfincteriene foarte greu de rezolvat;
- evacuarea colecţiei, debridare şi lavaj cu antiseptice; recomandăm instituirea unui drenaj, cu un tub ancorat de marginea plăgii ischiorectale sau de marginea anală, în caz de abord prin rectotomie; pe tub se efectuează lavaj cu soluţii antiseptice 2-3 zile (menţinerea tubului peste acest interval favorizează formarea unei fistule).

Scanned with OKEN Scanner

D. **Tehnici utilizate în fistulele perianale**

a) *Consideraţii generale, clasificare*

- precizăm de la început că obiectivul tratamentului fistulelor perianale este dublu: pe de o parte, rezolvarea fistulei (şi a eventualelor abcese de pe traiectul ei) şi prevenirea recidivei iar, pe de altă parte, conservarea continenţei aparatului sfincterian anal. Acest al doilea obiectiv a dat naştere la numeroase discuţii şi controverse, mai ales că există variante anatomice de fistule şi patologii locale preexistente care predispun la apariţia incontinenţei postoperatorii;
- în acest context, al necesităţii prezervării continenţei anale, cea mai utilă clasificare a fistulelor perianale este cea realizată de Parks, în funcţie de raportul traiectului fistulos cu canalul anal (fig. 32):
  - fistule intrasfincteriene (submucoase): pornind de la cripta originară, traiectul este situat submucos, până la marginea anală; sunt foarte rare;
  - fistule intersfincteriene: se formează datorită nevindecării per-primam a unui abces perianal subcutanat; de la cripta de origine, traiectul străbate peretele canalului anal până în spaţiul intersfincterian, apoi coboară prin acest spaţiu până la orificiul extern perianal; sunt cele mai frecvente (70%);
  - fistule transsfincteriene: se formează datorită nevindecării per-primam a unui flegmon ischiorectal; de la cripta de origine, traiectul străbate întreg peretele canalului anal până în fosa ischiorectală, apoi coboară prin acest spaţiu până la orificiul extern, situat la distanţă variabilă de marginea anală; reprezintă cca. 23% din fistulele perianale; în funcţie de interesarea sfincterului striat, au fost subîmpărţite în joase (interesând mai puţin de 30-50% din acesta) şi înalte;
  - fistule suprasfincteriene: se formează datorită nevindecării per-primam a unui flegmon pelvi-subperitoneal. De la cripta de origine, traiectul străbate peretele până în spaţiul intersfincterian, apoi are direcţie ascendentă, ajunge în spaţiul pelvi-subperitoneal, de unde se orientează descendent, traversând planşeul ridicătorilor şi fosa ichiorectală până la piele; reprezintă cca. 5% din fistulele perianale;

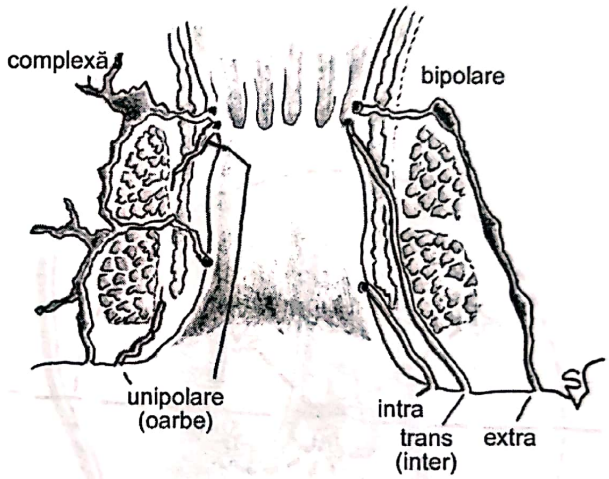

Fig. 32 – Clasificarea fistulelor perianale (după Parks).

Scanned with OKEN Scanner

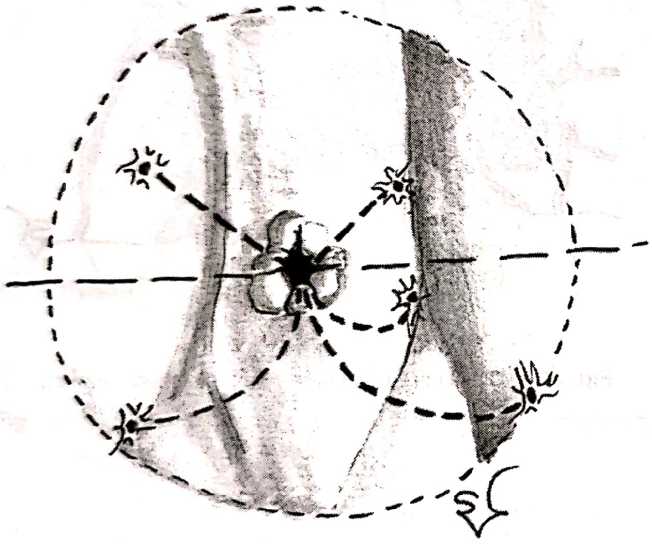

Fig. 33 – Regula lui Goodsall pentru identificarea orificiului intern al fistulelor perianale.

– fistule extrasfincteriene: se formează în urma unui flegmon pelvi-subperitoneal evacuat (spontan sau terapeutic), atât spre rect (la distanţă, în amonte, de linia pectinee), cât şi spre piele, traversând ridicătorii anali şi fosa ischiorectală; sunt rare (1-2%).

- există şi alte clasificări ale fistulelor perianale utile pentru tratament: ele pot fi simple (având un traiect între orificiul intern şi cel extern) sau complexe (având un traiect ramificat, de obicei cu un singur orificiu intern şi mai multe externe); mai pot fi împărţite în complete (când tot traiectul este permeabil), oarbe interne sau oarbe externe (când o parte din traiect a fost obliterată prin ţesut inflamator şi fibroză, mai frecvent cea iniţială, de la criptă la abcesul sau flegmonul primar);
- o altă problemă este reprezentată de identificarea orificiului intern; Goodsall a trasat o linie orizontală prin mijlocul canalului anal şi a stabilit următoarea regulă (fig. 33). Fistulele având orificiul extern anterior de această linie şi la mai puţin de 3-4 cm de marginea anală au traiect scurt, direct, orientat radiar şi conducând la un orificiu intern situat pe aceeaşi rază; fistulele având orificiul extern situat posterior de această linie sau anterior, dar la mai mult de 3-4 cm de marginea anală şi fistulele complexe (având mai multe orificii, inclusiv anterior de linia descrisă), au traiect lung, arcuat şi conduc la un orificiu intern situat pe linia mediană posterioară. Excepţiile de la această regulă sunt frecvente (unii autori le estimează la 23%), iar utilitatea ei în practică este redusă (oricum, traiectul şi orificiul intern trebuie reperate intraoperator);
- deşi tactica chirurgicală trebuie adaptată atât la caracteristicile anatomo-patologice ale leziunii, cât şi la terenul pacientului, rezultând un plan terapeutic individualizat, putem schiţa principial nişte indicaţii terapeutice:
  – fistule intrasfincteriene (submucoase): nu pun nici un fel de probleme terapeutice; tehnica recomandată este fistulotomia;
  – fistule intersfincteriene: nu pun probleme terapeutice deosebite; tehnica recomandată este fistulotomia cu sfincterotomie internă;
  – fistule transsfincteriene: tehnica recomandată pentru cele joase este fistulotomia cu sfincterotomie; pentru cele înalte tehnica trebuie adaptată situaţiei locale; se poate utiliza fistulotomia cu sfincterotomie, fistulectomia, ligatura elastică a sfincte-

Scanned with OKEN Scanner

rului, alunecarea de lambou mucos, chiar tratamentul în doi timpi; utilizarea adezivilor de fibrină poate fi utilă;
- fistule suprasfincteriene: pun probleme terapeutice; tehnicile posibile sunt similare fistulelor transsfincteriene înalte;
- fistule extrasfincteriene: pun probleme deosebite; deseori tratamentul în doi timpi este unica soluţie, alături de adezivii de fibrină.

b) *Drenajul fistulei cu seton*
- principiul constă în asigurarea unui drenaj permanent al traiectului fistulos cu ajutorul unui material neresorbabil (se pot utiliza fire de setolină, mătase sau nailon sau tuburi subţiri de plastic). Acest drenaj permanent asigură vindecarea eventualelor abcese de pe traiectul fistulos, iar prezenţa corpului străin induce fibrozarea traiectului;
- ca unică metodă terapeutică este indicată de mulţi autori în fistulele asociate cu boala Crohn; mult mai des constituie un timp al unor tehnici mai complexe: astfel, în tehnica ligaturii elastice, firele aflate în aşteptare asigură acest tip de drenaj; şi în operaţiile în doi timpi se lasă pe loc un astfel de drenaj între cele două momente operatorii;
- *tehnica operatorie:* se efectuează dilataţie anală blândă; se injectează pe orificiul extern al fistulei albastru de metilen sau alt produs ce permite reperarea orificiului intern; se cateterizează traiectul fistulei (cu blândeţe, pentru a nu crea căi false) cu o sondă specială, fenestrată (sau cu o pensă Péan); se trece prin traiectul fistulos un snop de fire sau un tubuleţ care se lasă pe loc (mai multe luni, dacă aceasta este unica metodă terapeutică) (fig. 34).

c) *Fistulotomia*
- principiul constă în punerea „à plat" a traiectului fistulos prin secţionarea ţesuturilor dintre el şi lumenul canalului anal;
- ca unică metodă terapeutică este posibilă doar în fistulele submucoase şi intrasfincteriene;
- tehnica operatorie: dilataţie anală blândă; reperarea traiectului fistulos prin injectarea unui colorant nu este, de obicei, necesară; cateterizarea traiectului fistulos pe toată lungimea lui cu un stilet butonat sau, cel mai bine, cu o sondă canelată; secţionarea mucoasei, de obicei cu bisturiul rece; se pot exciza detritusuri tisulare; hemostază spontană sau prin compresie; plaga se lasă deschisă; eventual meşă vaselinată.

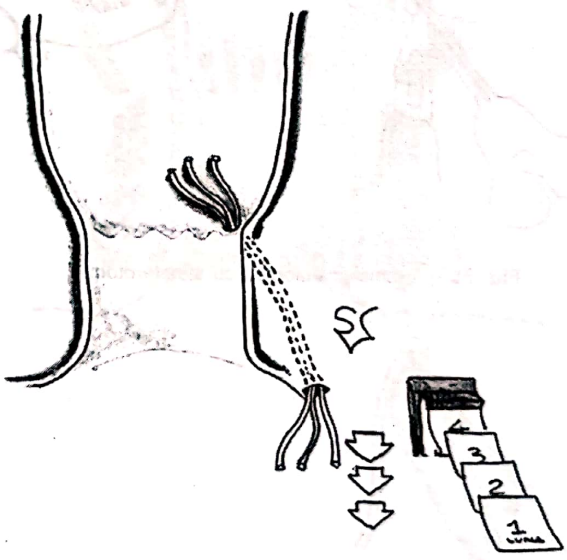

Fig. 34 – Tehnica drenajului fistulei cu seton.

Scanned with OKEN Scanner

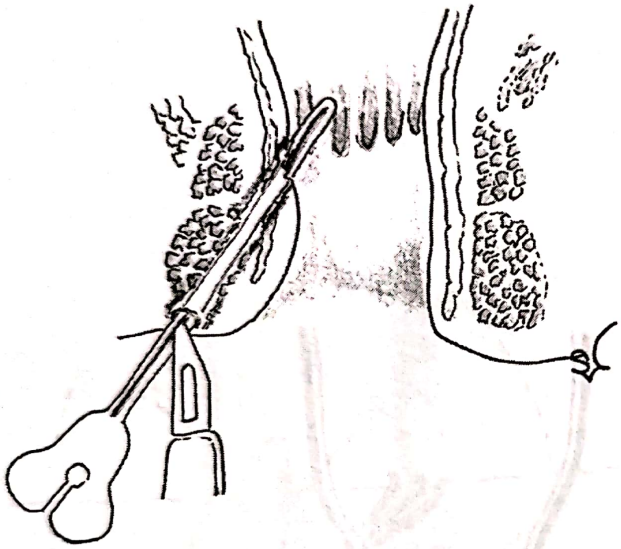

Fig. 35 – Tehnica fistulomiei cu sfincterotomie.

d) *Fistulotomia cu sfincterotomie*

- principiul este similar tehnicii de mai sus, dar, de această dată, între ţesuturile secţionate se găsesc şi fibre musculare sfincteriene (netede ± striate, în funcţie de traiectul fistulei);
- problema incontinenţei după sfincterotomie este îndelung discutată; se acceptă, teoretic, că secţionarea radiară (perpendiculară pe fibrele circulare), chiar completă a întregului aparat sfincterian neted şi striat, dar la un singur nivel, nu produce incontinenţă; totuşi, secţionarea pe jumătatea anterioară a inelului sfincterian, la femeie, este considerată riscantă şi evitată. De asemenea, în practică, majoritatea chirurgilor evită o secţionare completă a aparatului sfincterian, de aceea, tehnica este indicată de primă intenţie în fistulele intersfincteriene şi transsfincteriene joase (care reprezintă, totuşi, marea majoritate);
- *tehnica operatorie:* dilataţie anală blândă; evidenţierea traiectului fistulei prin injectarea de albastru de metilen şi exteriorizarea lui la nivelul orificiului intern; cateterizarea traiectului fistulei cu un stilet butonat sau o sondă canelată; secţionarea, de obicei cu bisturiul, a ţesuturilor de la suprafaţă până la sondă (fig. 35); se pot exciza ţesuturile inflamate, impregnate de colorant (similar tehnicii de fistulectomie descrisă mai jos); hemostază spontană sau prin compresie; plaga se lasă deschisă; pansament (eventual meşă) vaselinat.

e) *Fistulectomia cu sau fără sfincterotomie parţială*

- principiul constă în excizia completă a traiectului fistulos, de la orificiul extern până la cel intern inclusiv, cu conservarea, pe cât posibil, a aparatului sfincterian;
- este indicată în fistulele înalte (transsfincteriene înalte, supra- şi extrasfincteriene);
- *tehnica operatorie:* dilataţie anală blândă; injectare de coloranţi; cateterizarea fistulei; de menţionat că tehnica poate fi utilizată şi pentru fistulele oarbe externe, când nu se reuşeşte identificarea orificiului intern şi cateterizarea completă a traseului fistulos; lăsând, eventual, pe loc stiletul butonat pentru reperaj, se secţionează circular o rondelă cutanată în jurul orificiului extern; se prinde cu o pensă Kocher şi se începe secţionarea traiectului fibros al fistulei. Critica adusă tehnicii, la care subscriem, este că acest traiect nu este întotdeauna bine individualizat, putând avea cavităţi sau abcese intermediare, ceea ce obligă la sacrificii tisulare întinse, ce generează o cavitate voluminoasă, cu vinde-

Scanned with OKEN Scanner

care greoaie. Când excizia traiectului ajunge la nivelul aparatului sfincterian, fibrele musculare sunt disociate fără a fi secţionate. Deoarece în practică acest lucru nu este totdeauna posibil, uneori este necesară o sfincterotomie parţială. Se continuă excizia până la nivelul orificiului intern, care se ridică cu o rondelă de mucoasă (fig. 36); defectul din mucoasa ano-rectală se închide prin sutură cu fire separate, sau în bursă, sau prin confecţionarea unui lambou de mucoasă; hemostază; plaga se lasă deschisă şi se poate drena sau meşa.

f) *Fistulotomia/ectomia cu sfincterotomie lentă prin ligatură elastică*

- principiul metodei porneşte de la accepţiunea că nu secţionarea, chiar completă, a sfincterului produce incontinenţă, ci retracţia amplă a capetelor fibrelor secţionate; de aceea, s-a imaginat această tehnică, în care secţiunea fibrelor se face lent, progresiv, lăsând timp să se fixeze în ţesutul cicatriceal format, ceea ce împiedică retracţia;
- este indicată în fistulele înalte, dar mai ales la pacienţi ce au suferit deja agresiuni asupra sfincterului (traumatice, obstetricale, chirurgicale – inclusiv alte intervenţii pentru fistule perianale;
- *tehnica operatorie:* se procedează ca la punctul d), secţionându-se pielea, mucoasa şi ţesuturile subcutaneo-mucoase, până la nivelul aparatului sfincterian; prin traiectul restant al fistulei se trece un snop de fire neresorbabile, din care primul se înnoadă strâns comprimând sfincterul (fig. 37), iar celelalte sunt ancorate de pielea fesieră cu leucoplast, rămânând în aşteptare şi asigurând şi drenajul traiectului (vezi punctul a); după câteva zile, când nodul practicat a secţionat parţial sfincterul devenind lax, se înnoadă un nou fir (manevră dureroasă); pot fi necesare 3-5 astfel de noduri până la secţionarea completă a sfincterului.

g) *Tratamentul în 2 timpi*

- există multe situaţii particulare de fistule perianale care sunt rezolvate în 2 (sau chiar mai mulţi) timpi, cuprinzând diverse asocieri de tehnici;
- clasic, noţiunea se referă la abordul fistulelor extrasfincteriene. Datorită riscului foarte mare de incontinenţă anală postoperatorie, principiul tehnicii constă în secţiunea seriată a sfincterului extern;

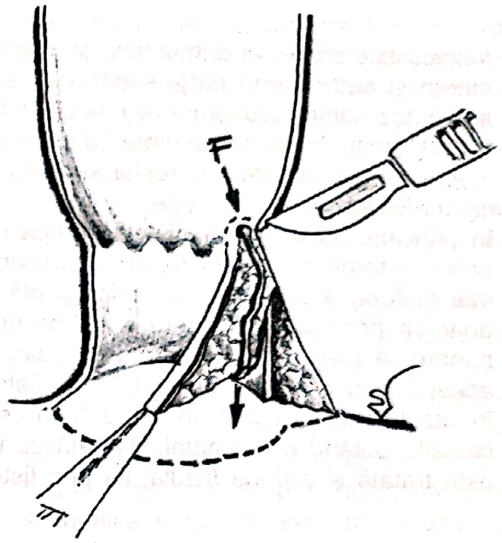

Fig. 36 – Tehnica fistulectomiei.

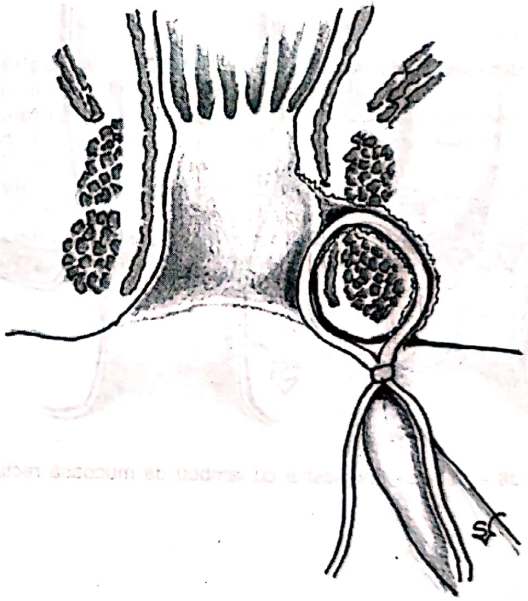

Fig. 37 – Tehnica sfincterotomiei lente prin ligatură elastică.

Scanned with OKEN Scanner

- *tehnica operatorie:* în primul timp se realizează excizia traiectului fistulos de la piele până la sfincterul extern şi secţionarea părţii superioare a sfincterului extern până la nivelul liniei pectinee (realizând astfel aşa-numita „coborâre" a traiectului fistulos); se lasă pe loc un seton care asigură drenajul noului traiect creat. În al doilea timp (după cca. 6-10 săptămâni), după vindecarea secţiunii sfincteriene iniţiale, se secţionează şi restul sfincterului, fie chirurgical, fie prin ligatură elastică.

h) *Tratamentul fistulelor complexe*

- în principiu, noţiunea de fistulă complexă se referă la fistule cu traiect ramificat, având mai multe orificii externe şi, de obicei, un singur orificiu intern;
- mai mult ca oriunde, tactica chirurgicală trebuie adaptată la fiecare situaţie în parte;
- doar ca principiu, considerăm că într-un prim timp trebuie rezolvate ramificaţiile subcutanate prin punere „à plat", eventual drenând traiectul principal cu un seton; într-un timp ulterior este rezolvat acest traiect principal, de obicei prin fistulotomie cu sfincterotomie;
- în cazul fistulelor duble, în primul timp este rezolvată una din ele (prin fistulotomie cu sfincterotomie), cealaltă putând fi, eventual, drenată cu un seton; la distanţă după cicatrizarea secţiunii sfincteriene este tratată şi a doua fistulă, fie prin fistulotomie cu sfincterotomie, fie prin ligatură elastică.

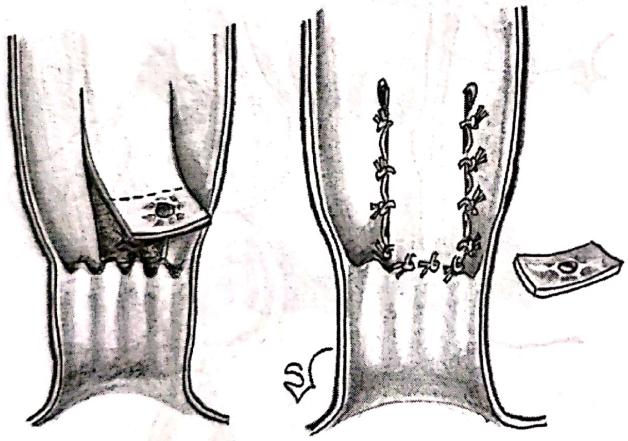

Fig. 38 – Tehnica anoplastiei cu lambou de mucoasă rectală.

i) *Anoplastia cu lambou de mucoasă rectală (sau cutanat)*

- principiul metodei constă în rezecţia traiectului fistulos de la piele până la nivelul sfincterului (după alţi autori rezecţia cuprinde inclusiv orificiul intern, similar tehnicii de fistulectomie descrise), sutura defectului sfincterian şi acoperirea lui prin alunecarea spre distal a unui lambou de mucoasă rectală (alunecarea inversă, spre canalul anal a unui lambou din pielea peri-anală este utilizată mult mai rar);
- în ţările anglo-saxone, metoda tinde să devină de elecţie pentru fistulele transsfincteriene înalte sau suprasfincteriene, precum şi în alte situaţii care favorizează incontinenţa anală (fistule anterioare la femeie, fistule recidivate, istoric de alte intervenţii chirurgicale în regiunea anală, antecedente de iradiere, vârsta avansată cu hipotonie sfincteriană, etc.);
- *tehnica operatorie:* intervenţia poate fi precedată de drenajul fistulei cu un seton şi poate fi asociată cu colmatarea traiectului fistulos cu adeziv de fibrină; nimic special din punct de vedere tehnic în privinţa rezecţiei traiectului fistulos; se incizează transversal mucoasa rectală la nivelul liniei pectinee, distal de orificiul intern al fistulei, apoi se decolează spre proximal minim 4 cm, preparând un lambou cu baza situată superior şi mai largă decât vârful (având, deci, formă trapezoidală); se rezecă vârful lamboului, ce conţine orificiul intern al fistulei şi se suturează marginile lamboului (fig. 38); hemostaza minuţioasă este esenţială pentru reuşită.

Scanned with OKEN Scanner

j) *Colmatarea fistulei cu adezivi de fibrină sau cu dop („plug") biologic*

- principiul metodei constă în colmatarea traiectului fistulos, urmată de inducerea unei fibroze ce asigură vindecarea;
- indicaţia este reprezentată de fistulele cu risc mare de incontinenţă anală postoperatorie (fie cele înalte, fie alte situaţii particulare deja amintite); pentru adezivii de fibrină, rezultatele imediate sunt bune (în special în cazul fistulelor cu traiect lung), dar pentru rezultatele la distanţă entuziasmul iniţial s-a mai temperat;
- *tehnica operatorie:* într-un prim timp este recomandabil drenajul fistulei cu un seton. Intervenţia propriu-zisă constă în curetajul traiectului fistulos, lavaj şi introducerea unui cateter subţire prin orificiul extern, pe care se injectează adezivul dinspre înăuntru spre în afară; adezivul folosit este unul biologic, pe bază de fibrină, fie autolog (fabricat din propriul sânge) fie comercial, obţinut din derivate sangvine umane şi aprotinină bovină (mult mai ieftin şi mai frecvent utilizat); nu se pot folosi adezivi non-biodegradabili, pe bază de cianoacrilaţi, deoarece induc necroze tisulare.
- deoarece una din cauzele eşecului este considerată densitatea lichidiană a adezivului, ce permite eliminarea lui rapidă din
- traiectul fistulos, a apărut ideea utilizării unui dop („plug") biologic solid; acesta constă într-o xenografă, fiind obţinut din submucoasă intestinală de porc liofilizată; principiul şi tehnica sunt similare, iar metoda este în curs de evaluare.

BIBLIOGRAFIE SELECTIVĂ

1. **Beck D.E., Wolff B.G., Fleshman J.W., Pemberton J.H., Wexner S.D.** (Eds) – The ASCSR Textbook of Colon and Rectal Surgery, Ed. Springer, New York, 2007
2. **Kremer K., Schumpelick V., Hierholzer G.** – Atlas de techniques opératoires, Ed. Vigot, Paris, 1994.
3. **Mandache F., Chiricuţă I.** – Chirurgia rectului, Ed. Medicală, Bucureşti, 1957.
4. **Prişcu A.** – CUM TRATĂM hemoroizii şi supuraţiile de origine anală, Ed. Medicală, Bucureşti, 1972.
5. **Siproudhis L., Panis Y., Bigard M.-A.** – Traité des maladies de l'anus et du rectum, Ed. Elsevier-Masson, Paris, 2006.
6. **Vidu V.** – Tehnici chirurgicale utilizate în patologia anală netumorală, Ed. BIC ALL, Bucureşti, 2006.
7. **Zollinger R.M. Jr., Zollinger R.M.** – Atlas of surgical operations, Seventh Edition, Ed. McGraw-Hill, U.S.A., 1993.

Scanned with OKEN Scanner

Scanned with OKEN Scanner

CAPITOLUL 11

CHIRURGIA BARIATRICĂ

CĂTĂLIN COPĂESCU

Introducere

Obezitatea, prin stările patologice pe care le determină şi asociază, dar şi prin răspândirea globală îngrijorătoare, constituie o problemă terapeutică de mare actualitate. Pe de altă parte, în ciuda progreselor enorme pe care le-a înregistrat medicina modernă, obezitatea a rămas o *boală incurabilă*. În consecintă, dacă nu poate fi vindecat, pacientul obez trebuie să beneficieze de tratamente eficiente pe toată durata vieţii.

Chirurgia este considerată astăzi cel mai eficient tratament al obezităţii morbide.

Tehnicile operatorii care se adresează obezităţii sunt grupate sub denumirea de *operaţii bariatrice. Chirurgia Bariatrică (Chirurgia Obezităţii)* este o subdisciplină a chirurgiei generale a cărei denumire derivă din limba greacă: *baros*, (plural *bari)* sau ebraică (*bari*) – cuvinte care reprezintă semantic forme diferite de exprimare a greutăţii: *încărcătură, apăsare etc)*.

Tehnicile de chirurgie bariatrică acceptate, recunoscute şi larg utilizate internaţional, pot fi grupate în 3 categorii:

- *restrictive* (limitează aportul alimentar),
- *malabsorbtive* (reduc suprafaţa de absorbţie alimentară în condiţiile unui consum alimentar aproape nemodificat) şi
- *mixte* (limitează aportul alimentar şi întârzie procesul de digestie alimentară).

Chirurgia laparoscopică, prin posibilităţile sale de minimă invazivitate şi minimă agresiune asupra ţesuturilor interesate deţine un loc deosebit de important în reuşita terapeutică finală la pacienţii obezi. Introducerea acestui abord a contribuit major la relansarea chirurgiei obezităţii în ultimii 15 ani.

Tehnicile endoscopice care stau la dispoziţia pacienţilor cu obezitate morbidă sunt în plină dezvoltare, pentru multe dintre acestea rolul lor în tratamentul obezităţii morbide fiind incomplet definit. Cea mai cunoscută metodă endoscopică utilizată în acest scop este *introducerea endoscopică a balonului endogastric* (BIB), tehnică care va fi dezvoltată în continuare. Alte procedee, cum ar fi *gastroplastia endoscopică* (TOGA®), *bypass-ul endoscopic* (EndoBarrier) sau *reducerea endoscopică a dimensiunilor anastomotice* (StomaphyX) sunt propuse recent practicii medicale, iar eficienţa lor asupra curbei ponderale este în curs de evaluare.

Indicaţiile chirurgiei bariatrice

Indicaţiile operaţiilor de chirurgie bariatrică sunt prezentate în tabelul 1, iar criteriile de includere pacienţilor candidaţi sunt convenite internaţional.

TABELUL 1

Criteriile de Includere a Pacienţilor Candidaţi la Procedeele de Chirurgie Bariatrică IFSO, 1991

Indice de Masă Corporeală (IMC) 40 kg/m^2 sau mai mare
IMC 35-40 kg/m^2 asociat cu comorbidităţi importante
Istoric al obezităţii de peste 5 ani;
Eşecul tratamentelor conservatoare medicale pentru obezitate;
Vârsta cuprinsă între 18-60 ani.
Absenţa contraindicaţiilor

În 2005, Conferinţele de Consens ale IFSO şi EAES (European Asociation of Endoscopic Surgery) au reconsiderat Indicele de Masă Corporeală (IMC) şi vârsta al pacienţilor obezi pentru a fi acceptaţi în vederea chirurgiei bariatrice. Astfel, a fost decisă, după o serioasă documentare, extin-

derea limitei de vârstă înainte de 18 şi peste 60 de ani. De asemenea, s-a hotărât acceptarea pacienţilor cu IMC < 35 kg/m^2 care prezintă comorbidităţi importante. Toate aceste criterii sunt valabile în absenţa contraindicaţiilor: neoplazii, cauze endocrine de obezitate, boli psihice, dependenţă de droguri etc.

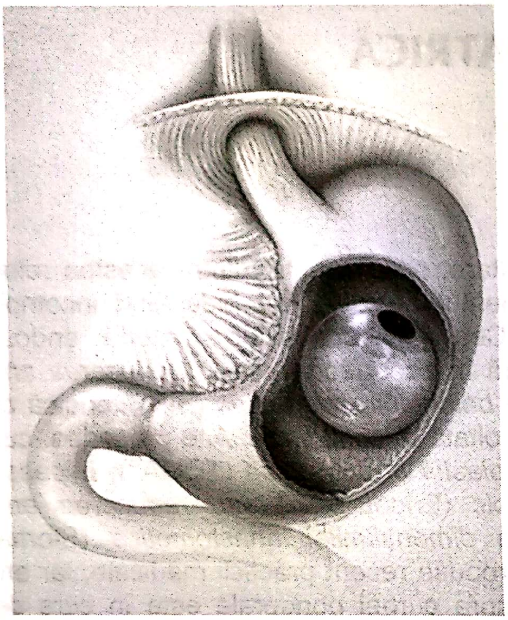

Fig. 1

Procedee terapeutice

I. BALONUL ENDOGASTRIC

Principiul prin care balonul endogastric (BIB) contribuie la diminuarea excesului ponderal are la bază reducerea capacităţii rezervorului gastric datorată prezenţei acestui dispozitiv în interiorul stomacului.

Balonul din silicon, lipsit de conţinut va fi introdus în stomac, transoral, sub ghidaj endoscopic. În interiorul stomacului, balonul va fi umplut cu 700 ml de soluţie de albastru de metilen şi va fi abandonat la acest nivel. (fig. 1)

Perioada de menţinere a acestui dispozitiv intragastric este limitată la 6 luni, dincolo de care pereţii acestuia pot fi degradaţi de secreţiile digestive.

Eficienţa procedeului de montare endoscopică a balonului gastric de silicon asupra statusului ponderal al pacientului obez este calculată între 5-40 kg, fiind strict dependentă de gradul de complianţă al acestuia la regimul impus de acest tratament.

II. GASTRIC BANDING PE CALE LAPAROSCOPICĂ

Montarea laparoscopică a inelului de silicon ajustabil (*Laparoscopic Gastric Banding*) este astăzi, **cea mai larg răspândită metodă restrictivă de tratament a obezităţii morbide**. Acest procedeu de chirurgie bariatrică asociază un risc anestezico-chirurgical minim, necesită spitalizare redusă, convalescenţă scurtă şi nu impune administrarea de suplimente vitaminice sau minerale pentru restul vieţii.

Din punct de vedere al **ratei de succes**, *gastric banding*-ul contribuie la diminuarea excesului ponderal înregistrat de pacienţii obezi cu aproximativ 50% (49, 55 şi 57% la 3, 4 şi respectiv 5 ani postoperator). Reducerea comorbidităţilor asociate variază în funcţie de succesul metodei asupra statusului ponderal.

Scanned with OKEN Scanner

Etape evolutive.

Tratamentul obezităţii morbide prin metoda de bandare gastrică a presupus, în timp, utilizarea mai multor dispozitive:

- *rigide* (bandă textilă),
- *inel de silicon nereglabil* şi, în final,
- *inelul de silicon ajustabil.*

Ultima variantă, care îmbracă diferite soluţii pentru acelaşi principiu în funcţie de producător, este astăzi, cea mai larg acceptată şi utilizată metodă restrictivă de chirurgie bariatrică minimin-vazivă.

Dispozitivul de gastric banding ajustabil

Se compune din *inelul* propriu-zis, *furtunul de conexiune* şi *rezervor* (portul de acces) (fig 2). Banda din silicon va limita pasajul gastric al alimentelor în funcţie de consistenţa acestora şi de diametrul interior (reglabil) al inelului. Modificarea cantităţii de lichid din interiorul sistemului siliconat este posibilă în mod repetat în funcţie de nivelul de competenţă pe care îl dorim inelului gastric. Practic, manevra se referă la puncţionarea rezervorului (port de acces) – fixat supra-aponevrotic în regiunea epigastrică şi conectat la inelul perigastric prin tubul de silicon – şi injectarea de ser fiziologic, sub control radiologic al pasajului eso-gastro-duodenal.

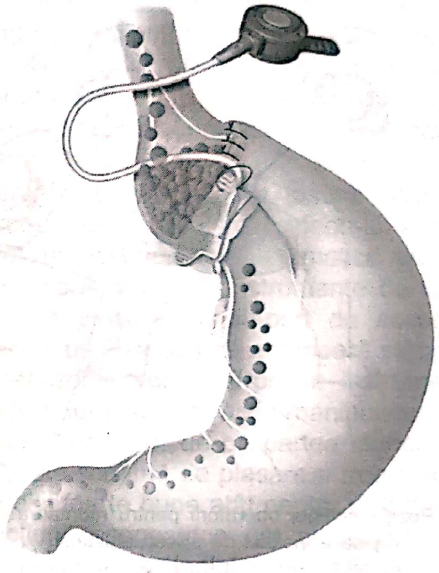

Fig. 2

Variante tehnice

Din punct de vedere al tehnicii chirurgicale, inelul de silicon poate fi plasat în

- intim contact cu peretele stomacului („*Tehnica Perigastrică*") sau
- poate cuprinde în interiorul său şi structurile anatomice ale *pars condensa* a micului epiploon („*Tehnica Pars Flaccida*").
- o a 3-a variantă procedurală facilitează disecţia perigastrică după ce, iniţial, bursa omentală a fost deschisă prin pars flaccida a ligamentului gastro-hepatic („*Tehnica Pars Flaccida către Perigastric*").

Tehnica pars flaccida, este de departe cel mai agreeat procedeu chirurgical de gastric banding la nivel mondial.

Metoda

- Preoperator, pacientul obez este evaluat complet clinic şi paraclinic cu scopul inventarierii şi calificării tuturor comorbidităţilor asociate.
- Dacă pacientul va rămâne candidat pentru acest procedeu de chirurgie bariatrică va fi

Scanned with OKEN Scanner

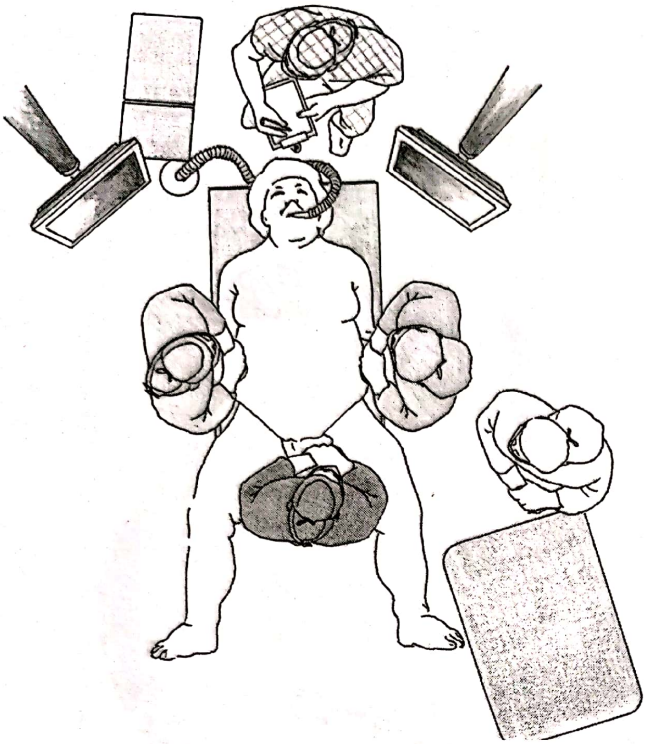

Fig 3 – Poziţia echipei operatorii pentru montarea laparoscopică a inelului de silicon ajustabil.

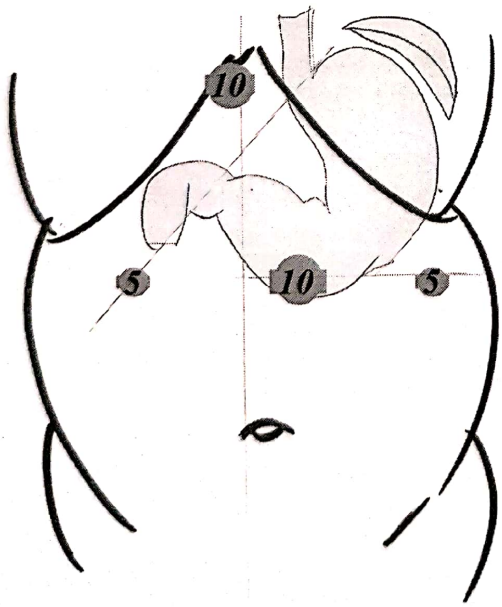

Fig. 4 – Schema de montare a trocarelor de lucru pentru Gastric Banding laparoscopic.

supus unei pregătiri preoperatorii riguroase. În acest sens, urmărim ameliorarea comorbidităţilor, diminuarea riscului de apariţie a complicaţiilor peroperatorii, pregătirea intestinului printr-o evacuare eficientă precum şi asigurarea tuturor materialelor necesare unei tehnici operatorii complexe.

- Profilaxia antitrombotică este realizată prin administrarea, pre- şi postoperator de heparină cu greutate moleculară mică (ex. *Clexane 1 mg/kgc/ zi*), iar intraoperator utilizarea unor sisteme care facilitează drenajul venos: ciorapi elastici sau sistem pneumatic de compresie secvenţială (*SCD Express, Kendall, Tyco*).

Anestezie

Gastric Banding-ul laparoscopic se desfăşoară *sub anestezie generală cu intubaţie orotraheală.*

Poziţia bolnavului şi a echipei operatorii

- *Pacientul* va fi aşezat întotdeauna în *poziţie franceză.* (fig. 3)
- *Chirurgul operator*, plasat între membrele inferioare ale pacientului, poate beneficia astfel de un bun acces în aria joncţiunii esogastrice.
- *Cameraman-ul*, situat de partea dreaptă a pacientului, este întodeauna aşezat pe un scaun suficient de scund pentru a nu incomoda mişcările braţelor operatorului şi suficient de comod pentru a asigura constant o imagine intraoperatorie ireproşabilă.
- Prezenţa celui de-*al treilea ajutor*, aşezat pe partea stângă a pacientului, este obligatorie pentru cazurile mai dificile.
- Pentru a spori gradul de vizibilitate în câmpul operator subfrenic stâng este necesară, uneori, plasarea pacientului obez în *anti-Tendelenburg* extrem.

Inducerea pneumoperitoneului

- Se realizează, în majoritatea cazurilor, pe ac Veress.
- Locul de puncţie este stabilit la limita superioară a flancului stâng, orientarea acului fiind paralel cu linia orizontală.
- Deoarece acest gest prezintă riscurile asociate unei manevre oarbe, după introducerea laparoscopului se impune o inspecţie intraperitoneală amănunţită a regiunii anatomice corespunzătoare.

Scanned with OKEN Scanner

- Ori de câte ori manevra de penetrare a structurilor parietale este incertă nu vom insista şi, în mod obligatoriu, vom institui pneumoperitoneu prin metoda deschisă (Hasson).

Poziţia Trocarelor

Schema standard de montare a trocarelor de lucru conţine *4 trocare* (fig. 4) Orientarea topografică a porţilor de acces se realizează în funcţie de xifoid şi nu relativ la cicatricea ombilicală – mult deplasată caudal în cazul pacientului obez.

- *La stânga liniei mediane*, la o distanţă de 12-15 cm faţă de xifoid, se plasează trocarul optic (10 mm) cel prin care va fi introdus telescopul cu vedere laterală (30° sau 45°). Prin această breşă parietală va fi introdus intraperitoneal inelul reglabil de silicon şi tot la acest nivel va fi fixat, supraaponevrotic, portul de acces (rezervorul).
- *Subxifoidian*, la dreapta liniei mediane, se montează un trocar destinat depărtătorului de ficat. Acesta poate avea diametrul de 5 mm în situaţia în care lobul stâng hepatic nu este hipertrofiat şi poate fi elevat cu un depărtător de tip *şarpe* sau chiar cu o pensă susţinută de ajutor. În majoritatea cazurilor însă, steatoza hepatică prezentă la pacienţii cu obezitate morbidă înfăţişează un lob stâng hepatic voluminos, care umple în întregime spaţiul subfrenic ipsilateral. Imobilitatea relativă a acestui organ, alături de o friabilitate capsulară exagerată impun utilizarea unor retractoare solide şi, în acelaşi timp, atraumatice – ex *Retractorul de ficat de tip şarpe* propus de *Cuschieri (STORZ)*. Tipul de canulă recomandat pentru acest port de acces subxifoidian este *Ternamian* (STORZ) cu diametrul de 10 mm. La finalul intervenţiei chirurgicale acesta va permite introducerea telescopului de 10 mm pentru inspecţia finală intraperitoneală, dar şi controlul hemostazei la nivelul straturilor anatomice ale breşei parietale respective.
- *În flancul drept*, portul de acces va fi orientat în funcţie de topografia *unghiului Hiss* şi a *decusaţiei anterioare a pilierilor diafragmatici*. O pensă de prehensiune introdusă prin acest trocar va urma o dreaptă determinată de locul breşei parietale şi cele 2 repere anatomice amintite. De asemenea, manipularea acestui instrument, de către mâna stângă a operatorului nu trebuie să fie incomodată de prezenţa lobului stâng hepatic.
- Canula de 5 mm din *flancul stâng* va fi plasată pe linia medioclaviculară, lateral faţă de trocarul optic. Distanţa dintre cele 2 trocare va fi calculată pentru a evita conflictul extern sau intern al instrumentelor laparoscopice, fiind de aproximativ 10-12 cm. De asemenea, stabilirea topografiei acestui port de acces va lua în considerare şi necesitatea realizării facile a tunelului supra-aponevrotic pentru tubul de conexiune.
- Pentru cazurile în care ţesutul adipos perivisceral este foarte abundent şi expunerea ariei de disecţie subdiafragmatică este dificilă sau imposibilă cu 2 instrumente de lucru, se impune plasarea unui port de acces suplimentar pe linia axilară anterioară stângă. Prin acest trocar vor fi introduse instrumente de prehensiune sau retracţie manipulate de către ajutorul operator de pe partea stângă.

  Această schemă de plasare a trocarelor oferă condiţii foarte bune atât pentru disecţie în aria joncţiunii esogastrice cât şi pentru trecerea retrogastrică a inelului de silicon doar cu ajutorul unei pense de prehensiune.

- Pentru chirurgii a căror experienţă în chirurgia laparoscopică esogastrică se află în porţiunea iniţială a curbei de învăţare este necesară utilizarea „*Goldfinger*-ului" (Obtech Medical GmbH). Acest instrument, a cărui porţiune distală este flexibilă, oferă un plus de siguranţă în timpul disecţiei boante, realizată „orb" retroesofagian şi de asemenea, permite trecerea inelului gastric prin tunelul creat în acest spaţiu. În această situaţie, schema de montare a trocarelor de lucru va fi modificată, ridicătorul de ficat fiind introdus printr-o canulă plasată în hipocondrul drept, iar *goldfinger*-ul va fi manipulat printr-un port de acces epigastric.
- Pe de altă parte trebuie menţionat că, datorită diametrului anteroposterior al trunchiului mult sporit la pacientul obez, tehnicile laparoscopice de chirurgie bariatrică – inclusiv montarea miniminvazivă a inelului de silicon reglabil – reclamă utilizarea unor *instrumente mai lungi*: pense de prehensiune, portace, telescop de peste 42-50 de cm, a căror disponibilitate la blocul operator este obligatorie.

Scanned with OKEN Scanner

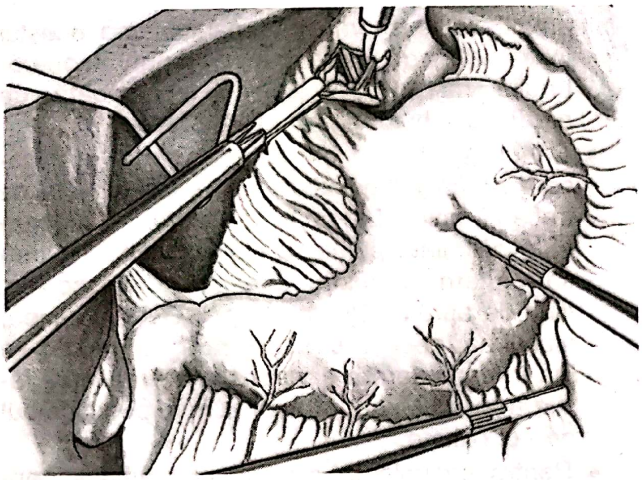

Fig. 5 – Secţionarea ligamentului gastrofrenic şi evidenţierea pilierului diafragmatic stâng (PDS) si a pilierului diafragmatic drept (PDD).

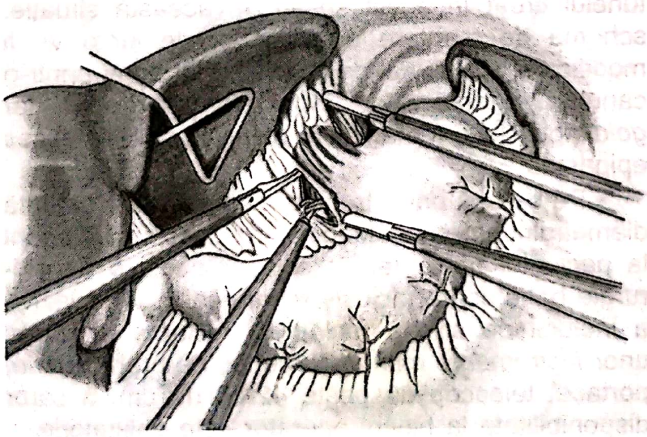

Fig. 6 Identificarea pilierului diafragmatic drept (PDD) şi a decusaţiei cu pilierul stâng

Tehnica operatorie

- După realizarea unei expuneri adecvate a regiunii esogastrice, manevrele de disecţie încep la marginea stângă a acesteia. (fig. 5) Scopul final al acestui timp operator este *identificarea pilierului diafragmatic stâng şi eliberarea parţială a marginii anterioare a acestuia.*
- Cu ajutorul unei pense de prehensiune introdusă prin flancul drept, operatorul tracţionează fornixul gastric medio-caudal, expunând *ligamentul gastro-frenic.* Această structură va fi secţionată pe o lungime de 1-2 cm cu ajutorul cârligului monopolar. Gestul se va efectua în condiţiile unei vizibilităţi optime în vederea evitării riscurilor de lezare a esofagului, fornixului gastric, a vaselor diafragmatice inferioare stângi sau a splinei – de multe ori prezentă foarte aproape de zona de disecţie. Ramurile nervului frenic, excitate electric de fluxul monopolar, pot determina contracţia diafragmului, a cărui deplasare caudală, în direcţia cârligului, îl expune unui risc potenţial de lezare accidentală. Din acest motiv se recomandă reducerea secuselor de diatermie printr-o acţionare scurtă a pedalei electrocauterului.
- După eliberarea suficientă a stâlpului diafragmatic stâng manevrele de disecţie vor fi continuate pe marginea dreaptă a micii curburi gastrice.
- Prin secţionarea pars flaccida a micului epiploon cu ajutorul foarfecelui sau a cârligului monopolar realizăm o breşă de acces în bursa omentală cu un diametru de 4-5 cm.
- Clivând uşor către medial *lobul caudat* va fi expusă faţa medială a pilierului diafragmatic drept. Aspectul său tipic – acoperit de seroasa bursei omentale – nu trebuie confundat cu *vena cavă inferioară*, situată la 2-3 cm medial de acesta şi a cărei disecţie neinspirată poate avea consecinţe dezastruoase. (fig. 6)
- Urmând marginea anterioară a stâlpului drept diafragmatic, înspre extremitatea posterioară a acestuia disecţia va continua evidenţiind aria de intersectare cu pilierul controlateral. Această breşă se va constitui în deschiderea medială a *tunelului retrogastric* prin care va fi trecut inelul de silicon. Prin intermediul acesteia pătrudem în spaţiul lax delimitat *anterior* de joncţiunea esogastrică, *inferior* de peretele posterior gastric aderent la diafragm

Scanned with OKEN Scanner

şi *posterior* de decusaţia pilierilor diafragmatici. Un instrument de disecţie boantă (o pensă atraumatică sau *goldfinger*-ul), introdus de la dreapta la stânga prin acest orifiu, va aluneca pe fascia musculară a pilierului stâng, menţinându-se cranial de bursa omentală. (fig. 7).

- Accesul în cavitatea peritoneală, la stânga joncţiunii esogastrice, a fost asigurat prin breşa realizată în prima parte a timpului de disecţie. (fig. 5).
- Orice abatere de la acest traseu de disecţie poate avea consecinţe negative şi determinând instalarea unor complicaţii intra- sau postoperatorii. Orientarea prea caudală a instrumentului de disecţie va poziţiona inelul gastric în bursa omentală – şi nu superior de aceasta – facilitând astfel alunecarea posterioară a dispozitivului. (fig. 7) De asemenea, cauze precum: dificultăţi de orientare, insuficienta cunoaştere a anatomiei locale, utilizarea unor instrumente laparoscopice inadecvate pot determina accidente hemoragice (vasele gastrice stângi, vasele splenice, diafragmatice) sau perforaţii digestive (esofag sau stomac).
- Tunelul retrogastric nou creat are, în acest moment, un diametru de 5 mm, determinat de grosimea instrumentului de disecţie. (fig. 7) Chiar dacă diametrul exterior al inelului de silicon este superior acestei valori (aproximativ 1 cm), în condiţiile ţesutului lax prin care este creat acest pasaj, această dimensiune este recomandată. Astfel, banda gastrică va fi rigidizată de structurile înconjurătoare şi va avea posibilităţi reduse de *alunecare posterioară.*
- În timp ce pensa de prehensiune sau *goldfinger*-ul sunt abandonate în tunelul retroesofagian echipa operatorie se va concentra pentru introducerea în cavitatea peritoneală a dispozitivului de gastric banding.
- În principiu, *toate benzile gastrice ajustabile trebuie verificate* sub presiune pentru a nu prezenta pierderi lichidiene şi apoi, trebuie golite complet de conţinut, prin purjare atentă. Astfel pregătit, inelul va avea un diametru exterior mai redus, trecând cu uşurinţă prin tunelul retroesofagian.
- Inelul va fi introdus în cavitatea peritoneală prin breşa parietală destinată trocarului optic, evitând astfel utilizarea unui trocar de 15 mm montat în flancul stâng.

Fig. 7 Orientarea corectă a tunelului retrogastric pentru trecerea inelului de silicon

Scanned with OKEN Scanner

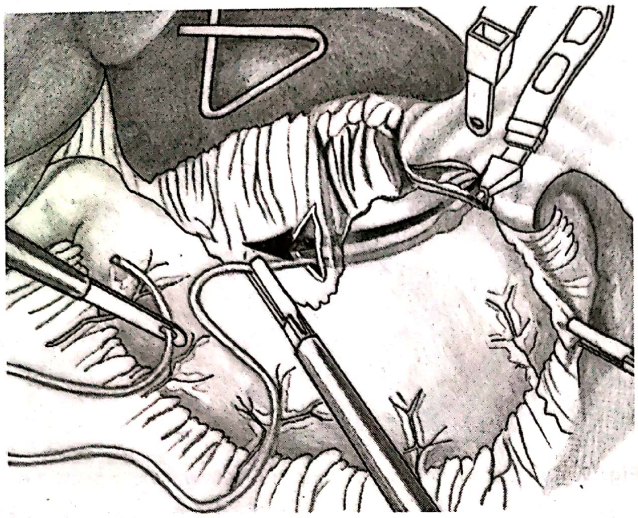

Fig. 8 – Trecerea inelului de silicon prin tunelul retrogastric.

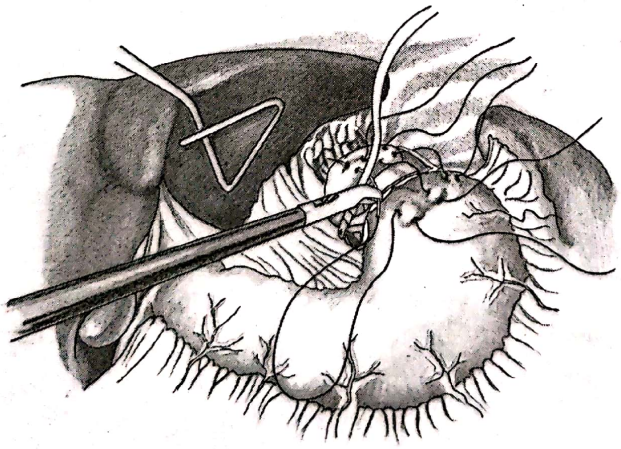

Fig. 9 – Fixarea inelului gastric prin gastro-gastrorafie anterioară. Primul fir interesează fornixului gastric şi plierul diafragmatic stâng.

- În funcţie de design şi producător prin tunelul retroesofagian va fi trecut şi tubul de conexiune (*LapBand, Cousin, MiniMizer*) sau doar o parte a sistemului de blocare (*Swedish Band, Obtech, AMI*). Astfel, pensa apucătoare trecută retrogastric va apuca de extremitatea tubului de conexiune sau de lângă sistemul de blocare şi va conduce dispozitivul la dreapta joncţiunii esogastrice. (fig. 8)
- Atunci când instrumentul de disecţie utilizat a fost *goldfinger*-ul, în fanta prevăzută la nivelul extremităţii distale a acestuia va fi plasat un fir de tracţiune fixat la inelul de silicon. Prin intermediul acestuia inelul va fi condus retrogastric urmând mişcările de retragere ale disectorului articulat.
- După ce am obţinut o poziţionare retrogastrică adecvată a benzii de silicon, verificăm cu atenţie hemostaza, iar anestezistul va introduce în stomac, transoral, *tubul de calibrare* (livrat de producător împreună cu inelul de silicon). Extremitatea gonflabilă a acestuia va fi umplută cu 15 ml de aer şi retrasă până la cardia, simulând capacitatea ideală a compartimentului gastric superior. Corespunzător circumferinţei acestui balonaş vom închide şi fixa inelul gastric de silicon.
- Fixarea inelului la nivelul peretelui anterior gastric previne *alunecarea sa anterioară*. Pe de altă parte, prin acest gest va fi creată o pungă gastrică care va determina, postprandial, prin umplerea acesteia, stimularea receptorilor fundici şi instalarea senzaţiei de saţietate. În absenţa acestui rezervor de dimensiuni reduse pacientul va prezenta mai de grabă manifestările unei pseudoachalazii decât saţietate precoce.
- Firele de fixare vor fi confecţionate din material lent resorbabil sau neresorbabil (2.0 sau 3.0), sertizate pe ac rotund. Primul dintre punctele de sutură interesează peretele fornixului gastric şi pilierul diafragmatic stâng. Următoarele 1-2 fire de gastro-gastrografie completează o manşonare anterioară a inelului de silicon, fixându-l în poziţia dorită. (fig. 9) Ar fi de dorit ca penetrarea peretelui gastric de către acul de sutură să nu intereseze structuri vasculare şi să nu afecteze integritatea sistemului siliconat! Nodurile intracorporeale sunt preferate presupunând o minimă tensiune la nivelul ţesuturilor interesate.

Scanned with OKEN Scanner

- După ce controlul hemostazei a fost efectuat amănunţit, depărtătorul de ficat este disponibilizat, iar extremitatea *tubului de conexiune* opusă inelului, închisă ermetic, va fi exteriorizată prin breşa parietală din flancul stâng.
- Gesturile operatorii care urmează vor fi desfăşurate extracorporeal şi au drept scop montarea supraaponevrotică a *portului de acces pentru ajustare*. Trocarul paramedian (optic) va fi suspendat, iar breşa parietală respectivă (lărgită cu ocazia introducerii inelului de silicon) va fi suturată cu un fir monofilament trecut în "X". După înnodarea acestuia, extremităţile firului vor fi fixate pe o pensă de reper. Un al doilea fir monofilament, lent sau ne-resorbabil, va fi trecut la 1cm cranial sau caudal faţă de primul, interesând structura solidă a aponevrozei muşchiului drept abdominal de pe partea stângă. Ca şi precedentul, acest fir va fi menţinut pe o pensă de sprijin.
- pensă Peàn cu bratele lungi este introdusă prin breşa paramediană şi orientată spre stânga, în direcţia porţii de acces din flanc. Cu ajutorul acesteia vom crea un tunel supraaponevrotic prin care va fi trecut tubul de conexiune. După ce extremitatea acestuia a fost exteriorizată prin incizia paramediană procedăm la cuplarea tubului de silicon la portul de acces (rezervorul). Conectarea trebuie să fie etanşă şi gestul nu trebuie să permită pătrunderea aerului în dispozitivul gastric purjat anterior.
- Fixarea rezervorului la structurile aponevrotice se realizează prin intermediul celor 2 fire de sutură amintite anterior, trecute prin orificiile de fixare ale acestuia. Poziţia adecvată a portului precum şi controlul hemostazei în adâncimea acestei plăgi sunt verificate cu maximă atenţie. (fig. 10)
- Pentru a reduce durata intervenţiei chirurgicale şi a îmbunătăţii confortul operator, am utilizat uneori, dispozitive de fixare rapidă a rezervorului suprafascial. (*Rapid Port Fixation, Innamed* sau *Vellocity, Ethicon*). Aceste sisteme, manşonează portul de acces, îl conduc până la nivelul aponevrozei şi îl fixează la acestă structură cu ajutorul unor cârlige metalice (Titan). Manevra este facilă însă, impune realizarea unei breşe tegumentare foarte largi pentru a permite accesul acestui dispozitiv. Din acest motiv am limitat utilizarea acestor sisteme la pacienţii care prezintă un

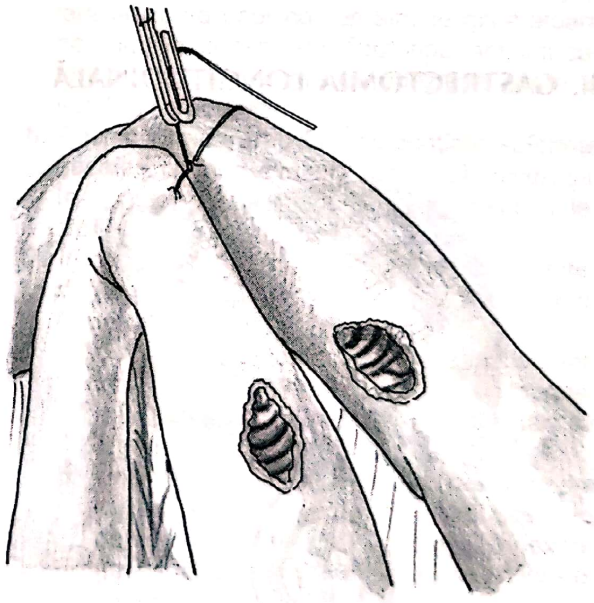

Fig. 10

Scanned with OKEN Scanner

strat adipos subcutanat foarte gros, pentru care fixarea manuală este mai dificilă.

- Porţiunea din tubul de conexiune rămasă extraabdominal în exces va fi introdusă intraperitoneal prin breşa din flancul stâng.
- După fixarea suprafascială a portului de acces, se restabileşte pneumoperitoneul şi, prin trocarul epigastric (Ternamian, 10 mm) va fi introdus telescopul de 30°. Cu ajutorul unei pense de prehensiune introdusă prin flancul drept, sub control vizual, tubul de conexiune va fi poziţionat adecvat în cavitatea peritoneală. Deasemenea, vom efectua un control amănunţit al hemostazei la nivelul tuturor porţilor de acces, inclusiv al celei epigastrice.

Drenajul intraperitoneal sau supraaponevrotic sunt manevre cu tot excepţionale determinate de accidente sau complicaţii produce intraoperator.

Durata medie a unei montări laparoscopice a unui inel de silicon ajustabil este sub 50 de minute, iar durata anesteziei se prelungeşte cu cel puţin 20-30 de minute

Spitalizarea postoperatorie este de regulă 24 de ore, externarea fiind posibilă atunci când, după reinstalarea toleranţei digestive, pacientul se poate hidrata.

Tratamentul postoperator se va limita la administrarea de antisecretorii (Nexium 2 × 40 mg/zi) timp de 7-10 zile.

- Recomandăm pacienţilor ca timp de 6 săptămâni să respecte o dietă bazată pe lichide şi semisolide, pentru a menaja segmentele digestive manipulate chirurgical.
- Prima ajustare (calibrare) a inelului se efectuează la 2 luni postoperator, introducând, sub ecran radiologic, 2-3 ml de ser fiziologic. Corectarea ulterioară a diametrului interior al inelului de silicon este dictată de ritmul scăderii ponderale a pacientului obez.
- Subliniem că, menţinerea unui regim hipocaloric, cu interzicerea dulciurilor şi a grăsimilor pentru tot restul vieţii, este obligatorie pentru a obţine o scădere ponderală durabilă prin Gastric Banding.

III. GASTRECTOMIA LONGITUDINALĂ

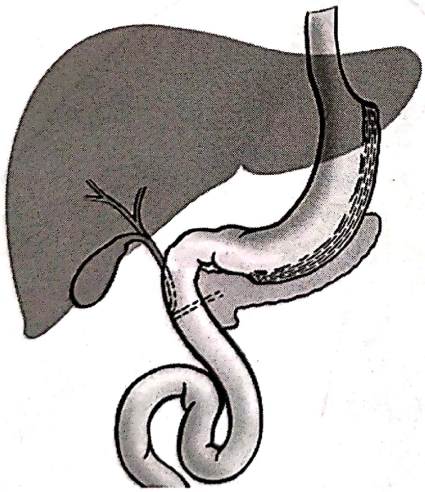

Fig. 1 – Schema rezecţiei longitudinale pentru obezitate morbidă.

Definţie

Gastrectomia longitudinală (GL) (engl. *Gastric sleeve*) presupune îndepărtarea porţiunii laterale a marii curburi gastrice, rezecând stomacul de-a lungul micii curburi, de la unghiul Hiss până la antru (fig. 1).

Indicaţii

- Gastrectomia longitudinală respectă aceleaşi criterii de includere şi de excludere ale pacienţilor cu obezitate morbidă asupra cărora există astăzi consens.
- Datorită particularităţilor acestei metode, unele categorii de pacienţi obezi ar putea beneficia în mod special de GL. De aceea, înainte de a enumera lista situaţiilor în care GL este indicată, trebuie făcute câteva precizări.

- *Eficienţa gastrectomiei longitudinale* în tratamentul obezităţii morbide are un determinism complex, combinând mecanisme restrictive cu altele neuroendocrine.

Scanned with OKEN Scanner

- *Limitarea aportului alimentar* şi, în consecinţă, influenţarea balanţei energetice individuale, este susţinută de cel puţin 4 mecanisme:
  1. reducerea capacităţii rezervorului gastric;
  2. diminuarea apetitului consecutiv scăderii nivelului plasmatic de Ghrelin (Growth Hormone Releasing Factor) – consecinţă a îndepărtării fundusului gastric;
  3. instalarea unei senzaţii de saţietate, percepută ca o plenitudine gastrică manifestată rapid după ingestie – transmisă central prin căi de conducere vagale;
  4. saţietate precoce cu determinism enterohormonal. Reducerea funcţiei de rezervor a stomacului are drept consecinţă evacuarea sa rapidă. Alimentele ajung mai repede în intestin determinând eliberarea enterohormonilor responsabili de saţietate.

Aceste date pot explica de ce, la pacienţii cu GL s-au raportat *rezultate superioare altor metode restrictive* în legătură cu diminuarea excesului ponderal.

- În plus, GL *nu presupune utilizarea unor materiale suplimentare* (bandă textilă, inel de silicon, sistem de ajustare a calibrului benzii gastrice) care pot genera în timp reacţii sau stări morbide asociate.

În situaţia în care, evoluţia curbei ponderale a pacientului la care s-a efectuat o GL trădează ineficienţa metodei (nu mai scade în greutate sau chiar se îngraşă) se impune efectuarea unui alt procedeu de chirurgie bariatrică. Tipul de rezecţie specific *GL permite o adaptare relativ facilă la o operaţie mai complexă: Gastric Bypass (GBP) sau Diversie Bilio-Pancreatică cu Duodenal Switch (BPD-DS).* În plus, această a doua etapă operatorie se desfăşoară în condiţii de risc anestezico-chirurgical mult diminuat faţă de momentul operator iniţial.

În lista indicaţiilor pentru GLL sunt incluşi pacienţii obezi cu riscuri operatorii ridicate, dar şi pacienţi care au nevoie de o metodă de restricţie eficientă, activă nedeterminat, cu minim de complicaţii imediate sau la distanţă.

1. Pacienţii cu super obezitate sau super-super obezitate morbidă la care, datorită gravelor suferinţe asociate (cardiovasculare, pulmonare, metabolice) efectuarea procedeelor bariatrice indicate în cazurile respective (GBP sau BPD-DS) prezintă un risc major de instalare a unor complicaţii postoperatorii importante au indicaţie pentru GLL ca *prima etapă operatorie*.
2. *Pacienţii obezi care prezintă patologii majore* care influenţează riscul anestezico-chirurgical: ciroză, insuficienţă renală (în etapa care precede transplantul), insuficienţă pulmonară, etc.
3. În cazul *pacienţilor cu vârste extreme < 18 şi > 65 ani.* Vârstnicii cu obezitate, a căror activitate fizică este mai redusă, au nevoie de o metodă eficientă, care, în condiţiile unui risc anestezico-chirurgical minim, să le reducă excesul ponderal şi să conducă rapid la remisiunea comorbidităţilor instalate.
4. *Adolescenţii,* adesea inconstanţi şi uşor influenţabili în motivaţie şi responsabilitate, vor beneficia de un procedeu eficient care implică minim de consecinţe la distanţă; chiar dacă acest tip de gastrectomie va eşua prin dilatarea tubului gastric nou creat, la vârsta adultă putem opta pentru transformarea GL în GBP sau BPD-DS.
5. *Pacienţii cu IMC relativ scăzut (35-40 kg/m^2),* fără comorbidităţi importante. GL oferă acestor pacienţi posibilitatea reducerii excesului ponderal în condiţiile nealterării absorbţiei digestive fiziologice, fără sindrom Dumping şi fără utilizarea unor corpuri străine generatoare de complicaţii asociate. Prototipul acestei categorii sunt pacientele cu obezitate aflate la vârsta reproducerii.
6. Pacienţii la care au fost evidenţiate suferinţe gastrice cu risc evolutiv (polipoză, ulceraţii). În aceste situaţii rezecţia va interesa şi leziunile gastrice respective.
7. În cazul pacienţilor la care s-a efectuat anterior un gastric banding GL este indicată în următoarele situaţii:
   a. dispozitivul este funcţional şi competent, însă este ineficient asupra curbei ponderale (pacientul a slăbit insuficient sau se îngraşă);
   b. deşi procedeul de gastric banding s-a dovedit eficient, prezenţa inelului gastric a determinat complicaţii care impun extragerea dispozitivului (alunecare, migrare, intoleranţă).

Tehnica operatorie

Gastrectomia longitudinală se traduce tehnic prin rezecţia verticală, subtotală a stomacului, realizată paralel şi de-a lungul mici curburi gastrice. Acest procedeu se poate realiza prin abord laparoscopic sau prin laparotomie.

Scanned with OKEN Scanner

Laparotomia este rezervată situaţiilor în care abordul laparoscopic nu este posibil (sindrom aderenţial major, deficienţe tehnice, lipsa experienţei echipei operatorii) sau în care se impune conversia la tehnica deschisă – complicaţii intraoperatorii sau evidenţierea unor situaţii particulare care determină această atitudine. În practică numărul acestor cazuri este foarte redus, iar timpii operatori sunt asemănători celor descrişi mai jos la *tehnica laparoscopică.*

Tehnica laparoscopică, care, se recomandă pentru avantajele acestui abord, este considerată *standard de aur pentru GL.* În consecinţă, detaliile tehnice pe care le voi prezenta în continuare se referă la *gastrectomie longitudinală laparoscopică* (GLL) pentru obezitate morbidă.

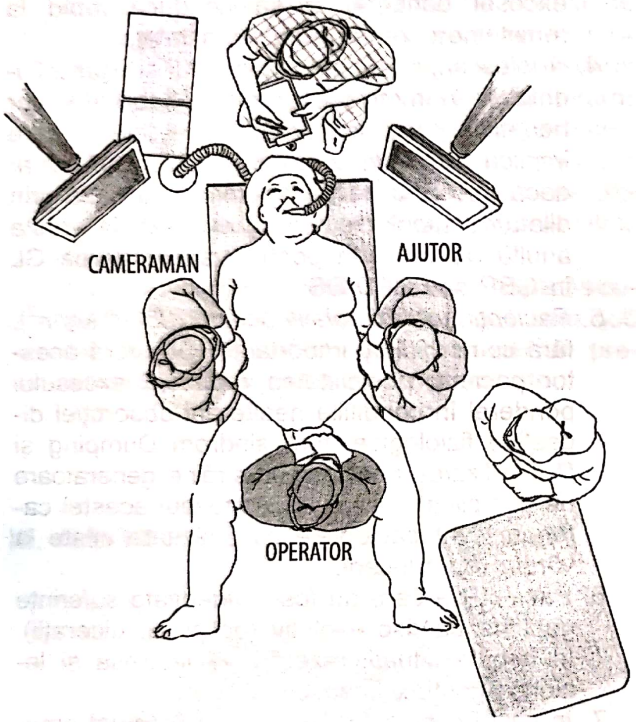

Fig. 2 – Poziţia membrilor echipei operatorii pentru operaţia de gastrectomie longitudinală.

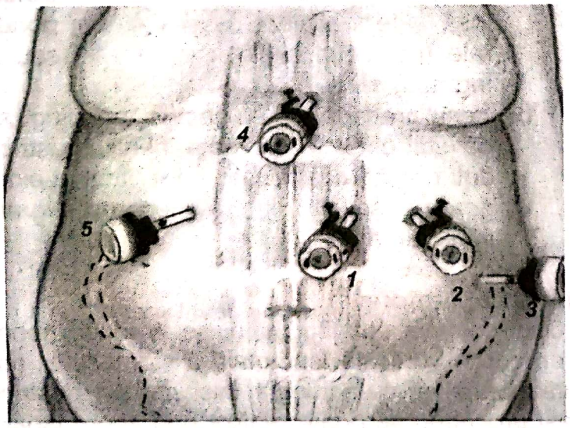

Fig. 3 – Schema de plasare a trocarelor de lucru pentru gastrectomia longitudinală laparoscopică.

Anestezie

Gastrectomia longitudinală laparoscopică se desfăşoară sub *anestezie generală şi intubaţie orotraheală.*

Poziţia bolnavului şi a echipei operatorii

• Pentru GLL, pacientul obez este aşezat pe o masa de operaţie adaptată chirurgiei bariatrice, în decubit dorsal, cu membrele inferioare în abducţie *(poziţie franceză).*

• Chirurgul operator este poziţionat între membrele inferioare ale acestuia, iar ajutoarele – cameraman-ul şi chirurgul ajutor – pe partea dreaptă şi, respectiv pe partea stângă a pacientului. (fig. 2) Cameraman-ul este întodeauna aşezat pe un scaun suficient de scund pentru a nu incomoda mişcările braţelor operatorului şi suficient de comod pentru a asigura constant o imagine intraoperatorie ireproşabilă.

Poziţia trocarelor

Camera de lucru necesară abordului laparoscopic se realizează prin insuflarea cavităţii peritoneale cu CO_2, pe *ac Veress* introdus prin flancul stâng sau prin *tehnica Hasson,* până la o presiune de 12-14 mmHg. Cea de-a doua variantă, „la vedere", asociază dificultăţi importante legate de grosimea considerabilă a peretelui abdominal. Din acest motiv, apelez foarte rar la această tehnică, deşi este mai sigură decât alternativa sa „oarbă".

Schema de dispunere a trocarelor de lucru prezentată în fig. 3 este varianta utilizată de rutină. Ea conţine 5 trocare de lucru, de 5,10 şi 12 mm.

1. *Trocarul optic (10 mm, reutilizabil)* este plasat la stânga liniei mediane, la aproximativ 20 de cm faţă de xifoid. Reamintesc că, la pacienţii cu obezitate morbidă, ciatricea ombilicală nu reprezintă un reper anatomic util în stabilirea dipoziţiei trocarelor de lucru.

2. La stânga trocarului optic, sub controlul vizual al telescopului cu vedere laterală, se introduce un *trocar de 12 mm,* poziţionat pe linia medio-claviculară stângă.

Scanned with OKEN Scanner

3. Lateral de acesta, la o distanţă corespunzătoare, plasez un *trocar de 5 mm* destinat instrumentelor manipulate de chirurgul ajutor.

4. În regiunea epigastrică se dipune o *canulă de 10 mm* care să permită introducerea *depărtătorului de ficat.* Poziţia exactă a acestui trocar depinde de dimensiunea lobului stâng hepatic: cu cât acesta este mai voluminos cu atât portul de acces epigastric trebuie orientat mai inferior. Deoarece această arie anatomică este foarte bine vascularizată (a. epigastrică superioară), utilizarea unor trocare obişnuite (cu vârf tăietor) asociază un risc crescut de sângerare intra sau postoperatorie. În aceste condiţii recomand folosirea *canulei Ternamian (Karl Storz),* care prezintă un profil exterior spiralat. Fără a necesita trocar, *canula Ternamian* va străbate structurile peretelui abdominal, prin răsucire, disociind fibrele musculare, fără ale secţiona, reducând astfel riscul de sângerare.

5. La dreapta liniei mediane, la 2-3 cm inferior faţă de planul de introducere a trocarului optic şi 10-12 cm lateral de acesta, se plasează *al doilea trocar de 12 mm.*

• Prin *trocarele dispozabile de 12 mm* (2 şi 5) vor fi introduse instrumentele manipulate de chirurgul operator. Diametrul acestora este adaptat dispozitivelor care le penetrează: staplerele de sutură mecanică, cel mai adesea încărcate cu agrafe de 3,5 mm (rezerve albastre). Uneori, peretele gastric este mai gros şi se impune utilizarea agrafelor de 4,8 mm (rezerve verzi), dispozitive care necesită un port de acces mai larg: canula de 15 mm. Din acest motiv, *trocarul de 15 mm* se va afla în sala de operaţie, steril, oricând la dispoziţia noastră.

• De altfel, numărul trocarelor de lucru ca şi dispoziţia mai sus prezentată sunt orientative. În situaţii particulare (antecedente chirurgicale prin abord deschis, etc) numărul porţilor de acces este suplimentat atât cât este nevoie, poziţiile de montare a acestora se orientează în consecinţă.

Expunerea câmpului operator în chirurgia laparoscopică esogastrică şi cu deosebire în chirurgia obezităţii este dependentă şi de mijloacele tehnice de care dispunem pentru *ridicarea lobului stâng hepatic.* Cea mai mare satisfacţie o oferă utilizarea depărtătorului de tip şarpe de 10 mm, cunoscut sub denumirea de *Retractor Cuschieri (STORZ),* instrument rigid şi în acelaşi timp atraumatic – prin profilul rotund şi suprafaţa mare de contact. Acest instrument poate fi susţinut de ajutorul plasat pe partea stângă a pacientului.

Instrumentele de lucru – pense de prehensiune, foarfele, cârlig electrod, portac sau aspirator – utilizate în chirurgia bariatrică sunt mai lungi decât cele standard.

• Disponibilitatea pentru acest set de instrumentar la care se adaugă un *telescop mai lung (42 cm) cu vedere laterală (45°)* este obligatorie pentru majoritatea pacienţilor la care ne propunem efectuarea unei gastrectomii longitudinale laparoscopice pentru obezitate morbidă.

• *După stabilirea limitei inferioare a rezecţiei gastrice* – la 3-6 cm distanţă de pilor – şi eventual marcarea seroasei anterioare a stomacului cu electrocauterul la acest nivel, se tratează pediculii vasculari ai marii curburi. (fig. 4) Acest timp operator este facilitat de utilizarea unor echipamente eficiente de disecţie şi coagulare: disectorului cu ultrasunete sau diatermie bipolară asistată computerizat *(LigaSure Atlas, Valleylab, Covidien).*

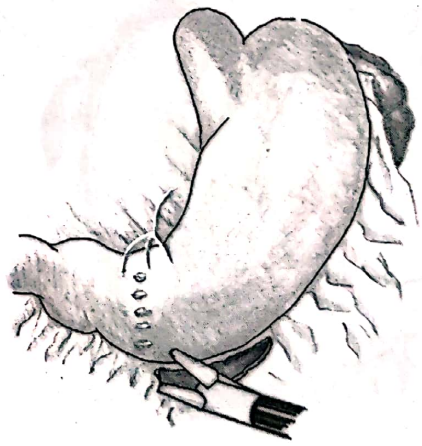

Fig. 4 – Gastrectomie longitudinal laparoscopică – marcarea limitei distal a GLL la 3-6 cm faţă de pilor şi iniţierea devascularizării marii curburi gastrice.

Scanned with OKEN Scanner

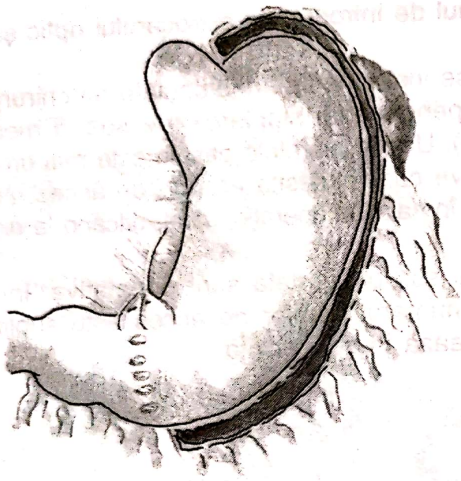

Fig. 5 – Gastrectomie longitudinală laparoscopică – eliberarea completă a marii curburi gastrice cu evidenţierea pilierului diafragmatic stâng.

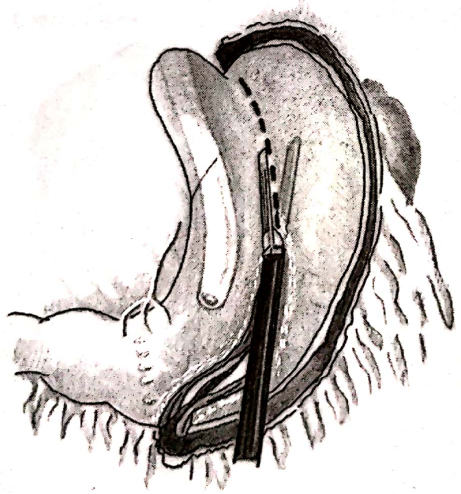

Fig. 6 – Gastrectomie longitudinală laparoscopică – secţionarea stomacului cu stapler linear. Medicul anestezist a introdus intragastric un tutore de 38Fr.

• Se pătrunde în bursa omentală corespunzător segmentului inferior al porţiunii verticale a marii curburi gastrice. (fig. 4) La acest nivel aderenţele retrogastrice sunt minime, iar riscul de sângerare sau de lezare viscerală (pancreas, mezocolon transvers) este redus. Cârligul electrod monopolar poate fi util la realizarea acestui timp operator cel puţin la începutul experienţei cu acest tip de gastrectomie. Cu timpul, am observat că, disecţia cu ultrasunete *(Harmonic Ace, Ethicon)* sau cu pensa *LigaSure Atlas (Covidien)* este la fel de sigură, dar mai eficientă şi mai rapidă.

• Peretele anterior gastric este apucat de o pensă de prehensiune atraumatică, dublu fenestrată, de 5 mm, extra-long, manevrată de mâna stângă a chirurgului operator. Pensa de electrochirurgie, introdusă în cavitatea peritoneală prin canula de 12 mm din flancul stâng, este manipulată de mâna dreaptă a operatorului şi va realiza eliberarea marii curburi gastrice în sens distal – până în apropierea pilorului – şi în sens cranial – până la unghiul cardiotuberozitar. (fig. 5) Pe măsură ce stomacul se eliberează de conexiunile vasculare laterale este permisă o expunere amplă a feţei posterioare gastrice. Aderenţele gastropancreatice, frecvent descoperite la acest nivel vor fi tratate prin electrochirurgie.

• Timpul de disecţie cel mai emoţionant este dat de tratarea ultimelor vase gastrice scurte, în vecinătatea polului superior lienal. În această arie anatomică, într-un spaţiu milimetric existent între fornixul gastric şi splină, disectorul cu ultrasunete sau pensa LigaSure se dovedesc a fi instrumente de lucru de o excepţională valoare.

• Fundul gastric trebuie eliberat complet de pe suprafaţă pilierului diafragmatic stâng la care aderă. Gestul de disecţie la acest nivel impune însă condiţii de expunere foarte bună şi manipularea delicată a instrumentului electric pentru a nu leza diafragmul, peretele gastric sau esofagul abdominal.

• După ce marea curbură a stomacului a fost în întregime eliberată, urmează *timpul de rezecţie gastrică*. Îndepărtarea porţiunii laterale a stomacului se realizează după aplicarea succesivă a 4-7 staplere de sutură mecanică: EndoGIA 60/3.5 *(Covidien)* sau Echelon Gold 60/3.8 *(Ethicon)*. Limita cranială a rezecţiei verticale este situată la nivelul unghiului Hiss. Pentru calibrarea stomacului se recomandă utilizarea un tutore de 32-36 Fr introdus transoral de către medicul anastezist. (fig. 6)

Scanned with OKEN Scanner

• Pentru a asigura confecţionarea unui tub gastric uniform, la care contribuie în mod egal peretele anterior şi posterior al stomacului restant, se va verifica sistematic, înainte de fiecare acţionare a staplerului liniar, poziţia relativă a braţelor acestuia faţă de mica curbură gastrică şi faţă de sonda de calibrare.

Situaţii tehnice particulare

a) Adeseori, la nivelul porţiunii antrale, stomacul prezintă un *perete îngroşat,* care nu permite aplicarea unor agrafe de 3,5 mm (rezerve albastre). În aceste condiţii se impune utilizarea staplerelor încărcate cu agrafe de 4,8 mm (rezerve verzi), în condiţiile detaliate mai sus. Dacă pacientul a fost purtătorul unui balon intragastric (BIB), indiferent de lungimea intervalului de timp scurs de la extragerea acestuia, vom întâlni un stomac voluminos, cu un perete gastric hipertrofiat, care necesită rezerve verzi (4,8 mm) integral sau pentru cea mai mare parte a liniei de rezecţie.

b) O altă situaţie particulară este aceea în care se impune – din diferite motive – schimbarea operaţiei de *gastric banding* cu una de *gastrectomie longitudinală.* În figura 7 am prezentat schematic situaţia întâlnită după extragerea dispozitivului, aspect din care trebuie reţinute 2 detalii: cicatricea gastrică cu vascularizaţie compromisă şi valva gastrică antero-laterală realizată prin gastro-gastrorafie. (fig. 7)

Gastrectomia longitudinală laparoscopică trebuie să fie orientată astfel încât linia de agrafare să *nu intereseze zona cicatricială* – fig. 8 c. (situaţie care poate predispune la fistulă gastrică postoperatorie) şi *să nu permită confecţionarea unui tub gastric prea voluminos* – fig. 8 a.

Întărirea liniei de agrafare

- *În cadrul GLL, tranşa de sutură mecanică trebuie întărită* cu un surget resorbabil 2.0 sau prin utilizarea unor materiale biodegradabile (*Seamguard* sau *Peristrips*).
- Scopul acestor manevre este de a consolida hemostaza pe linia de gastrectomie şi de a preveni apariţia fistulelor gastrice la acest nivel.
- Am utilizat sistematic îngroparea liniei de agrafare cu surget continuu, folosind fir monofilament lent resorbabil sertizat pe ac rotund 27. În ultima perioadă am acumulat o experienţă consistentă în utilizarea filmelor neresorbabile de pericard bovin *(PeristripsDry).*

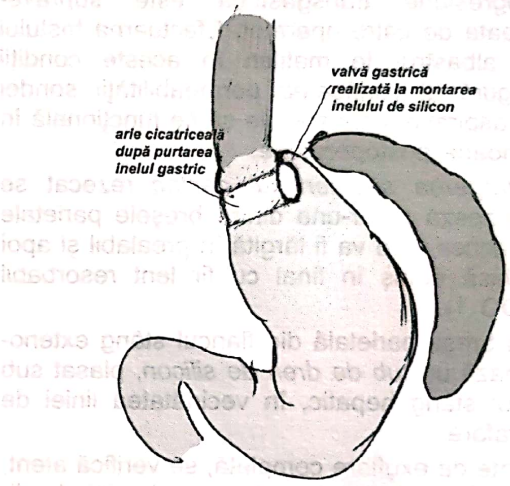

Fig. 7 – Aspectul stomacului după extragerea inelului gastric.

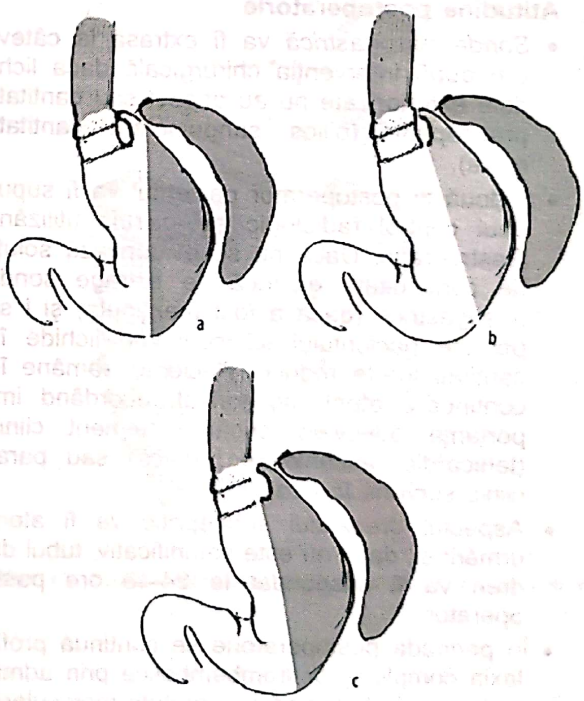

Fig. 8 – Gastrectomia longitudinală laparoscopică după gastric banding a. rezecţie prea lateral b. rezecţie corectă; c. rezecţie orientată prea medial, care angajează în linia de agrafare ţesutul cicatricial gastric după gastric banding.

Scanned with OKEN Scanner

Finalizarea GLL

- *În finalul procedurii de gastrectomie laparoscopică* se efectuează *controlul integrităţii liniei de agrafare cu soluţie de albastru de metilen* (100 ml). Pentru această manevră se plasează o sondă nazo-gastrică a cărei progresiune transgastrică este supravegheată de către operator. Efectuarea testului cu albastru de metilen în aceste condiţii asigură şi verificarea permeabilităţii sondei de aspiraţie, care trebuie să fie funcţională în perioada postoperatorie.
- *Extragerea segmentului gastric* rezecat se realizează printr-una dintre breşele parietale de acces care va fi lărgită în prealabil şi apoi închisă etanş în final cu fir lent resorbabil (PDO 1).
- Prin breşa parietală din flancul stâng exteriorizează un *tub de dren de silicon,* plasat sub lobul stâng hepatic, în vecinătatea liniei de agrafare.
- Înainte de exuflare completă, se verifică atent, sistematic, *hemostaza* la nivelul ariei de disecţie, liniei de agrafare şi a breşelor parietale.

Atitudine postoperatorie

- *Sonda nasogastrică* va fi extrasă la câteva ore după intervenţia chirurgicală dacă lichidele exteriorizate nu au aspect sau cantitate preocupante (bilios, sanguinolent, cantitate mare).
- A doua zi postoperator pacientul va fi supus unui control radiologic eso-gastric utilizând Gastrografin. Dacă nu se evidenţiază soluţii de continuitate gastrică se extrage sonda nasogastrică (dacă a fost menţinută) şi i se permite pacientului să consume lichide în cantităţi foarte reduse. Pacientul rămâne în continuare atent monitorizat, acordând importanţă adecvată oricărui element clinic (tahicardie, ascensiune termică) sau paraclinic survenit în evoluţie.
- Aspectul drenajului subhepatic va fi atent urmărit şi, dacă nu este semnificativ, tubul de dren va fi suspendat la 24-48 ore postoperator.
- În perioada postoperatorie se continuă profilaxia complicaţiilor trombembolice prin administrarea de heparină cu greutate moleculară mică. Deasemenea, recomandăm pacienţilor administrarea de antisecretorii gastrice (Omeprazole 2 × 20 mg pe zi timp de 30 de zile).
- Intre ziua a 2a şi a 9 a postoperator pacientul va primi doar dietă lichidiană. Timp de 3 săptămâni alimentele ingerate vor fi de consistenţă scăzută şi bine mărunţite.
- Externarea are loc la 2-3 zile postoperator în funcţie de toleranţa digestivă şi momentul reluării tranzitului intestinal pentru gaze şi materii fecale.
- Pacienţii se prezintă sistematic la control la 30 de zile, 3 luni, 6 luni, 12 luni şi 24 de luni înregistrându-se atent rezultatele, complicaţiile şi particularităţile survenite în evoluţia particulară a fiecăruia dintre pacienţii operaţi.

Incidente. Complicaţii

- *Incidentele hemoragice intraoperatorii* sunt minore, survin în timpul eliberării marii curburi gastrice sau de la nivelul liniei de agrafare şi pot fi rezolvate laparoscopic.
- *Complicaţiile hemoragice* sunt determinate de surse de sângerare neidentificate sau inactive în timpul procedurii de GLL. Cel mai frecvent, hemoragia se produce de la nivelul liniei de agrafare sau a breşelor parietale pentru trocarele de lucru, iar hemoperitoneul instalat reclamă reintervenţie în majoritatea cazurilor. Întârzierea recunoaşterii acestor complicaţii poate determina şoc hemoragic şi chiar pierderea pacientului.
- *Fistula gastrică* este prezentă în 0,5% din cazurile de GLL şi influenţează major rata morbidităţii şi mortalităţii postoperatorii. Această situaţie se datorează faptului că, doar în 33% dintre cazurile de peritonită supramezocolică este evidenţiată radiologic fistula anastomotică.

Rezultate

- În experienţa noastră durata intervenţiei chirurgicale este de relativ redusă (75 ± 30 min) medie care s-a redus semnificativ în ultima perioadă 55 min (24-85 min).
- Rata conversiei a fost de 0,15%, iar mortalitatea nulă.
- Reducerea excesului ponderal (REP) la 12 luni postoperator este importantă - 66 ± 12%, iar la 36 de luni 69%. Aceste valori sunt superioare oricărei metode restrictive, în condiţiile unei îmbunătăţiri semnificative a calităţii vieţii pacienţilor. Reducerea comorbidităţilor este spectaculoasă şi durabilă.

Scanned with OKEN Scanner

Totuşi, trebuie menţionat că, sunt necesare studii aprofundate vis-a-vis de evoluţia curbei ponderale la distanţă mai mare faţă de momentul operator. Acest fapt se impune cu atât mai mult cu cât, pe de o parte, pentru toate procedeele de chirurgie bariatrică sunt raportate creşteri ponderale la 5-10 ani şi pe de altă parte, riscul de dilatare a rezervorului gastric nou creat este potenţial. Pentru GLL evoluţia ascendentă a curbei ponderale trebuie să determine momentul operator următor, de realizarea a unui GBP sau DBP-DS, în condiţii de risc anestezico-chirurgical mult ameliorat.

- Pe de altă parte, trebuie menţionat că nu toţi pacienţii pentru care GLL a fost indicată ca prim timp operator necesită efectuarea etapei a doua (GBP/DBP).

IV. BYPASS-UL GASTRIC

Definiţie

- Bypass-ul gastric (GBP) este procedeul de chirurgie bariatrică ce se caracterizează prin crearea unui rezervor gastric de mici dimensiuni şi anastomozarea acestuia la o ansă jejunală situată distal de prima porţiune a intestinului. În consecinţă, alimentele ingurgitate de pacient vor ocoli stomacul, duodenul şi un segment jejunal important.
- Bypass-ul gastric pe ansă în Y (RYGBP), prezentat schematic în fig. 1 este, în opinia multor chirurgi, cea mai bună opţiune pentru tratamentul obezităţii morbide. In comparaţie cu procedeele restrictive, procedeul de GBP asociază o scădere ponderală mai durabilă fără a modifica confortul alimentar al pacienţilor (dificultăţi la înghiţire sau restricţii).
- Dezavantajele operaţiei de GBP includ un grad mai mare de complexitate tehnică cu implicaţii asupra morbidităţii şi mortalităţii postoperatorii, alterarea absorbţiei unor vitamine şi minerale (B12, fier, calciu etc) precum şi imposibilitatea unei explorări radiologice sau endoscopice a segmenului digestiv scurt-circuitat.
- Propusă în anii '60 de Eduard Mason, într-o variantă ce a suferit în timp o serie de modificări şi îmbunătăţiri, operaţia de gastric bypass a fost realizată laparoscopic în 1994 (Alan Wittgrove). După depăşirea acestei etape de pionierat, tehnica laparoscopică s-a

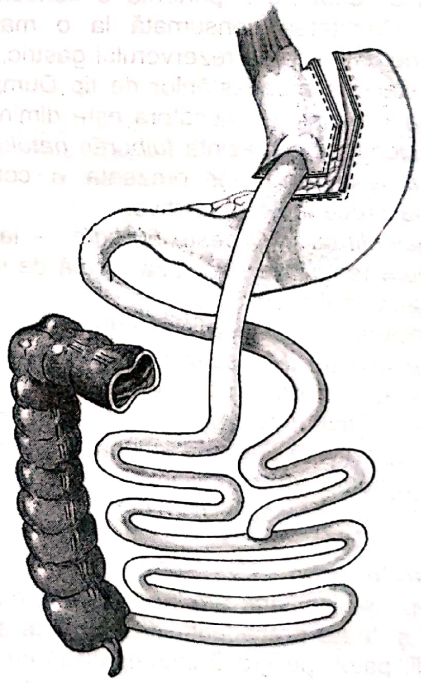

Fig. 1 – Schema montajului de Bypass gastric pe ansă în Y.

Scanned with OKEN Scanner

dovedit a fi o alternativă sigură şi eficientă a bypass-ului prin abord deschis, numărul procedeelor efectuate anual fiind în continuă creştere.

Indicaţii

- Procedeul de GBP respectă aceleaşi *criterii de includere* şi de excludere ale pacienţilor cu obezitate morbidă asupra cărora există astăzi consens (vezi tabel nr. 1, *Introducere*).
- Operaţia de gastric bypass combină mecanisme *restrictive* cu cele *malabsorbtive* însă, un rol important în reducerea durabilă a excesului ponderal, îl prezintă *modificările hormonale* induse de acest montaj (sindrom Dumping, modificarea nivelului plasmatic de PYY,GIP,GLP sau Ghrelin).

Indicaţii particulare:

– *Pacienţii consumatori de dulciuri în cantitate exagerată („sweet eaters")*. În GBP, pacienţii prezintă o reducere importantă a consumului de dulciuri. Cantitatea consumată la o masă este limitată de capacitatea rezervorului gastric, precum şi de instalarea manifestărilor de tip Dumping, iar absorbţia intestinală a acestora este diminuată.

– Pacienţii care prezintă *tulburări patologice ale apetitului* (exagerat) vor prezenta o complianţă redusă la procedeele restrictive.

– *Pacienţii cu IMC peste 50 kg/m²* – la aceştia procedeele restrictive asociază o rată de insucces semnificativ mai mare;

– *Pacienti cu diabet zaharat de tip II (chiar dacă prezintă un IMC scăzut)*;

– Pacienţii la care a fost efectuat un procedeu restrictiv de chirurgie bariatrică, metodă care s-a dovedit inadecvată pentru a influenţa curba ponderală, ar trebuie să beneficieze de GBP sau de Diversie Biliopancreatica (BPD);

Contraindicaţii

- Bypass-ul gastric are aceleaşi *contraindicaţii* ca şi toate procedeele de chirurgie a obezităţii: patologie gravă incompatibilă cu anestezia generală, neoplazii, cauze endocrine de obezitate, boli psihice, dependenţă de droguri etc. În plus, pentru chirurgia laparoscopică abdomenul cicatricial sau IMC ≥ 80 kg/m² pot constitui o cantraindicaţie relativă pentru acest abord, mai ales atunci când experienţa în chirurgia endoscopică este limitată.

Notă: Pacienţii care prezintă *super obezitate morbidă (IMC > 50 kg/m²)* sau mai mult – *super-super obezitate (IMC > 60 kg/m²), obezitate extremă (IMC > 70 kg/m²)* – au indicaţie de GBP sau de BPD, dar asociază uneori un risc anestezico-chirurgical foarte important. Pentru a diminua riscul de instalare a unor complicaţii intra- şi postoperatorii grave, la aceşti pacienţi la care se asociază comorbidităţi foarte importante, se recomandă o atitudine chirurgicală secvenţială. În primul timp operator se efectuează un procedeu mai simplu tehnic a cărui eficienţă va determina pacientul să slăbească – ex. gastrectomie longitudinală laparoscopică. După ce pacientul va pierde un procent important din excesul ponderal, comorbidităţile se ameliorează, iar riscurile anestezico-chirurgicale vor fi reduse semnificativ. În aceste condiţii, efectuarea celei de-a doua etape chirurgicale, care va definitiva realizarea procedeului ales – GBP sau BDP-DS prin abord laparoscopic – va fi mult mai facilă, asociind mortalitate şi morbiditate reduse. Din acelaşi raţionament, dacă riscul operator este exagerat se recomandă 3 etape terapeutice, prima constituind-o plasarea endoscopică a unui balon intragastric.

TEHNICA LAPAROSCOPICĂ

Operaţia de gastric bypass poate fi realizată prin abord laparoscopic sau prin abord deschis, ambele respectând aceiaşi timpi operatori. Procedeul miniminvaziv are tot mai mulţi adepţi datorită avantajelor sale incontestabile şi tinde să devină „standard de aur" pentru GBP, în timp ce pentru calea deschisă sunt rezervate situaţiile de excepţie.

Toţi pacienţii cu obezitate morbidă care în urma examenelor clinice şi paraclinice efectuate exhaustiv sunt candidaţi pentru GBP laparoscopic vor fi supuşi unui protocol de pregătire preoperatorie. Scopul acestei etape obligatorii este de a ameliora riscurile anstezico-chirurgicale evaluate cu multă responsabilitate şi de a îmbunătăţii condiţiile tehnice specifice acestui abord.

Poziţia pacientului şi a echipei operatorii

- Pentru GBP laparoscopic, pacientul obez este aşezat pe o masa de operaţie adaptată chirurgiei bariatrice, în decubit dorsal, cu membrele inferioare în abducţie.
- Chirurgul operator este poziţionat între membrele inferioare ale acestuia, iar ajutoarele (cameraman-ul şi chirurgul ajutor) pe partea dreaptă şi, respectiv pe partea stângă a pacientului.

Scanned with OKEN Scanner

• Cameraman-ul este întodeauna aşezat pe un scaun suficient de scund pentru a nu incomoda mişcările braţelor operatorului şi suficient de comod pentru a asigura constant o imagine intraoperatorie ireproşabilă. (fig. 2)

Poziţia Trocarelor

Camera de lucru necesară abordului laparoscopic se realizează prin insuflarea cavităţii peritoneale cu CO_2 la o presiune de 12-14 mmHg.

Schema de plasare a trocarelor de lucrul pentru gastric bypass este prezentata în figura 3. Pentru introducerea şi manipularea instrumentelor de lucru specifice sunt necesare 5-7 trocare de lucru cu diametrul de 5, 10, 12 sau 15 mm, dispuse ca în imagine. Numărul acestora poate fi suplimentat în funcţie de situaţia particulară întâlnită la respectivul pacient (ex.sindrom aderenţial, marele epiploon foarte bine reprezentat).

- *Trocarul optic (1) (10 mm, reutilizabil)* este plasat în vecinătatea cicatricei ombilicale. Frecvent acest punct de acces nu oferă o perpectivă adecvată pentru disecţia gastrică, însă facilitează o bună explorare a cavităţii peritoneale şi realizarea în condiţii optime a timpului intestinal. (fig. 3)
- La stânga trocarului optic, sub controlul vizual al telescopului cu vedere laterală, se introduce un *trocar de 15 mm*, (2) poziţionat pe linia medio- claviculară stângă.
- Lateral de acesta, la o distanţă corespunzătoare, se plasează un *trocar de 5 mm* (5) destinat instrumentelor manipulate de chirurgul ajutor.
- *Trocarul optic suplimentar (10 mm, reutilizabil)* este plasat la stânga liniei mediane, la aproximativ 20 de cm faţă de xifoid (3).
- La stânga trocarului optic cranial, se introduce un *trocar de 12 mm*, (4) poziţionat pe linia medio- claviculară stângă. Trocarele 3 şi 4 vor fi folosite exclusiv pentru timpii de realizarea a rezervorului gastric şi a anastomozei gastro-jejunale.
- La dreapta liniei mediane, pe linia medio-claviculară dreapta, la 5-7 cm inferior faţă de rebordul costal, se introduce *al doilea trocar de 12 mm.* (7)
- În regiunea epigastrică se plasează o *canulă de 10 mm* care să permită introducerea *depărtătorului de ficat.*(6) Poziţia exactă a acestui trocar depinde de dimensiunea lobului stâng hepatic: cu cât acesta este mai voluminos cu atât portul de acces epigastric trebuie orientat mai inferior.

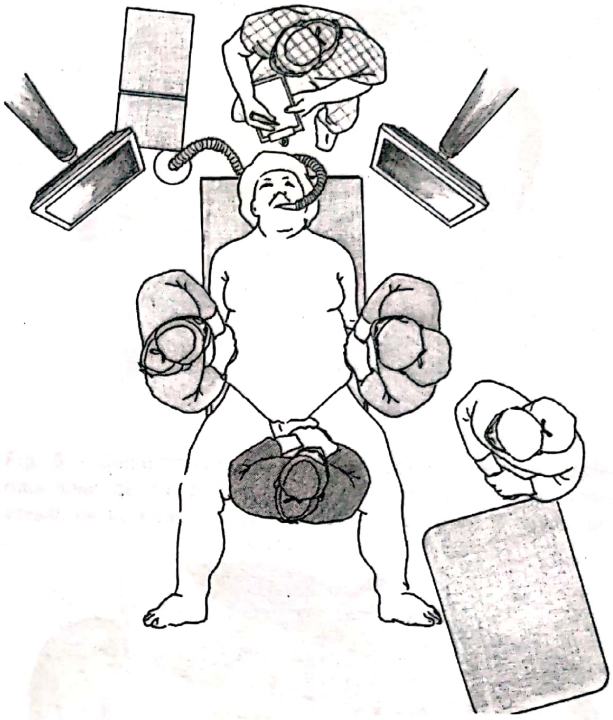

Fig. 2 – Poziţia pacientului şi a echipei operatorii pentru gastric bypass prin abord laparoscopic. Chirurgul operator se afla între membrele inferioare ale pacientului.

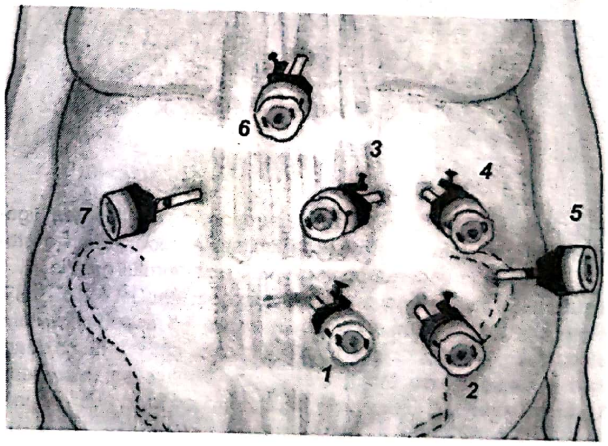

Fig. 3 – Schema de dispunere a trocarelor de lucru pentru operaţia de gastric bypass. Pentru un pacient dificil, cu IMC ridicat toate porţile de acces vor fi necesare. În cazurile mai facile din punct de vedere tehnic trocarele 1-4 pot fi inlocuite doar de 2 trocare.

Scanned with OKEN Scanner

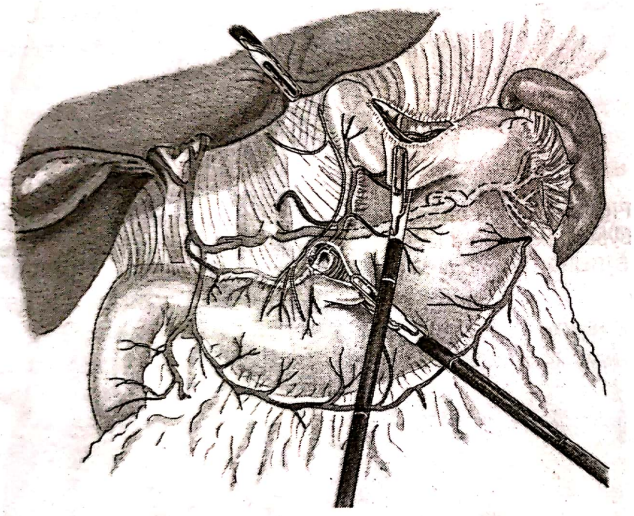

Fig. 4 – RYGBP prin abord laparoscopic. Secţionarea ligamentului gastro-frenic şi disecţia limitată a micii curburi a stomacului in vederea confecţionarii rezervorului gastric.

Instrumentar specific

• Pentru GBP prin abord videoasistat este necesară utilizarea unor *instrumente laparoscopice cu lungime sporită* (peste 40 de cm) pentru a putea pătrunde cu uşurinţă în ariile de disecţie.

• Tehnica de gastric bypass presupune efectuarea unor secţiuni şi anastomoze digestive.

• Utilizarea aparatelor de sutură mecanică simplifică procedeul laparoscopic şi îl face reproductibil.

• Deşi sunt descrise tehnici videoasistate care nu utilizează staplere complexitatea gesturilor şi durata prelungită a actului operator nu o recomandă ca pe o atitudine de rutină.

Etape operatorii

a) *Confecţionarea rezervorului gastric*

Confecţionarea rezervorului gastric presupune mai multe etape:

• Secţionarea ligamentului gastro-frenic şi identificarea pilierului diafragmatic stâng (fig. 4). Astfel, unghiul Hiss va fi parţial mobilizat faţă de planurile posterioare, facilitând aplicarea staplerelor de sutură mecanică aşa cum va fi prezentat mai jos.

• Disecţia de la nivelul micii curburi gastrice (fig. 4) constituie cel mai delicat timp operator. Scopul acestor gesturi este de a permite aplicarea staplerelor liniare de sutură mecanică. Pe de altă parte, trebuie subliniat că, secţionarea stomacului trebuie să respecte vascularizaţia micii curburi. În aceste condiţii, deschiderea bursei omentale trebuie realizată prin gesturi de disecţie care progresează în imediata vecinătate a peretelui gastric, menţinând o hemostază adecvată într-o arie anatomică intens vascularizată.

– O pensă de prehensiune atraumatică, introdusă prin trocarul 5, manipulată de ajutorul din partea stângă, va tracţiona mica curbură a stomacului antero-lateral stâng. Astfel, va fi expusă adecvat inserţia ligamentului gastro-hepatic pe marginea dreaptă a stomacului; la acest nivel chirurgul operator va diseca cu ajutorul unor instrumente introduse prin trocarele 4 şi 7, iar telescopul cu vedere laterală va fi introdus prin trocarul 3 (fig. 3). Pentru acest timp operator sunt necesare cârligul electrod monopolar şi o pensă bipolară, eventual asistată computerizat (LigaSure).

– Dacă abordul micii curburi gastrice este dificil sau nesigur de la dreapta la stânga, disecţia poate fi realizată dinspre posterior; se pătrunde în bursa omentală lateral de marea curbură gastrică, respectând arcada gastroepiploică. Peretele posterior gastric este tracţionat anterior, iar faţa posterioară a micii curburi gastrice va fi expusă gesturilor de disecţie.

Scanned with OKEN Scanner

• Aplicarea staplerelor de sutură mecanică va fi orientată în sens transversal, de la dreapta la stanga (fig. 5) Pentru RYGBP, capacitatea rezervorul gastric subcardial trebuie să fie de 15-30 ml. Calibrarea acesteia se poate realiza cu ajutorul unei sonde tutore (42FR) (fig. 6) sau a unui cu balonaş umflat intragastric al cărui profil stabileşte limita de secţiune gastrică. Linia de gastrectomie se poate orienta şi în funcţie de anumite repere anatomice: între a doua şi a treia arcadă vasculară a mici curburi sau prin marcarea a 6 cm de nivelul joncţiunii esogastrice (fig. 4).

– La acest nivel, perpendicular pe axul stomacului, se aplică un stapler linear de 45/60 mm lungime, conţinând pe fiecare versant câte 3 rânduri de agrafe metalice de 3,5 mm înălţime.
– Ulterior se vor aplica, succesiv, 1-2 staplere lineare (60/3.5 sau 45/3.5), paralel cu mica curbură gastrică, în direcţia unghiului Hiss). Sonda de calibrare introdusă de medicul anestezist va asigura realizarea unui rezervor gastric de dimensiuni adecvate. (fig. 6) Locul acestui tutore poate fi luat şi de un gastroscop flexibil care va prilejui ulterior inspecţia endolumenală a anastomozei gastro-jejunale.
– Linia de agrafare poate fi consolidată prin aplicarea unui surget continuu sero-musculoseros sau utilizarea unor materiale de întărire resorbabile (ex.*Seamguard sau Peri-Strips Dry*). Aceste manevre vizează asigurarea unei hemostaze adecvate la nivelul tranşelor de sutură mecanică de pe punga gastrică sau de la nivelul stomacului restant.

• *Verificarea etanşeităţii suturii digestive cu albastru de metilen* încheie timpul de realizare a noului rezervor gastric. Procedura chirurgicala se desfăşoară în continuare cu *timpul intestinal* al operaţiei de gastric bypass.

Notă. Realizarea pungii gastrice de mici dimensiuni presupune un foarte bun acces în regiunea corespunzătoare joncţiunii-esogastrice. Expunerea acestei arii anatomice este posibilă prin retractarea cranială a lobul stâng hepatic, utilizând depărtătoare atraumatice cu design special (introduse prin canula 6). In unele cazuri (ficat modificat patologic, lob stâng foarte voluminos si imobil sau ţesut adipos perigastric excesiv) evaluarea condiţiilor tehnice de realizare a RYGBP impune o atitudine secvenţială. Tactica operatorie va fi modificată şi, operaţia va fi limitată *la rezecţie gastrică longitudinală* sau doar timpul explorator.

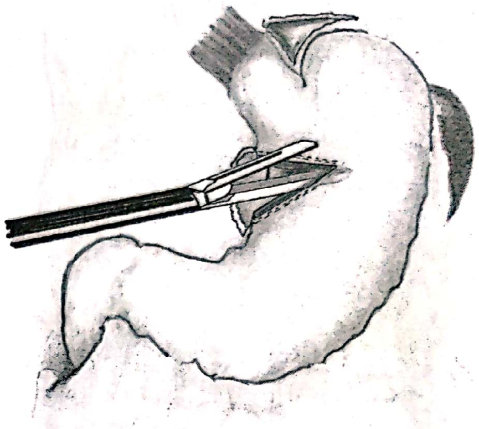

Fig. 5 – Confecţionarea rezervorului gastric. Aplicarea staplerului liniar de sutură mecanică va fi orientată în sens transversal, de la dreapta la stânga, perpendicular pe mica curbură a stomacului.

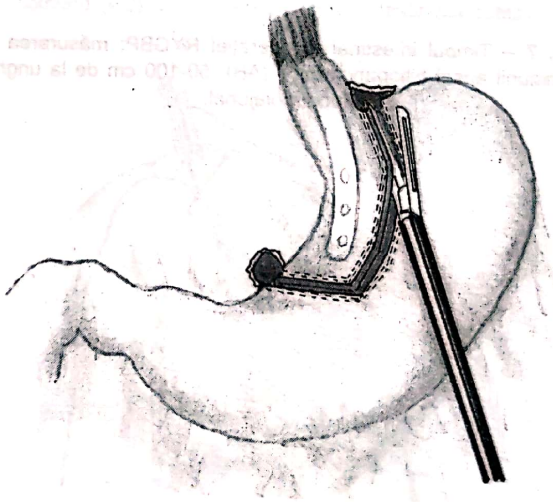

Fig. 6 – Confecţionarea rezervorului gastric. Aplicarea staplerlor liniare de sutură mecanică paralel cu mica curbură gastrică, în direcţia unghiului Hiss. Calibrarea pungii gastrice se realizează cu ajutorul unei sonde tutore de 42Fr sau a unei sonde cu balonaş, introduse transoral de către medicul anestezist

Scanned with OKEN Scanner

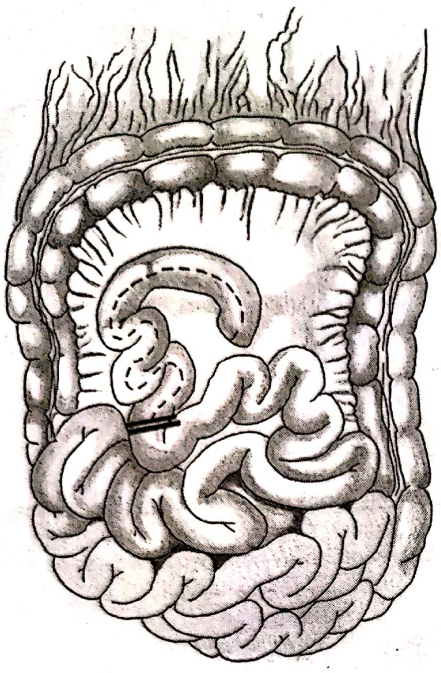

Fig. 7 – Timpul intestinal al operaţiei RYGBP: măsurarea dimensiunii ansei biliopancreatice (AB), 50-100 cm de la unghiul duodenojejunal.

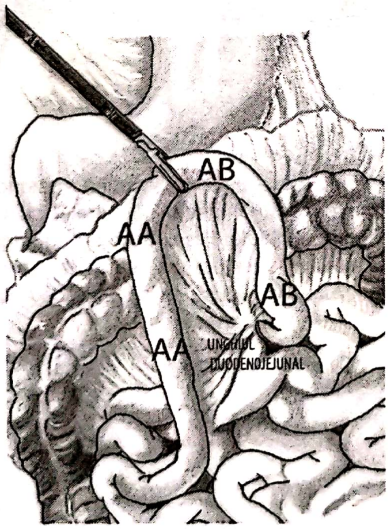

Fig. 8 – Timpul intestinal al operatiei RYGBP: măsurarea dimensiunii ansei biliopancreatice (AB), 50-100 cm de la unghiul duodenojejunal. Limita dintre cele 2 segmente intestinale va fi marcată şi fixată la nivelul peretelui anterior al stomacului.

b) *Aproximarea ansei Roux*

Stabilirea dimensiunilor anselor intestinale destinate transportului secreţiilor gastro-bilio-pancreatice – *ansa biliară* (AB) – şi pentru vehicularea alimentelor – *ansa alimentară* (AA), reprezintă prima etapă a timpului intestinal din cadrul operaţiei RYGBP. Măsurarea acestora se iniţiază de la nivelul unghiului duodenojejunal, folosind benzi etalonate anterior sau marcaje realizate pe instrumentele de prehensiune.

Pentru RYGBP, *ansa biliară* (AB) este primul segment de jejun pe care îl măsurăm, lungimea sa fiind stabilită la 50 cm pentru pacienţii cu IMC > 50 kg/m^2 sau la 100 cm pentru pacienţii cu IMC 50 kg-m^2. (fig 7) De al acest nivel 100 respectiv 150 cm, în funcţie de IMC (sub sau peste 50 kg/m^2) vor fi alocaţi ansei alimentare (ansa Roux). Vor fi prezentate în continuare 2 variante tehnice prin care va fi continuată procedura de RYGBP:

Varianta 1. Capătul distal al ansei biliare, precum şi capătul proximal al ansei alimentare (AA) vor fi marcate separat. La acest nivel va fi realizată transecţiunea intestinului subţire cu ajutorul unui stapler linear de sutură mecanică adecvat (45/2.5 sau 60/2.5). (fig. 7) După realizarea anastomozei entero-enterale, dintre extremităţite distale ale anselor biliară şi alimentară, capătul proximal al ansei alimentare va fi mobilizat supramezocolic până în vecinătatea rezervorului gastric nou creat, la care va fi anastomozat. Ansa alimentară (AA) este anastomozată la punga gastrică cu ajutorul dispozitivelor de sutură mecanică (stapler circular sau linear) sau prin sutură manuală. Trecerea supramezocolică a ansei Roux se poate realiza fie transmezocolic (retrocolic) – jejunul ascensionând către punga gastrică prin faţa sau prin spatele stomacului remanent (antegastric sau respectiv, retrogastric) –, fie precolic şi antegastric.

Varianta 2. (Tehnica Lönroth) Limita dintre ansa biliară (AB) şi ansa alimentară (AA) va fi reperată şi fixată la nivelul feţei anterioare a stomacului. (fig 8). De la acest nivel va fi derulată ansa alimentară (AA) corespunzător a 100-150cm de jejun. Masa intestinală respectivă, împreună cu mezenterul aferent vor fi poziţionate în jumătatea dreaptă a cavităţii peritoneale. Capătul distal al ansei alimentare va fi mobilizat în vecinătatea extremităţii caudale a ansei biliare; un fir de reper 2.0 va fixa reciproc cele 2 anse jejunale. Cele 2 segmente intestinale se anastomozează *latero-lateral*. De la acest nivel, traseul alimentelor şi al secreţiilor bilio-pancreatice

Scanned with OKEN Scanner

este comun (AC); lungimea acestui segment (AC) rămâne neidentificată atâta vreme cât nu se cunoaşte dimensiunea întregului intestin subţire. (fig. 9)

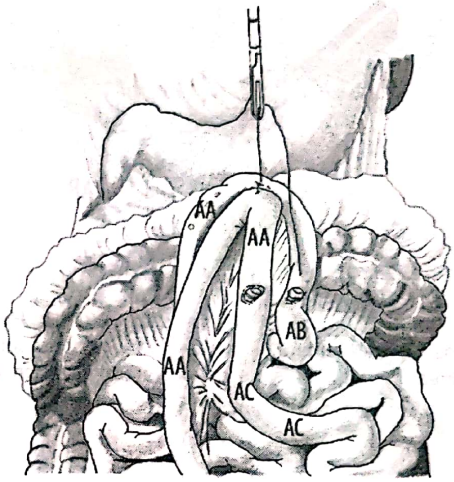

Fig. 9 – Timpul intestinal al operatiei RYGBP: După măsurarea dimensiunii ansei alimentare (AA) este reperat nivelul la care se va realiza anastomoza entero-enterală,între extremităţile caudale ale AA şi AB. Distal de acest nivel se constituie ansa comună (AC) care interează restul intestinului subţire.

c) *Anastomoza entero-enterală*

• Cu ajutorul cârligului electrod monopolar, pe marginea antimezostenică al fiecarui partener intestinal al anastomozei se realizează câte o breşă de *enterotomie* cu lungimea de 3-4 mm (fig. 10);

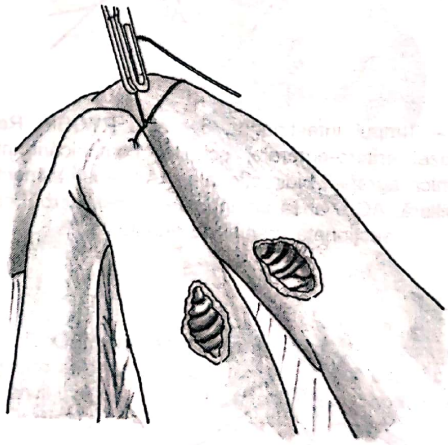

Fig. 10 – Timpul intestinal al operaţiei RYGBP: Realizarea breşelor de enterotomie

• Braţele staplerului linear (cartuşul şi respectiv anvil-ul) se introduc prin breşele enterale respective. (fig. 11) Se recomandă utilizarea cartuşelor albe (60-2.5) încărcate cu agrafe a căror dimensiuni sunt adecvate peretelui intestinal;

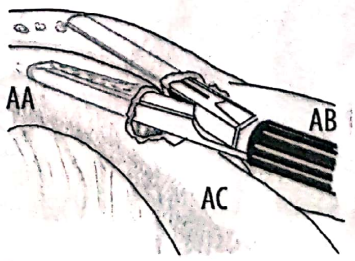

Fig. 11 – Timpul intestinal al operatiei RYGBP: Realizarea anastomozei entero-enterale, latero-lateral, prin aplicarea unui stapler linear orientat în sens cranial.

• Pentru a preveni instalarea unei obstrucţii la nivelul anastomozei entero-enterale se recomandă realizarea unei comunicări largi între cei 2 parteneri intestinali, prin tehnica agrafării bidirecţionale. După ce primul stapler 60-2.5, introdus prin canula nr. 2, a fost acţionat (fig. 11), un al doilea

Scanned with OKEN Scanner

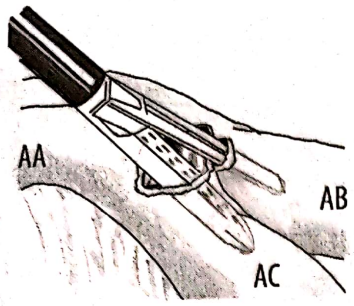

Fig. 12 – Timpul intestinal al operatiei RYGBP: Realizarea anastomozei entero-enterale, latero-lateral, prin aplicarea unui stapler linear orientat în sens caudal/lateral (tehnica agrafării ţidirecţionale).

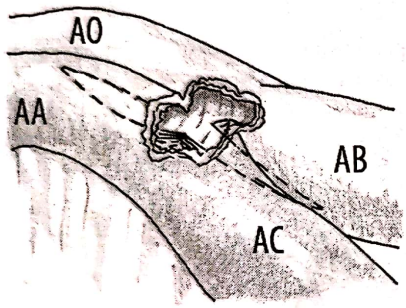

Fig. 13 – Timpul intestinal al operaţiei RYGBP: Realizarea anastomozei entero-enterale; schema comunicării intestinale după tehnica agrafării bidirecţionale. AA – ansă alimentară, AB – ansă biliară, AC – ansă comnă, Ao – ansă oarbă, care va fi secţionată cranial de anastomoză.

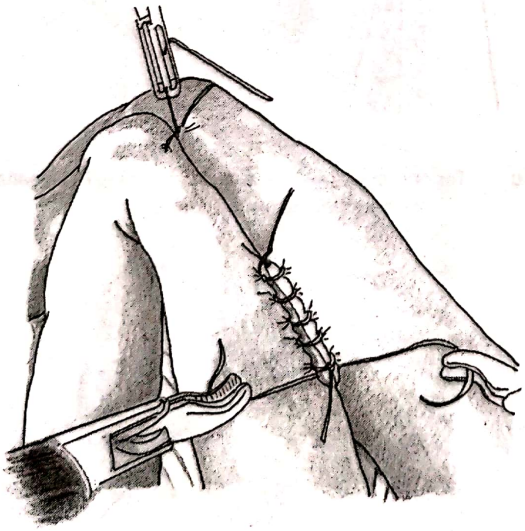

Fig. 14 – Timpul intestinal al operatiei RYGBP: Închiderea breşei intestinale prin sutură manuală cu fir continuu monofilament.

cartuş (45-2.5 sau 60-2.5) va fi aplicat în sens opus, dispozitivul de agrafare fiind introdus prin portul de acces nr. 7 (fig. 12);

- Finalizarea anastomozei entero-enterale presupune închiderea breşei intestinale anterioare create prin agrafare (fig. 13). Acest deziderat poate fi atins prin sutură manuală cu fir continuu monofilament 2.0 pe ac sertizat (fig. 14) sau prin aplicarea unui stapler de sutură mecanică, orientat perpendicular pe axul anastomozei jejuno-jejunale (fig. 15);
- Verificarea hemostazei la nivelul liniilor de agrafare, precum şi controlul orientării anastomozei astfel încât să fie îndepărtat riscul de torsiune al acesteia reprezintă ultimele gesturi ale timpului intestinal al RYGBP.

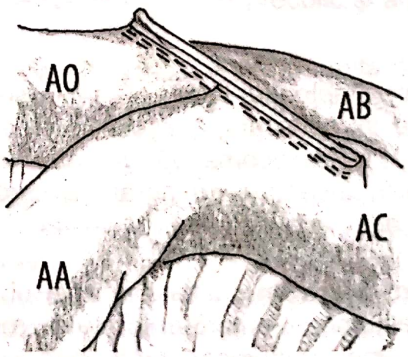

Fig. 15 – Timpul intestinal al operatiei RYGBP: Închiderea breşei intestinale prin sutură mecanică, aplicând un stapler linear perpendicular pe axul anastomozei entero-enterale.

Scanned with OKEN Scanner

d) *Anastomoza gastro-jejunală*

În cadrul tehnicii laparoscopice de RYGBP sunt descrise mai multe variante de realizare a anastomozei gastro-intestinale. Acestea presupun utilizarea *staplerelor de sutură mecanică* (circular sau liniar) sau *sutură manuală*.

- *Anastomoza gastro-jejunală realizată cu stapler circular* presupune prezenţa anvil-ului în rezervorul gastric nou creat, în timp ce, piesa principală a acestui dispozitiv va fi introdusă în partenerul intestinal. În funcţie de modalitatea de introducere a anvil-ului în punga gastrică sunt descrise 3 variante tehnice:

1. *Tehnica transorală (Gagner)* presupune introducerea anvil-ului cu ajutorul unui tub de silicon la extremitatea căruia acesta se află fixat. Acest ansamblu – confecţionat intraoperator sau achiziţionat ca atare (Orvil™, Covidien, USA) – va fi introdus de către medicul anestezist prin cavitatea bucală, astfel încât, extremitatea opusă anvil-ului va urma faringele şi esofagul pentru ca, în final, să proemine prin peretele rezervorului gastric. La acest nivel, chirurgul operator va realiza o gastrotomie minimă prin care, tubul respectiv va fi exteriorizat. Tracţionând antero-lateral de tubul de silicon exteriorizat prin canula nr. 4, anvilul va progresa până la nivelul pungii gastrice. În acest moment, prin secţionarea firului de conexiune, anvil-ul va fi eliberat de tubul de silicon care l-a transportat până la acest nivel. (fig. 16)
2. *Tehnica Transgastrică (Scott, Cadière)* presupune introducerea anvil-ului printr-o breşă de gastrotomie laterală realizată imediat după aplicarea primului stapler liniar utilizat pentru confecţionarea rezervorului gastric. (fig. 17) În acest moment punga gastrică este virtuală, materializarea acesteia realizându-se după aplicarea staplerelor lineare orientate vertical, în direcţia unghiului Hiss. (fig. 18) O breşă gastrică de 3-4 mm este creată în vecinătatea liniei de agrafare, cu ajutorul cârligului electrod monopolar sau a bisturiului cu ultrasunete. Prin acest orificiu este introdusă o pensă de prehensiune care va fi exteriorizată prin breşa gastrică laterală. Aceast instrument va conduce anvilul în lumenul gastric exteriorizându-l prin marginea inferioară a pungii gastrice. Ca alternativă la tehnica descrisă, poate fi considerată introducerea anvil-ului prin breşa gastrică laterală cu ajutorul unei pense solide, introdusă prin trocarul 4, care îl va conduce prin lumenul gastric

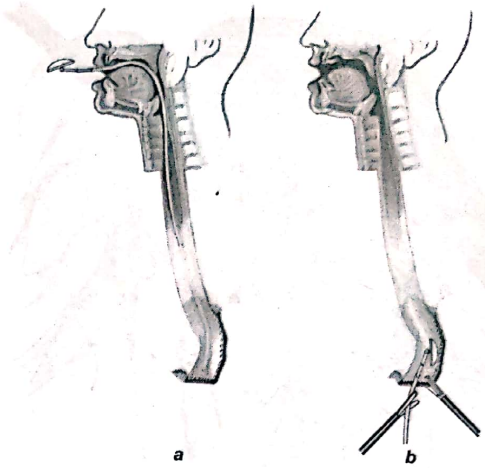

Fig. 16 – RYGBP Anastomoza gastrojejunală cu ajutorul staplerului circular. Varianta Orvil (Covidien). A. Sonda tractor este introdusă transoral până în rezervorul gastric. b. Anvil-ul este condus la nivelul punguliţei gastrice cu ajutorul unor pense de prehensiune; astfel partenerul gastric este pregătit pentru anastomoză.

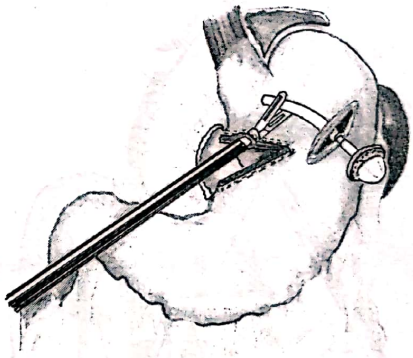

Fig. 17 – RYGBP prin abord laparoscopic. Realizarea anastomozei gastro-enterale cu ajutorul staplerului circular. Introducerea anvil-ului prin tehnica transgastrică (Scott, Cadiere).

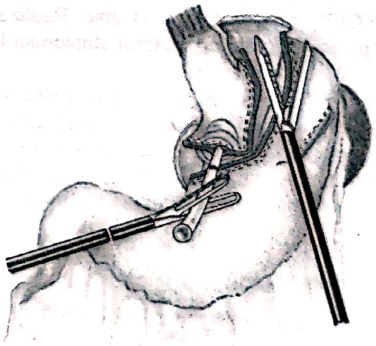

Fig. 18 – RYGBP prin abord laparoscopic. Realizarea anastomozei gastro-enterale cu ajutorul staplerului circular. Finalizarea confecţionării rezervorului gastric după introducerea anvil-ului prin tehnica transgastrică (Scott, Cadiere)

Scanned with OKEN Scanner

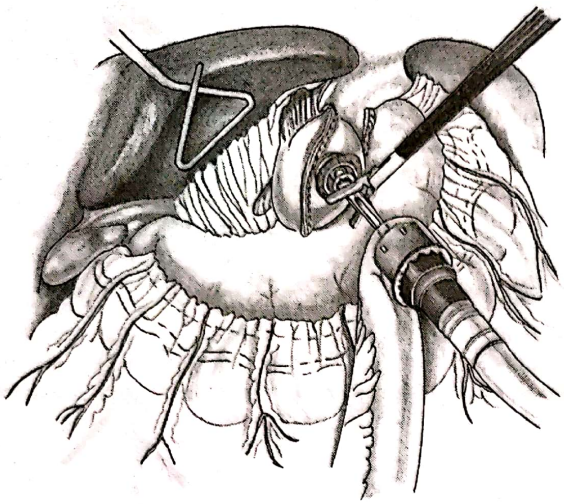

Fig. 19 – RYGBP prin abord laparoscopic. Realizarea anastomozei gastro-enterale cu ajutorul staplerului circular. Conectarea anvil-ului la piesa principal şi aproximarea anastomozei.

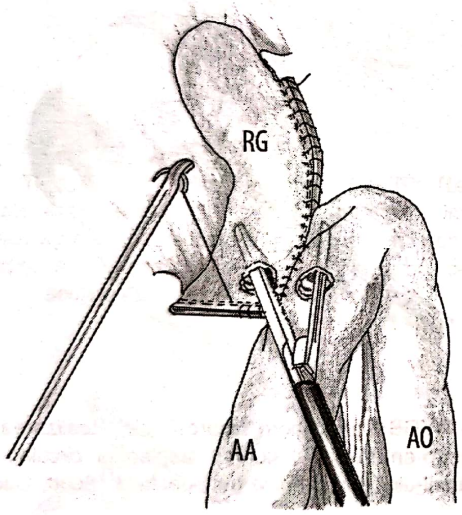

Fig. 20 – RYGBP prin abord laparoscopic. Realizarea anastomozei gastro-enterale cu ajutorul staplerului liniar.

forţându-i penetrarea în vecinătatea liniei de agrafare. Avertizăm însă că, acest artificiu tehnic presupune gesturi mai dificil de controlat, desfăşurate orb în interiorul stomacului. În finalul acestui timp operator, indiferent de procedura aleasă, *breşa de gastrotomie va fi închisă* prin sutură manuală cu fir continuu sau prin aplicarea unui stapler de sutură mecanică.

3. *Tehnica directă (Himpens),* ca şi precedenta variantă, este realizată integral prin manevre laparoscopice. După ce anvil-ul basculat a fost introdus în cavitatea peritoneală, la nivelul rezervorului gastric a cărui realizare a fost finalizată se practică o breşă gastrică orientată decliv. Prin acest orificiu pavilionul anvil-ului va fi introdus intragastric. Calibrarea orificiului menţionat se realizează cu ajutorul unei burse sau prin aplicarea unui stapler linear.

Indiferent prin ce variantă tehnică a fost introdus anvil-ul în rezervorul gastric, finalizarea anastomozei gastro-intestinale realizate cu stapler circular (21 sau 25) presupune cuplarea părţilor componente ale acestui dispozitiv şi acţionarea extracorporeală a acestuia.

Se identifică segmentul intestinal care leagă capătul proximal al ansei alimentare (AA) de anastomoza entero-enterală – marcat în fig. 15 cu AO (ansă oarbă). La acest nivel, respectând o distanţă de 4-5 cm până la anastomoza jejuno-jejunală se realizează o enterotomie largă.

Piesa principală a staplerului circular va fi introdusă transparietal – prin lărgirea breşei de acces nr. 4 – şi ulterior, prin enterotomia mai sus menţionată, fiind condusă 6-10 cm în lumenul intestinal al ansei aferente (AA).

După o poziţionare adecvată a staplerului circular – fără tensine sau torsiuni mezenterice – tija acestuia va penetra regiunea antimezostenică a intestinului respectiv.

După cuplarea anvil-ului cu piesa principală, prin manevre extracorporeale va fi aproximată anastomoza gastro-intestinală. (fig. 19) Acţionarea staplerului circular, conform unor reguli de utilizare universal cunoscute, va conduce la finalizarea anastomozei gastro-enterale.

- *Anastomoza gastro-intestinală realizată cu stapler linear* impune apoziţionarea celor 2 componente digestive şi realizarea unei breşe de acces la nivelul fiecăreia. (fig. 20) Prin aceste 2 orificii – gastric şi enteral – vor fi introduse braţele staplerului linear de sutură mecanică (45-3.5). Breşa anterioară a anastomozei astfel create va fi închisă

Scanned with OKEN Scanner

manual, cu ajutorul unui fir continuu sau prin sutură mecanică, cu ajutorul unui stapler linear orientat perpendicular pe axul anastomozei gastro-enterale.

• *Anastomoza gastro-intestinală efectuată prin sutură manuală* presupune realizarea unui dublu strat posterior – sero-musculo-seros şi respectiv, total – precum şi a unui strat anterior, care interesează integral straturile peretelui gastric şi intestinal. (fig. 20) Gastrotomia şi enterotomia se realizează cu ajutorul cârligului electrod monopolar. Calibrarea anastomozei impune utilizarea unei sonde Fauchet de 36 Fr, introdusă transoral de către medicul anestezist şi trecută în intestin prin breşele gastrică şi enterală. Acest tip de anastomoză reclamă o foarte solidă experienţă în chirurgia laparoscpică avansată. Tocmai din acest motiv, facilităţile oferite de chirurgia robotică (vizualizare tridimensională şi sporirea gradelor de libertate ale instrumentelor de lucru) îşi găsesc o foarte bună aplicaţie în realizarea anastomozei gastro-intestinale din cadrul operatiei RYGBP.

e) *Finalizarea operaţiei de RYGBP*

După realizarea anastomzei gastro-intestinale se va proceda la devascularizarea şi secţionarea ansei de conexiune dintre cele 2 anastomoze (AO). În acest fel circuitul alimentar va fi dirijat doar prin ansa Roux, amestecul cu secreţiile biliodigestive find realizat la nivelul anastomozei entero-enterale (finalizarea montajului în „Y"). Acest timp operator presupune aplicarea a 2 staplere liniare de sutură mecanică (60-2.5) orientate perpendicular pe axul intestinal. Segmentul enteral rezecat (5-10 cm) va fi extras în sac de plastic.

Verificarea etanşeităţii anastomozei gastro-intestinale se va realiza prin introducerea de albastru de metilen prin sonda naso-gastro-jejunală. (fig. 22) Indiferent de varianta de anastomoza gastro-jejunală, linia de agrafare poate fi consolidată prin aplicarea de adeziv de fibrină (*Tissuecol*), scăzând riscul de apariţie a fistulelor anastomotice.

Închiderea spaţiilor intermezenteric şi intermezenterico-mezocolic (spaţiul Peterson) trebuie realizată sistematic (fig. 22). Astfel vor fi prevenite complicaţiile ocluzive determinate de angajarea anselor intestinale prin spaţiile amintite. Dacă ansa Roux a fost trecută trans-mezocolic se impune şi închiderea breşei de la nivelul mezocolonului transvers.

La sfârşitul procedurii de gastric bypass este verificată integritatea anastomozelor, a hemostazei

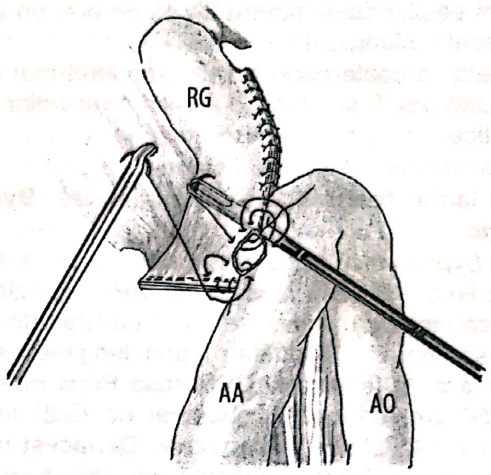

Fig. 21 – RYGBP prin abord laparoscopic: Realizarea anastomozei gastro-enterale cu prin sutură manuală.

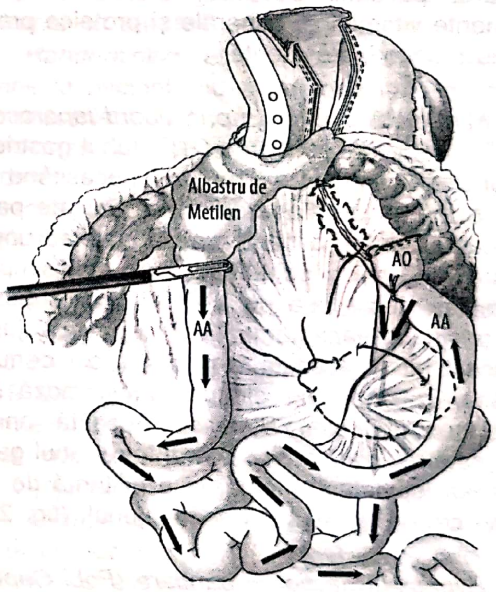

Fig. 22 – RYGBP prin abord laparoscopic: Verificarea etanşeităţii anastomozei gastro-intestinale prin introducerea de soluţie de albastru de metilen şi închiderea breşelor mezenterice. Săgeţile indică sensul în care progresează alimentele şi, respective secreţiile biliopancreatice

Scanned with OKEN Scanner

şi apoi se plasează, pentru 24-48 de ore, un denaj subhepatic stâng.

Toate breşele parietale cu diametrul mai mare de 5 mm vor fi suturate la nivelul structurilor aponevrotice.

Variante tehnice ale operaţiei de Bypass Gastric

1) Bypass-ul Gastric distal sau *cu ansă lungă* (Long limb gastric bypass) (LLGBP) reprezintă o variantă tehnică care se deosebeşte de cea descrisă mai sus (standard) prin lungimea ansei alimentare. În tehnica LLGBP ansa Roux măsoară 200-250 cm, adăugând operaţiei de GBP importante caracteristici malabsorbtive. Din acest motiv, operatie LLGBP este destinată pacienţilor cu IMC foarte ridicat. Pe de altă parte, trebuie menţionat că, în cazul acestei operaţii rata de instalare a fenomenelor carenţiale este superioară operaţei standard, pacienţii trebuind să beneficieze de suplimente vitaminice, minerale şi proteice precum şi de o monitorizare atentă.

2) Mini Gastric Bypass prin abord laparoscopic (LMGB). Pentru acest tip de GBP, tubul gastric are o capacitate mai mare (100 ml) necesitând utilizarea a mai multe stapere liniare, aplicate paralel cu mica curbură, începând din vecinătatea unghiului gastric. Tehnica de LMGB este mai simplă şi mai rapidă decât cea de LRYGBP, presupunând doar o singură anastomoză, cea gastro-jejunală. Din acest motiv această variantă a fost denumită bypass-ul gastric cu o singură anastomoză *(One Anastomosis Gastric Bypass).* Această anastomoză este realizată latero-lateral între tubul gastric şi o ansă jejunală continuă, la o distanţă de 150-200 de cm de unghiul duodeno-jejunal. (fig. 23)

3) Bypass-ul gastic cu bandare (Fobi Capella). Aceast variantă tehnică îşi propune să prevină evacuarea gastrică rapidă urmare a dilatării comunicării gastro-jejunale. Fobi şi Capella propun întărirea ariei preanastomotice cu un inel silastic radio-opac (8Fr × 6 cm). (fig. 24) Astfel realizat procedeul asociază o rată superioară de succes în ceea ce priveşte menţinerea la distanţă a deficitului ponderal.

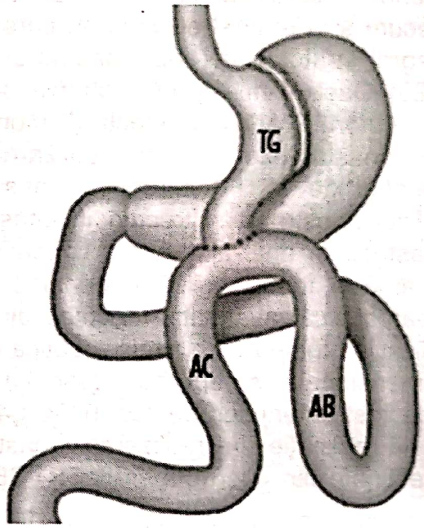

Fig. 23 – Schema operaţiei de Mini Gastric Bypass. Procedeul presupune o singură anastomoză şi absenţa ansei alimentare. TG: tub gastric; AB : Ansă biliară; AC: Ansă comună.

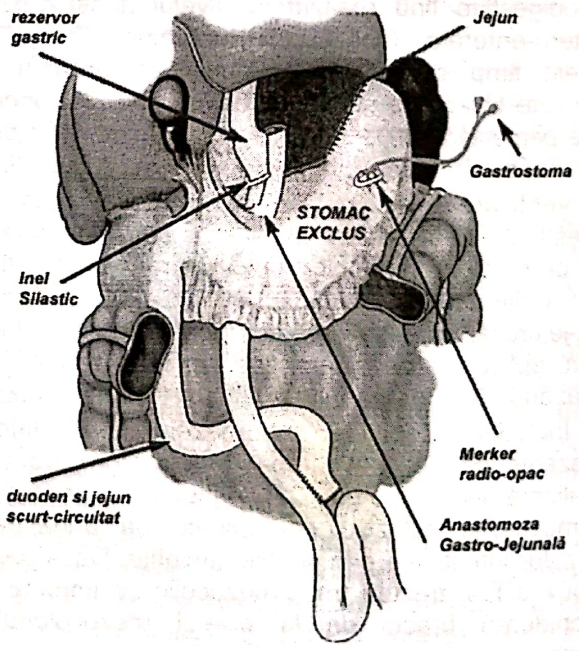

Fig. 24 – Schema operaţiei de Gastric Bypass cu bandarea rezervorului gastric (Fobi-Capella).

Scanned with OKEN Scanner

Perioada postoperatorie

• A doua zi postoperator se efectuează controlul radiologic al anastomozei gastrojejunale utilizând *Gastrografin*. Dacă nu se evidenţiază imperfecţiuni morfologice sau funcţionale la acest nivel, se extrage sonda nasogastrică şi i se permite pacientului să consume lichide în cantităţi foarte reduse. Pacientul rămâne în continuare atent monitorizat, acordând importanţă adecvată oricărui element clinic (tahicardie, ascensiune termică) sau paraclinic survenit în evoluţie. Se continuă profilaxia complicaţiilor trombembolice prin administrarea de heparină cu greutate moleculară mică.

• Între ziua a 2 a şi a 9 a postoperator pacientul va primi doar dietă lichidiană. Timp de 3 săptămâni alimentele ingerate vor fi de consistenţă scăzută şi bine mărunţite. Abia după 3 săptămâni pot fi consumate alimente solide – *"pacientul poate să muşte din alimente şi să înghită ce a muşcat!"*;

• Deşi pacienţii cu gastric bypass pot consuma alimente neselectiv, compoziţia regimului dietetic trebuie verificată de medicul dietetician. Vitaminele şi mineralele care nu se pot absorbi datorită modificărilor induse de GBP trebuie suplimentate exogen pentru toată viaţa. De asemenea, în perioada postoperatorie imediată recomandăm pacienţilor administrarea de antisecretorii gastrice (Omeprazole 2 × 20 mg pe zi timp de 30 de zile);

• Externarea are loc la 2-3 zile postoperator în funcţie de toleranţa digestivă şi momentul reluării tranzitului intestinal pentru gaze şi materii fecale. Pacienţii se prezintă sistematic la control la 30 de zile, 3 luni, 6 luni, 12 luni şi 24 de luni înregistrându-se atent rezultatele, complicaţiile şi particularităţile survenite în evoluţia particulară a fiecăruia dintre pacienţii operaţi.

Incidente. Complicaţii

– *Incidentele hemoragice* minore sunt relativ frecvente în timpul desfăşurării operaţiei laparoscopice de GBP (0-13%). Riscul de apariţie a acestor complicaţii este prezent la toţi timpii de disecţie dar şi, în mod particular, la timpul de sutură mecanică. Hemostaza la nivelul liniei de agrafare liniară sau circulară trebuie riguros verificată extra şi endolumenal.

– *Fistula anastomotică* reprezintă, după *trombembolism*, a doua cauză de mortalitate asociată tehnicii de GBP. Frecvenţa ei este raportată în literatură între 2 şi 7%. Identificarea manifestărilor clinice determinate de această complicaţie este de multe ori dificilă şi greu de obiectivat..

– *Stenoza a anastomozei gastro-jejunale* este citată în 1,6-11,4% din cazuri şi ar putea fi corelată cu timpul de anastomoză efectuat.

– *Stenoza anastomozei jejuno-jejunale* este întâlnită foarte rar, 0,4% dintre pacienţi.

– *Dilataţia gastrică acută* este o complicaţie rară întâlnită (0,6%) şi se poate datora unui obstacol instalat la nivelul ansei biliare. Este o complicaţie gravă, care evoluează insidios şi, nerecunoscută prezintă un important potenţial letal.

– *Trombembolismul pulmonar (TEP)* este cea mai importanţă complicaţie care poate influenţa rata mortalităţii postoperatorii în GBPL. In ciuda implementării profilaxiei mecanice şi medicamentoase, TEP este întâlnită în 0,2 până la 0,64% din cazuri, determinând 30 până la 50% dintre decesele asociate procedeului de GBPL. Riscul de apariţie al acestei grave complicaţii este cu atât mai mare cu cât IMC este mai ridicat.

– *Rabdomioliza* este o complicaţie rară care survine la pacienţii cu super obezitate morbidă la care procedeul laparoscopic de GBP s-a prelungit. Mionecroza gluteală poate avea drept consecinţă pierderea a 50% dintre pacienţii cu rabdomioliză. Procentul poate creşte până la 100% dacă se instalează insuficienţă renală gravă.

– *Ocluzia intestinală* este raportată la pacienţii cu GBPL în 0,6-3,5% din cazuri. Intervalul după care se instalează o astfel de complicaţie este de la câteva luni la câţiva ani. Manifestările ocluzive pot fi determinate de: hernii interne prin spaţiile intermezenteric, Peterson sau mezocolic, stricturi anastomotice sau volvulus la nivelul anastomozei jejuno-jejunale.

– *Ulcerul anastomotic* este o complicaţie întâlnită în medie la 10% (1-16%) dintre pacienţii cu GBP. Riscul maxim de apariţie al acestei complicaţii este la 2 luni postoperator, dar aceste leziuni pot fi întâlnite şi la 10 ani de la operaţie.

– *Eventraţia* este o complicaţie asociată frecvent cu tehnica deschisă de GBP. Pentru varianta de abord laparoscopic, incidenţa eventraţiilor "de trocar" este de 0.7%.

– *Deficienţe minerale şi vitaminice*. Insuficienta resorbţie a fierului (47%), folaţilor (35%) şi a vitamnei B12 (37%) determină anemie, prezentă la 54% dintre pacienţi. Lipsa acută de Tiamină (Vitamina B1) determină greaţă, vărsături şi poate conduce la apariţia polineuropatiei de tip Wernicke. Deficitul de Calciu şi/sau vitamina D poate con-

Scanned with OKEN Scanner

duce la osteoporoză sau osteomalacie Aceste manifestări preced uneori instalarea unui sindrom de hiperparatiroidism secundar, care rămâne de cele mai multe ori asimptomatic, până când se complică cu fracturi patologice.

– *Malnutriţia protein calorică* este excepţională pentru varianta standard de GBP şi se datorează în exclusivitate unui regim alimentar dezechilibrat. Pentru GBP cu ansă comună scurtă (50cm) aceste deficiente nutritive sunt mai frecvente şi necesită, de cele mai multe ori, refacerea montajului cu alungirea traseului intestinal comun.

Rezultate

• *Durata intervenţiei chirurgicale de gastric bypass laparoscopic* este adecvată complexităţii acestui procedeu. Din acest motiv, pentru experienţele iniţiale sunt raportate valori mai ridicate situate între 200-240 minute. Actualmente, după acumulări importante de experienţă şi progres tehnologic major, durata unei operaţii de gastric bypass prin abord laparoscopic este între 50 şi 120 de minute.

• *Rata conversiei* a fost calculată în 2002 la 2,4%. Odată cu acumularea experienţei, motivele care impun conversia operaţiei laparoscopice la tehnica deschisă (hemoragia, abundenţa tesutului adipos, sindromul aderenţial, insuficienţe tehnice) îşi găsesc rezolvare prin abord miniminvaziv şi această rată tinde către zero.

• *Mortalitatea postoperatorie pentru GBP* este calculată între 0,2% şi 0,5%, iar morbiditatea generală este cotată la 16%.

• *Reducerea Excesului Ponderal*

Datorită modificărilor anatomice şi funcţionale induse de operaţie, pacienţii cu GBP prezintă o diminuare semnificativă a apetitului precum şi, o reducere a cantităţii şi frecvenţei meselor şi gustărilor pe parcursul a 24 de ore. În consecinţa se instalează o balanţă energetică negativă, organismul apelând la rezervele tisulare. Operaţia de GBP este creditată statistic cu o diminuare a excesului ponderal cu un procent situat între 72% şi 82% în primul an.

• *Evoluţia Comorbidităţilor*

– Poate cel mai important beneficiu pe are îl înregistrează pacienţii cu obezitate morbidă în urma diminuării excesului ponderal este ameliorarea sau dispariţia comorbidităţilor. Sindromul de apnee în somn se remite după pierderea a 20 kg din excesul ponderal. Tensiunea arterială se normalizează la 60% dintre pacienţii hipertensivi, acest rezultat menţinându-se la 5 ani postoperator.

– Probabil cea mai spectaculoasă resoluţie morbidă se constată în cazul *diabetului zaharat* de tip II. (83%) La majoritatea pacienţilor obezi care sunt supuşi procedeelor de GBP valorile glicemiei sunt în limite normale şi este întreruptă nevoia de medicamente antidiabetice. Explicaţia remisiuni diabetului după chirurgia bariatrică este asociată cu: scăderea ponderală, diminuarea semnificativă a aportului caloric prin alimentatie, malabsorbţia glucidelor şi a lipidelor, sau alterarea eliberării de hormoni de la nivelul tractului digestiv.

– Scăderea ponderală determină şi ameliorarea suferinţelor aparatului locomotor şi a tulburărilor echilibrului endocrin.

– Odată cu diminuarea excesului ponderal, dar mai cu seamă datorită specificului funcţional al bypass-ului gastric (montaj anti-reflux) pacienţii cu boală de reflux gastroesofagian – frecvent asociată şi determinată de obezitatea morbidă – înregistrează de ameliorări semnificative.

V. DIVERSIA BILIO-PANCREATICĂ

Definiţie. Generalităţi

Diversia biliopancratică (DBP) este un procedeu de chirurgie bariatrică care se bazează pe un *principiu malabsortiv major* prin care este asigurată diminuarea durabilă a excesului ponderal la pacienţii cu obezitate morbidă.

Diversia biliopancreatică constă în *reducerea dimensiunilor stomacului (200-300 ml)* şi conectarea acestuia la o *ansă ileală care va conduce alimentele ingerate în intestinul distal*. Parcursul alimentelor va fi limitat la 250 cm de ileon, în timp ce amestecul cu secreţiile biliopancreatice se va realiza doar în ultimii 50-100 cm de intestin (ansa comună). În practica medicală sunt acceptate astăzi 2 variante tehnice ale acestui procedeu: operaţia Scopinaro şi diversia biliopancreatică cu duodenal switch. Ambele metode vor fi descrise în cuprinsul prezentului capitol.

Scanned with OKEN Scanner

1. *Derivaţia biliopancreatică* a fost propusă ca procedeu de chirurgie bariatrică în 1978 de Nicola Scopinaro (Genoa, Italia), contribuţia sa reprezentând o etapă importantă în istoria chirurgiei obezităţii. Acest montaj restrictivo-malabsobtiv presupune: gastrectomie parţială, anastomoză gastro ileală cu o ansă de 250 cm şi un traseu alimentar comun de 50 cm, fiind cunoscut sub denumirea de *operaţia Scopinaro*. (fig. 1)

Rezultate utilizării acestei operaţii în terapia obezităţii au fost făcută dovada unei scăderi ponderale fiabile: o diminuarea medie a excesului ponderal (EWL) cu 72% la 18 ani postoperator, la pacienţi pentru care nu a existat o dietă impusă.

Dezavantajele operaţiei Scopinaro includ un *grad mai mare de complexitate tehnică* cu implicaţii asupra morbidităţii şi mortalităţii postoperatorii, precum complicaţii imputabile metodei, mai ales *ulcerul anastomotic, deficitele absorbtive* (D, Ca, malnutriţie protein calorică, anemie), scaune voluminoase şi intens mirositoare sau *sindrom Dumping*.

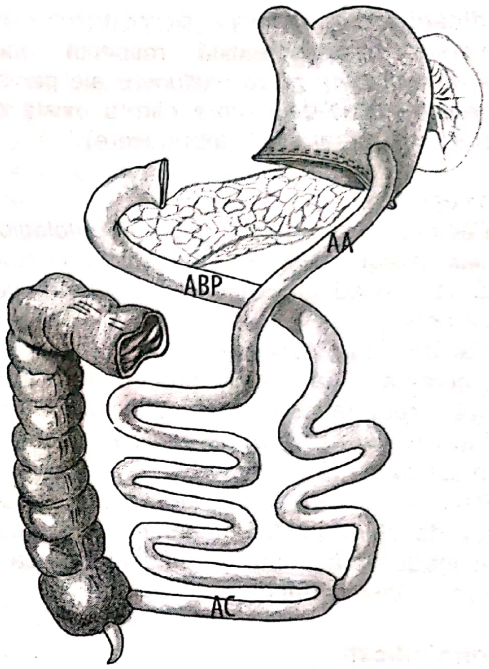

Fig. 1 – Diversia Biliopancreatică – procedeul Scopinaro: rezecţie gastrică, anastomoză gastro-ileală cu ansă alimentară (AA) de 200 cm; ansă comună (AC) cu lungimea de 50 cm.

2. *Diversia bilio-pancreatică cu duodenal switch* (DBP-DS) (fig. 2) a fost propusă de Hess şi îmbunătăţită de Marceau, la începutul anilor '90. Procedeul are la bază diversia biliopancreatică realizată de Scopinaro, modificările fiind inspirate de *duodeno-jejunoanastomoza suprapapilară* imaginată de Tom DeMeester pentru gastrita de reflux alcalin *(Duodenal Switch)*. Tehnica presupune gastrectomie longitudinală parţială *(sleeve gastrectomy)*, secţionarea duodenului suprapapilar, anastomoză duodeno-ileală cu ansa alimentară (AA) de 150 cm şi realizarea unui traseu comun bilio-pancreatico-alimentar de 100 cm proximal de valvula ileocecală. (fig. 2) Aceste modificări au contribuit la diminuarea semnificativă a numărului de scaune şi la îmbunătăţirea resorbţiei minerale şi vitaminice.

În 1999 M.Gagner realizează procedeul *pe cale laparoscopică*. Rezultatele au fost încurajatoare însă complexitatea procedurii la astfel de pacienţi (cu obezitate morbidă) a reprezentat o problemă chiar şi în mâinile experimentate ale acestui pionier al chirurgiei laparoscopice. Din acest motiv, M. Gagner în asentimentul majorităţii chirurgilor bariatrici, recomandă efectuarea operaţiei în 2 timpi (în prima etapă *gastric sleeve*), în condiţii de risc operator diminuat şi comfort chirurgical mult îmbunătăţit.

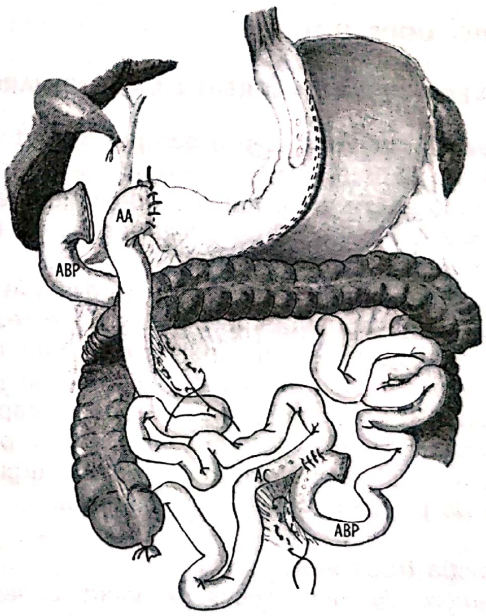

Fig. 2 – Diversia Biliopancreatică cu Duodenal Switch: rezecţie gastrică longitidinală, anastomoză duodeno-ileală cu ansă alimentară (AA) de 150 cm; ansă comună (AC) cu lungimea de 100 cm.

Scanned with OKEN Scanner

Indicaţii

Diversia biliopancreatică respectă aceleaşi *criterii de includere şi de excludere* ale pacienţilor cu obezitate morbidă asupra cărora există astăzi consens (vezi tabel nr. 1, Introducere).

Indicaţii particulare

– Pacienţii care prezintă *tulburări patologice ale apetitului* (exagerat) şi care prezentă o complianţă redusă la procedeele restrictive (*volume eaters, binge eaters).*

– *Pacienţii cu IMC peste 50 kg/m^2 (super obezitate morbidă)* – la aceştia procedeele restrictive asociază o rată de insucces semnificativ mai mare;

– *Pacienţi cu alterare metabolică majoră (chiar dacă prezintă un IMC scăzut).*

– Pacienţii la care a fost efectuat un procedeu restrictiv de chirurgie bariatrică, metodă care s-a dovedit inadecvată pentru a influenţa curba ponderală (ex. Gastric Banding).

Contraindicaţii

Diversia biliopancreatică are aceleaşi *contraindicaţii* ca şi toate procedeele de chirurgie a obezităţii. (vezi capitolul IV. Gastric Bypass)

Tehnici operatorii

1. DIVERSIA BILIOPANCREATICĂ (SCOPINARO)

Poziţia pacientului şi a echipei operatorii

Pentru DBP prin abord laparoscopic, pacientul obez este aşezat pe o masa de operaţie adaptată chirurgiei bariatrice, în decubit dorsal, cu membrele inferioare în abducţie.

Chirurgul operator este poziţionat diferit în funcţie de timpul operator: pentru timpul de rezecţie gastrică şi gastro-entero anastomoză între membrele inferioare ale acestuia, cu ajutoarele (cameraman-ul şi chirurgul ajutor) pe partea dreaptă şi, respectiv pe partea stângă a pacientului, iar pentru realizarea canalului enteral comun chirurgul va opera de pe partea stângă a pacientului.

Poziţia trocarelor

Camera de lucru necesară abordului laparoscopic se realizează prin insuflarea cavităţii peritoneale cu CO_2 la o presiune de 12-14 mmHg.

Schema de plasare a trocarelor de lucrul pentru DBP Scopinaro este prezentata în fig. 3. Pentru introducerea şi manipularea instrumentelor de lucru specifice sunt necesare 5-7 trocare de lucru cu

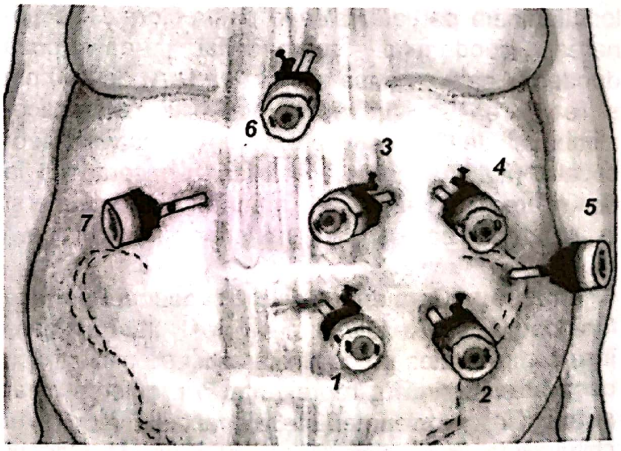

Fig. 3 – Schema de dispunere a trocarelor de lucru pentru operaţia Scopinaro. Pentru un pacient dificil cu IMC ridicat toate porţile de acces vor fi necesare. În cazurile mai facile din punct de vedere tehnic trocarele 1-4 pot fi înlocuite doar de 2 trocare.

Scanned with OKEN Scanner

diametrul de 5, 10, 12 sau 15 mm, dispuse ca în imagine. Numărul acestora poate fi suplimentat în funcţie de situaţia particulară întâlnită la respectivul pacient (ex.sindrom aderenţial, marele epiploon excesiv infiltrat adipos, etc).

• *Trocarul optic (1) (10 mm, reutilizabil)* este plasat în vecinatatea cicatricei ombilicale, oferind o perpectivă adecvată pentru explorarea cavităţii peritoneale, realizarea în condiţii optime a timpului intestinal şi a colecistectomiei.

• La stânga trocarului optic, sub controlul vizual al telescopului cu vedere laterală, se introduce un *trocar de 15 mm*, (2) poziţionat pe linia medio-claviculară stângă.

• Lateral de acesta, va fi montat un *trocar de 5 mm* (5) destinat instrumentelor manipulate de chirurgul ajutor.

• *Trocarul optic suplimentar (10 mm, reutilizabil)* este plasat la stânga liniei mediane, la aproximativ 20 de cm faţă de xifoid (3). Acest port este util pentru timpul de realizare a rezecţiei gastrice dar şi pentru explorarea şi măsurarea ileonului terminal.

• La stânga trocarului optic cranial, se introduce un *trocar de 12 mm*, (4) poziţionat pe linia medio-claviculară stângă. Trocarele 3 şi 4 vor fi folosite pentru timpii de realizarea a rezervorului gastric şi a anastomosei gastro-ileale.

• La dreapta liniei mediane, pe linia medio-claviculară dreaptă, la 5-7 cm inferior faţă de rebordul costal, va fi introdus *al doilea trocar de 12 mm*. (7)

• În regiunea epigastrică va fi montată o *canulă de 10 mm* care să permită introducerea *depărtătorului de ficat*. (6) Poziţia exactă a acestui trocar depinde de dimensiunea lobului stâng hepatic: cu cât acesta este mai voluminos cu atât portul de acces epigastric trebuie orientat mai inferior.

Instrumentar specific

Pacienţii cu obezitate morbidă prezintă modificări importante ale dimensiunilor antropometrice. Din acest motiv este necesară utilizarea unor *instrumente laparoscopice cu lungime sporită* (peste 40 de cm) pentru a putea pătrunde cu uşurinţă în ariile de disecţie. Operaţia Scopinaro presupune efectuarea unor secţiuni şi anastomoze digestive. Utilizarea aparatelor de sutură mecanică simplifică procedeul laparoscopic şi îl face reproductibil.

TIMPII OPERATORI PENTRU BPD

a) Timpul de rezecţie gastrică

Prodedeul de DBP include menţinerea în circuitul digestiv al unui rezervor gastric cu o capacitate de 200-300 ml. Acest deziderat va fi realizat printr-o rezecţie gastrică distală şi presupune mai multe etape:

• Masa de operaţie este manipulată pentru a aşeza *pacientul în anti-Trendelenburg*. Prin această manevră, viscerele abdominale se vor deplasa caudal facilitând realizarea gesturilor operatorii în etajul supramezocolic.

• *Marcarea nivelului la care se va realiza rezecţia gastrică*. Acest obiectiv se poate realiza prin aplicarea curentului monopolar pe suprafaţa stomacului, de-alungul unei linii transversale orientată superior de unghiul gastric. (fig. 4 a)

• *Devascularizarea marii curburi gastrice* distal faţă de reperul de secţiune. Pentru acest timp operator se impune disponibilitatea unui sistem eficient de electrochirurgie, cum ar fi diatermia bipolară asistată computerizat (LigaSure) sau disectorul cu ultrasunete. Tratarea pachetelor vasculare care abordează stomacul la acest nivel va fi extinsă până la 1 cm caudal de pilor.

• *Secţionarea duodenului*. Mobilizarea antropilorică realizată prin manevrele descrise anterior va permite eliberarea facilă a feţei posterioare a bulbului duodenal şi realizarea, la marginea superioară a acestuia, a unei ferestre în ligamentul gastro-hepatic. Sunt create astfel condiţiile aplicării unui stapler linear de sutură mecanică (45-3.5), orientat perpendicular pe axul duodenal. În scop hemostatic, linia de agrafare duodenală poate fi întărită cu fir continuu monofilament sau prin aplicarea unor materiale dedicate (Peristrips Dry sau Seamguard). (fig 4.b)

• *Devascularizarea micii curburi al stomacului* se va realiza cu ajutorul unei disector cu ultrasunete sau cu pensa LigaSure; vor fi tratate vasele care abordează anterior şi posterior stomacul, până la nivelul reperului marcat iniţial (superior de unghiul gastric). Pentru o mobilizare antropilorică completă este adeseori necesară secţionarea aderenţelor gastro-pancreatice, obiectiv realizat cu un instrument de disecţie prevăzut cu energie monopolară. Sunt create astfel condiţiile necesare diviziunii stomacului.

Scanned with OKEN Scanner

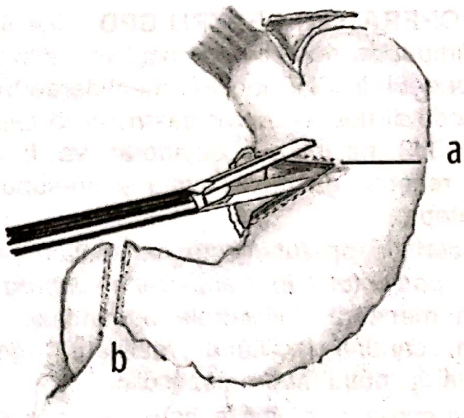

Fig. 4 – Operaţia Scopinaro – Confecţionarea rezervorului gastric: aplicarea staplerelor liniare de sutură mecanică va fi orientată în sens transversal, de la dreapta la stânga, perpendicular pe mica curbură a stomacului.

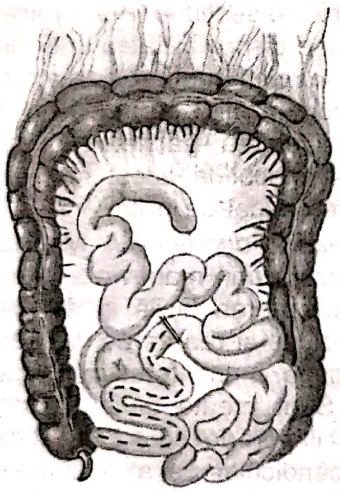

Fig. 5 – Diversie biliopancreatică: Măsurarea ansei comune începând de la valvula ileo-cecală.

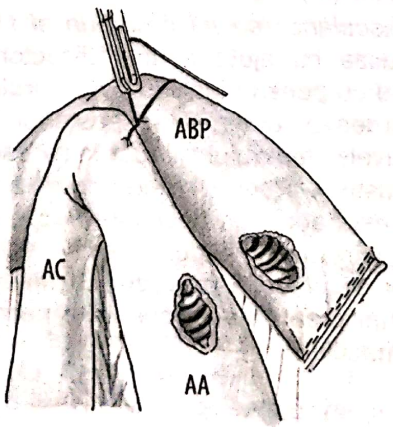

Fig. 6 – DBP – Timpul intestinal al operaţiei: Realizarea breţelor de enterotomie.

• *Secţionarea stomacului* se va realiza prin aplicarea a 2-3 staplere lineare de sutură mecanică (60-3.5), orientate transversal şi introduse prin postul de acces din flancul drept (7). (fig. 4) Pentru *întărirea liniei de agrafare* se recomandă aplicarea materialelor dedicate (PeristripsDry, Seamguard sau rezerve Duet) sau trecerea unui *surget continuu cu fir monofilament 2.0.*

• Piesa de rezecţie va fi parcată într-un sac de plastic pentru a fi ulterior extrasă împreună cu vezicula biliară

b) Colecistectectomia

• Riscul ridicat de formare a calculilor biliari în perioada postoperatorie impune colecistectomia ca o atitudine de rutină pentru toţi pacienţii la care se realizează DBP. (vezi capitolul *Colecistectomia*) Pe de altă parte, unii dintre pacienţii candidaţi pentru DBP prezintă deja litiază veziculară la momentul operator.

• Din punct de vedere tehnic nu sunt necesare precizări suplimentare însă, constant, steatoza hepatică importantă prezentă la aceşti pacienţi asociază un plus de dificultate. Din acest motiv, *abordul anterograd* al veziculei biliare poate fi considerat în toate cazurile. Piesa de rezecţie (colecistul) va fi parcat în sac de plastic alături de fragmentul gastric şi extrase la finalul intervenţiei operatorii.

c) Timpul intestinal

Presupune realizarea traseului intestinal comun (AC) şi aproximarea ansei alimentare (AA). (vezi fig. 1)

• Masa de operaţie este manipulată pentru a aşeza *pacientul în Trendelenburg*. Prin această manevră, viscerele abdominale se vor deplasa cranial facilitând realizarea gesturilor operatorii în etajul inframezocolic.

• *Mobilizarea cranială a marelui epiploon* se va realiza cu ajutorul unor pense atraumatice. Se impune adeseori tratarea unor aderenţe epiplooice viscerale sau parietale.

• *Determinarea canalului intestinal comun* necesită identificarea ileonului terminal, luând ca reper joncţiunea ileocecală. De la acest nivel se măsoară 50 cm în sens cranial, folosind o bandă etalonată anterior sau utilizând marcaje cu lungimea de 5 cm dispuse pe pensele de prehensiune; în acest punct se va fixa un fir de reper (2.0) trecut prin ansa ileală şi peritoneul parietal al flancului drept. (fig. 5, 6)

Scanned with OKEN Scanner

• *Realizarea ansei alimentare* (AA) va fi considerată cranial faţă de reperul amintit anterior. Cu ajutorul unei benzi etalonate sau a marcajelor de pe pensele de prehensiune, vor fi măsuraţi 150 cm de ileon rezerva şi ansei alimentare. La acest nivel, intestinul va fi secţionat prin aplicarea unui stapler linear de sutură mecanică (45-2.5).

• Proximal faţă de linia de secţiune intestinul va constitui *ansa bilio-pancreatică* (ABP) care va vehicula secreţiile hepato-pancreatice. (vezi fig. 5)

• *Poziţionarea ansei alimentare.*Tranşa distală a secţiunii intestinale va fi reperată separat, la acest nivel fiind ancorat un fir sau o bandă textilă de tracţiune. Prin acest artificiu tehnic, extremitatea superioară a ansei alimentare va fi plasată şi menţinută supramezocolic, în vecinătatea rezervorului gastric nou creat. Este obligatorie aprecierea mobilităţii ansei alimentare, al cărui mezou este adeseori retractat şi infiltrat adipos. În acest sens se impune frecvent *secţionarea mezenterului* pe o lungime de 2-3 cm, folosind LigaSure, bisturiu cu ultrasunete sau stapler vascular (45-2.5), obţinând astfel condiţiile unei manipulări intestinale fără tracţiuni exagerate. Poziţionarea ansei alimentare în etajul supramezocolic poate urma un traseu transmezocolic sau precolic, în cea de a doua variantă impunându-se secţionarea sagitală a marelui epiploon.

d) Anastomoza entero-enterală.

• Capătul distal al ansei biliare (extremitatea proximală a tranşei de secţiune) va fi anastomzat cu ileonul, la nivelul marcajului stabilit la 50 cm faţă de valvula ileo-cecală – reperul de unde începe canalul comun. Tehnica recomandată pentru realizarea acestei anastomoze este latero-laterală utilizând sutură mecanică cu stapler liniar.

• Cu ajutorul cârligului electrod monopolar, pe marginea anti-mezostenică al fiecărui partener intestinal al anastomozei se realizează câte o breşă de *enterotomie* cu lungimea de 3-4 mm (vezi fig. 6)

• Braţele staplerului linear (cartuşul şi respectiv anvil-ul) se introduc prin breşele enterale respective. (fig. 7) Se recomandă utilizarea cartuşelor albe (60-2.5) încărcate cu agrafe a căror dimensiuni sunt adecvate peretelui intestinal.

• Pentru a preveni instalarea unei obstrucţii la nivelul anastomozei entero-enterale se recomandă realizarea unei comunicări largi între cei 2 parteneri intestinali, prin tehnica agrafării bidirecţionale. După ce primul stapler 60-2.5, introdus prin canula nr. 2, a fost acţionat, un al doilea cartuş (45-2.5 sau 60-2.5) va fi aplicat în sens opus, dispozitivul de agrafare fiind introdus prin portul de acces nr. 7.

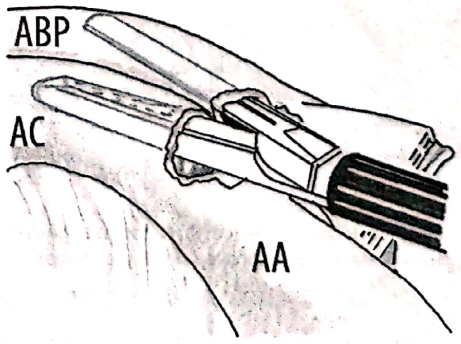

Fig. 7 – DBP – Timpul intestinal al operaţiei: Realizarea anastomozei entero-enterale, latero-lateral, prin aplicarea unui stapler linear orientat în sens cranial.

Scanned with OKEN Scanner

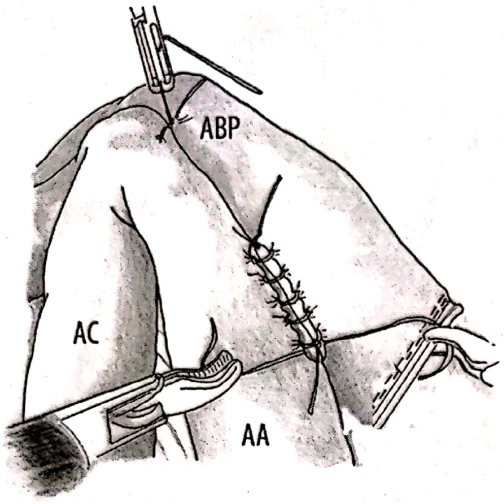

Fig. 8 – DBP – Timpul intestinal al operaţiei: închiderea breşei intestinale anterioare prin sutură manuală cu fir continuu monofilament.

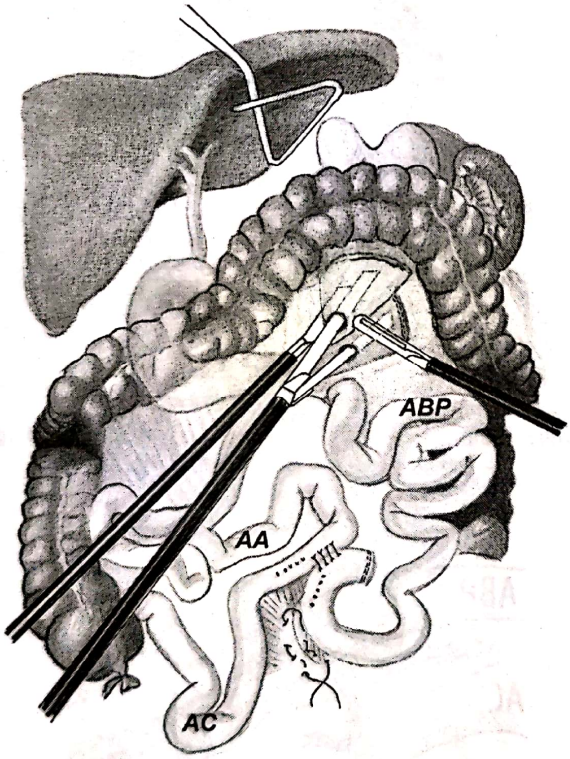

Fig. 9 – Diversie biliopancreatică: anastomoza gastro-jejunală efectuată inframezocolic, cu stapler linear.

• Finalizarea anastomozei entero-enterale presupune închiderea breşei intestinale anterioare create prin agrafare. Acest deziderat poate fi atins prin sutură manuală cu fir continuu monofilament 2.0 pe ac sertizat (fig. 8) sau prin aplicarea unui stapler de sutură mecanică, orientat perpendicular pe axul anastomozei jejuno-jejunale.

• Verificarea hemostazei la nivelul liniilor de agrafare, precum şi controlul orientării anastomozei astfel încât să fie îndepărtat riscul de torsiune al acesteia reprezintă ultimele gesturi ale timpului intestinal al DBP Scopinaro prin abord laparoscopic.

e) Anastomoza gastro-enterală

Capătul proximal al tranşei de secţiune intestinale este mobilizat supra-mezocolic aşa cum am descris anterior. De multe ori însă, mezourile ileale sunt infiltrate şi retractate făcând dificilă această manevră; în aceste situaţii se recomandă coborârea stomacului printr-o breşă a mezocolonului transvers, gesturile de sutură realizându-se submezocolic. (fig. 9) Anastomoza gastro-ileală se poate realiza manual sau prin sutură mecanică. Cea de-a doua variantă se recomandă prin relativa simplitate a unei tehnici standardizate şi presupune realizarea unei comunicări latero-laterale dintre stomac şi ileon, cu ajutorul unui stapler liniar de sutură mecanică.

• Pacientul este poziţionat în *anti-Trendelenburg moderat;*

• Ileonul tracţionat în vecinătatea stomacului este fixat de acesta cu un *fir de apropiere şi reper* (2.0);

• Orientarea anastomozei va asigura *poziţia declivă* a acesteia: pe faţa posterioară a stomacului, cât mai aproape de marea curbură şi de tranşa de secţiune gastrică;

• Câte o breşă parietală cu lungimea de 3-4 mm se va realiza la nivelul marginii anti-mezostenice a ileonului şi, corespunzător, pe stomac (cu ajutorul cârligului electrod monopolar);

• Braţele staplerului linear (cartuşul şi respectiv anvil-ul) se introduc prin breşele respective, iar ulterior dispozitivul va fi închis şi acţionat. Se recomandă utilizarea cartuşelor albastre (45-3.5) încărcate cu agrafe a căror dimensiuni sunt adecvate peretelui gastric (fig. 9).

• Finalizarea anastomozei gastro-enterale presupune *închiderea breşei anterioare* create prin agrafare. Acest deziderat poate fi atins prin *sutură manuală* cu fir continuu monofilament 2.0 pe ac

Scanned with OKEN Scanner

sertizat sau prin aplicarea unui *stapler de sutură mecanică*, orientat perpendicular pe axul anastomozei. Inainte de realizarea a cestui timp operator, prin această breşă digestivă, va fi condusă în intestin *sonda naso-gastro-ileală* introdusă de medicul anestezist.

• *Verificarea etanşeităţii suturii digestive cu albastru de metilen* încheie timpul de realizare a anastomozei gastro-enterale.

În finalul operaţiei Scopinaro vor fi controlate cu rigurozitate hemostaza, corectitudinea orientării anselor intestinale şi vor fi plasate 2 tuburi de dren, subhepatic stâng şi în Douglas.

Închiderea breşelor mezenterice este obligatorie pentru a preveni producerea ocluziilor consecutiv hernierii interne a anselor intestinale.

Toate breşele parietale cu diametrul mai mare de 5 mm vor fi suturate la nivelul structurilor aponevrotice.

2. DIVERSIA BILIOPANCREATICĂ CU DUODENAL SWITCH (DBP-DS)

Diversia bilio-pancreatică cu duodenal switch (DBP-DS) (fig. 2) presupune gastrectomie longitudinală (*sleeve gastrectomy*), secţionarea duodenului suprapapilar, anastomoză duodeno-ileală cu o ansa alimentară (AA) de 150 cm şi unui traseu comun bilio-pancreatico-alimentar de 100 cm proximal de valvula ileocecală.

Poziţia pacientului şi a echipei operatorii

• Pentru DBP-DS laparoscopic, pacientul obez este aşezat pe o masa de operaţie adaptată chirurgiei bariatrice, în decubit dorsal, cu membrele inferioare în abducţie.

• *Chirurgul operator* este poziţionat diferit în funcţie de timpul operator: pentru timpul de rezecţie gastrică şi duodeno-ileostomie între membrele inferioare ale acestuia, cu ajutoarele (cameraman-ul şi chirurgul ajutor) pe partea dreaptă şi, respectiv pe partea stângă a pacientului, iar pentru realizarea canalului enteral comun chirurgul va opera de pe partea stângă a pacientului.

Poziţia Trocarelor

• *Camera de lucru* necesară abordului laparoscopic se realizează prin insuflarea cavităţii peritoneale cu CO_2 la o presiune de 12-14 mmHg.

• *Schema de plasare a trocarelor de lucrul* pentru DBP-DS este prezentată în fig. 10. Pentru introducerea şi manipularea instrumentelor de

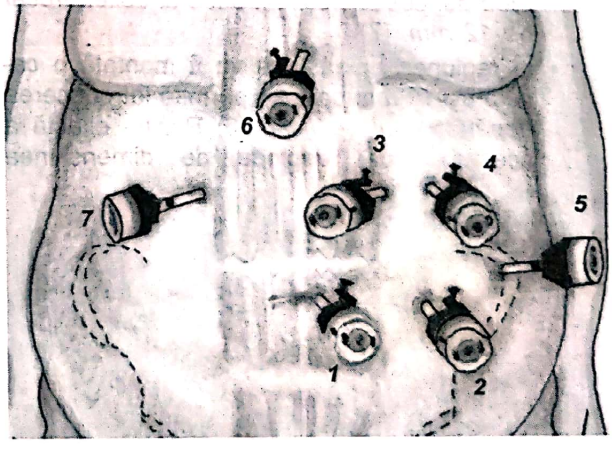

Fig. 10 – Schema de dispunere a trocarelor de lucru pentru DBP-DS. Pentru un pacient dificil cu IMC ridicat toate porţile de acces vor fi necesare. În cazurile mai facile din punct de vedere tehnic trocarele 1-4 pot fi înlocuite doar de 2 trocare.

Scanned with OKEN Scanner

lucru specifice sunt necesare 5-7 trocare de lucru cu diametrul de 5, 10, 12 sau 15 mm, dispuse ca în imagine. Numărul acestora poate fi suplimentat în funcţie de situaţia particulară întâlnită la respectivul pacient (ex. sindrom aderenţial, marele epiploon foarte bine reprezentat).

- *Trocarul optic (1) (10 mm, reutilizabil)* este plasat în vecinatatea cicatricei ombilicale oferind o perpectiva adecvata pentru o buna explorare a cavitatii peritoneale si realizarea in conditii optime a timpului intestinal şi a colecistectomiei.
- La stânga trocarului optic, sub controlul vizual al telescopului cu vedere laterală, se introduce un *trocar de 15 mm*, (2) poziţionat pe linia medio-claviculară stângă.
- Lateral de acesta, va fi montat un *trocar de 5 mm* (5) destinat instrumentelor manipulate de chirurgul ajutor.
- *Trocarul optic suplimentar (10 mm, reutilizabil)* este plasat la stânga liniei mediane, la aproximativ 20 de cm faţă de xifoid (3). Acest port este util pentru timpul de realizare a rezecţiei gastrice dar şi pentru explorarea şi măsurarea ileonului terminal.
- La stânga trocarului optic cranial, se introduce un *trocar de 12 mm*, (4) poziţionat pe linia medio- claviculară stângă. Trocarele 3 şi 4 vor fi folosite pentru timpii de realizarea a rezervorului gastric şi a anastomosei duodeno-ileale.
- La dreapta liniei mediane, pe linia medioclaviculara dreapta, la 5-7 cm inferior fata de rebordul costal, va fi introdus *al doilea trocar de 12 mm*. (7)
- În regiunea epigastrică va fi montată o *canulă de 10 mm* care să permită introducerea *depărtătorului de ficat*. (6) Poziţia exactă a acestui trocar depinde de dimensiunea lobului stâng hepatic: cu cât acesta este mai voluminos cu atât portul de acces epigastric trebuie orientat mai inferior.

Instrumentar specific

Pacienţii cu obezitate morbidă prezintă modificări importante ale dimensiunilor antropometrice. Din acest motiv este necesară utilizarea unor *instrumente laparoscopice cu lungime sporită* (peste 40 de cm) pentru a putea pătrunde cu uşurinţă în ariile de disecţie. DBP-DS presupune efectuarea unor secţiuni şi anastomoze digestive. Utilizarea aparatelor de sutură mecanică simplifică procedeul laparoscopic şi îl face reproductibil.

Tehnica operatorie pentru BPD-DS

a) **Timpul de rezecţie gastrică (gastric sleeve)**

Prodedeul de DBP-DS include menţinerea în circuitul digestiv al unui rezervor gastric cu o capacitate de cca 200 ml. Acest deziderat va fi realizat printr-o rezecţie gastrică longitudinală (*gastric sleeve*) şi presupune mai multe etape:

- Masa de operaţie este manipulată pentru a aşeza *pacientul în anti-Trendelenburg*. Prin această manevră, viscerele abdominale se vor deplasa caudal facilitând realizarea gesturilor operatorii în etajul supramezocolic.
- *Marcarea nivelului la care se va realiza rezecţia gastrică*. Acest obiectiv se poate realiza prin aplicarea curentului monopolar pe suprafaţa stomacului, de-a lungul unei linii paralele cu mica curbură, orientată de la 6 cm de pilor până la unghiul cardio-tuberozitar; odată cu acumularea expertizei în realizarea gastrectomiei longitudinale laparoscopice, aceasta marcare nu mai este necesară, reperul pentru secţiune fiind profilul extragastric al sondei tutore endolumenale (56Fr).

Scanned with OKEN Scanner

- *Devascularizarea marii curburi gastrice* impune disponibilitatea unui sistem eficient de electrochirurgie, cum ar fi diatermia bipolară asistată computerizat (LigaSure) sau disectorul cu ultrasunete. Deschiderea bursei omentale se va realiza corespunzător segmentului inferior al porţiunii verticale a marii curburi gastrice. (fig. 11) La acest nivel aderenţele retrogastrice sunt minime, iar riscul de sângerare sau de lezare viscerală (pancreas, mezocolon transvers) este redus. De la acest nivel se va realiza eliberarea marii curburi gastrice în sens distal – până la 6 cm de pilor (limita inferioară a marcajului de pe suprafaţa gastrică) şi apoi în sens cranial – până la unghiul cardiotuberozitar. (fig. 12). Conexiunile vasculare şi aderenţele epiplooice de la nivelul antrului caudal vor fi prezervate.
- Pe măsură ce stomacul se eliberează de conexiunile vasculare laterale este permisă o expunere amplă a feţei posterioare gastrice. *Aderenţele gastropancreatice*, frecvent descoperite la acest nivel vor fi tratate prin electrochirurgie. Sunt create astfel condiţiile necesare diviziunii stomacului.

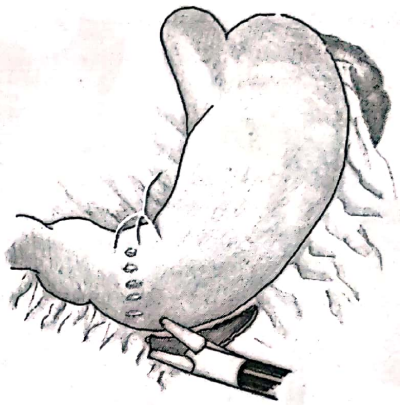

Fig. 11 – DBP-DS. Devascularizarea marii curburi gastrice până la 6 cm de pilor.

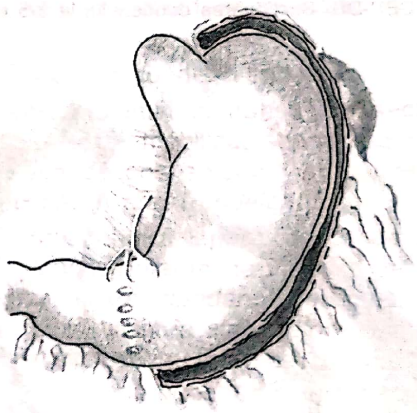

Fig. 12 – DBP-DS. Timpul de rezecţie gastrică – eliberarea completă a marii curburi gastrice cu evidenţierea pilierului diafragmatic stâng.

- *Secţionarea longitudinală a stomacului* se realizează prin aplicarea succesivă a 4-6 staplere de sutură mecanică: EndoGIA 60/3.5 (*Covidien*) sau Echelon Gold 60/3.8 (*Ethicon*). Staplerele vor fi orientate cranial şi introduse prin porturile de acces din flancul drept (7) sau flancul stâng (4). Limita superioară a rezecţiei verticale este situată la nivelul unghiului Hiss. Pentru calibrarea stomacului se recomandă utilizarea unei sinde de calibrare de 56 Fr, introdusă transoral de către me- dicul anestezist. (fig. 13) *Întărirea liniei de agrafare* impune aplicarea materialelor dedicate (PeristripsDry, Seamguard sau rezerve Duet) sau trecerea unui *surget continuu cu fir monofilament 2.0. Piesa de rezecţie* va fi parcată într-un sac de plastic pentru a fi ulterior extrasă împreună cu vezicula biliară.

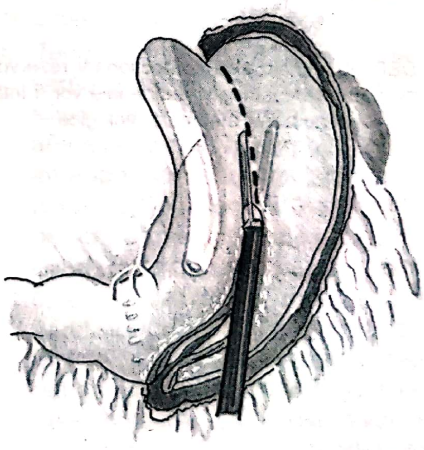

Fig. 13 – DBP-DS. Timpul de rezecţie gastrică longitudinală realizat cu ajutorul staplerelor lineare (3.5 sau 4.8), utilizând o sondă de calibrare de 56Fr.

Scanned with OKEN Scanner

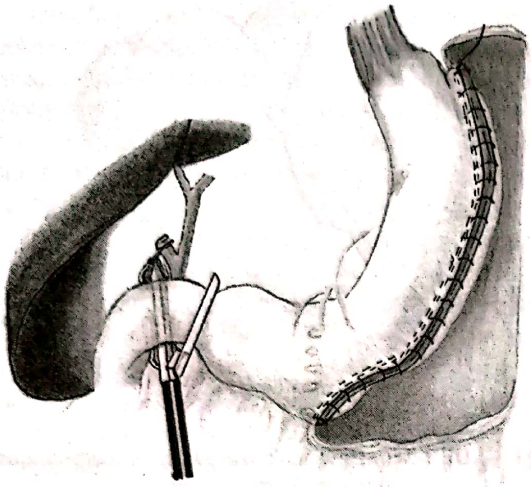

Fig. 14 – DBP-DS. Secţionarea duodenului la 3-5 cm faţă de pilor.

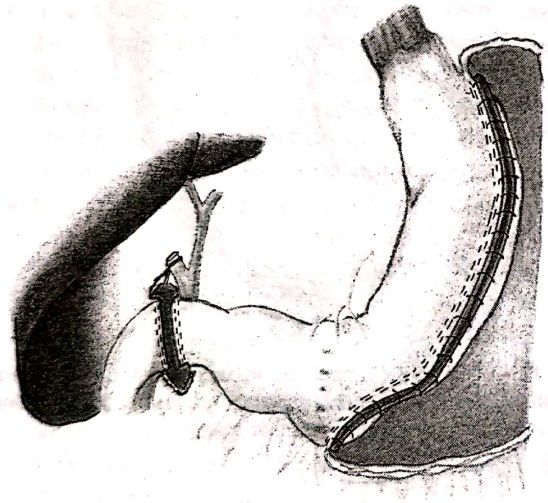

Fig. 15 – DBP-DS. Finalizarea confecţionării rezervorului gastric. Liniile de agrafare gastrice şi duodenale vor fi întărite cu fir continuu sau materiale biologice.

- *Secţionarea duodenului* se va realiza la 3-5 cm distal de pilor, prin aplicarea unui stapler linear de sutură mecanică (60-2.5), orientat perpendicular pe axul duodenal. (fig. 14) La acest nivel, va fi creat un tunel retroduodenal, deschis la marginea inferioară şi superioară a duodenului, prin care se va introduce dispozitivul de sutură mecanică (fig. 14). Linia de secţiune trebuie orientată suficient de departe de pilor pentru a oferi condiţiile de realizare a anastomozei duodeno-enterale, însă trebuie să ţină cont şi de riscul interesării cu axul biliar. Linia de agrafare duodenală poate fi întărită cu fir continuu monofilament sau prin aplicarea unor materiale dedicate (Peristrips Dry sau Seamguard). (fig. 15)

b) Colecistectectomia

Din punct de vedere tehnic nu sunt necesare precizări suplimentare însă, constant, steatoza hepatică importantă prezentă la aceşti pacienţi asociază un plus de dificultate. Din acest motiv, *abordul anterograd* al veziculei biliare poate fi considerat în toate cazurile. Piesa de rezecţie (colecistul) va fi parcat în sac de plastic alături de fragmentul gastric şi extrase la finalul intervenţiei operatorii.

c) Timpul intestinal

Presupune realizarea traseului intestinal comun (AC) şi aproximarea ansei alimentare (AA). (vezi fig. 1, 5, 6, 7, 8)

- Masa de operaţie este manipulată pentru a aşeza *pacientul în Trendelenburg*.
- *Mobilizarea cranială a marelui epiploon* se va realiza cu ajutorul unor pense atraumatice. Se impune adeseori tratarea unor aderenţe epiplooice viscerale sau parietale.
- *Determinarea canalului intestinal comun* necesită identificarea ileonului terminal, luând ca reper joncţiunea ileocecală. De la acest nivel se măsoară 100 cm în sens cranial, folosind o bandă etalonată anterior sau utilizând marcaje cu lungimea de 5 cm dispuse pe pensele de prehensiune; în acest punct se va fixa un fir de reper (2.0) trecut prin ansa ileală şi peritoneul parietal al flancului drept .
- *Realizarea ansei alimentare* (AA) va fi considerată cranial faţă de reperul amintit anterior. Cu ajutorul unei benzi etalonate sau a marcajelor de pe pensele de prehensiune, vor fi măsuraţi 200 cm de ileon rezerva şi

Scanned with OKEN Scanner

ansei alimentare (fig. 5). La acest nivel, intestinul va fi secţionat prin aplicarea unui stapler linear de sutură mecanică (45-2.5).

- Proximal faţă de linia de secţiune intestinul va constitui *ansa bilio-pancreatică* (ABP) care va vehicula secreţiile hepato-pancreatice.
- *Poziţionarea ansei alimentare.* Tranşa distală a secţiunii intestinale va fi reperată separat, la acest nivel fiind ancorat un fir sau o bandă textilă de tracţiune. Prin acest artificiu tehnic, extremitatea superioară a ansei alimentare va fi plasată şi menţinută supramezocolic, în vecinătatea rezervorului gastric nou creat. Este obligatorie aprecierea mobilităţii ansei alimentare, al cărui mezou este adeseori retractat şi infiltrat adipos. În acest sens se impune frecvent *secţionarea mezenterului* pe o lungime de 2-3 cm, folosind LigaSure, bisturiu cu ultrasunete sau stapler vascular (45-2.5), obţinând astfel condiţiile unei manipulări intestinale fără tracţiuni exagerate. Poziţionarea ansei alimentare în etajul supramezocolic poate urma un traseu transmezocolic sau precolic, în cea de a doua variantă impunându-se secţionarea sagitală a marelui epiploon.

d) Anastomoza entero-enterală.

Capătul distal al ansei biliare (extremitatea proximală a tranşei de secţiune) va fi anastomzat cu ileonul, la nivelul marcajului stabilit la 100 cm faţă de valvula ileo-cecală – reperul de unde începe canalul comun. Tehnica recomandată pentru realizarea acestei anastomoze este latero-laterală, utilizând sutură mecanică cu stapler liniar.

- Cu ajutorul cârligului electrod monopolar, pe marginea anti-mezostenică al fiecărui partener intestinal al anastomozei se realizează câte o breşă de *enterotomie* cu lungimea de 3-4 mm (vezi fig. 6)
- Braţele staplerului linear (cartuşul şi respectiv anvil-ul) se introduc prin breşele enterale respective. (vezi fig. 7) Se recomandă utilizarea cartuşelor albe (60-2.5) încărcate cu agrafe a căror dimensiuni sunt adecvate peretelui intestinal.
- Pentru a preveni instalarea unei obstrucţii la nivelul anastomozei entero-enterale se recomandă realizarea unei comunicări largi între cei 2 parteneri intestinali, prin tehnica agrafării bidirecţionale. După ce primul stapler 60-2.5, introdus prin canula nr. 2, a fost acţionat, un al doilea cartuş (45-2.5 sau 60-2.5) va fi aplicat în sens opus, dispozitivul de agrafare fiind introdus prin portul de acces nr. 7.
- Finalizarea anastomozei entero-enterale presupune închiderea breşei intestinale anterioare create prin agrafare. Acest deziderat poate fi atins prin sutură manuală cu fir continuu monofilament 2.0 pe ac sertizat (vezi fig. 8) sau prin aplicarea unui stapler de sutură mecanică, orientat perpendicular pe axul anastomozei jejuno-jejunale.
- *Verificarea hemostazei* la nivelul liniilor de agrafare, precum şi controlul orientării anastomozei astfel încât să fie îndepărtat riscul de torsiune al acesteia reprezintă ultimele gesturi ale timpului intestinal al DBP-DS prin abord laparoscopic.

e) Anastomoza duodeno-enterală

- Capătul proximal al tranşei de secţiune intestinale este mobilizat supra-mezocolic aşa cum am descris anterior, iar pacientul este pozitionat în *anti-Trendelenburg.*
- În cadrul tehnicii laparoscopice de DBP-DS sunt descrise mai multe variante de realizare a *anastomozei duodeno-intestinale.* Acestea presupun utilizarea *staplerelor de sutură mecanică* (circular sau liniar) sau *sutură manuală.*

1. *Anastomoza duodeno-enterală realizată cu stapler circular* presupune prezenţa anvilului în duoden, în timp ce, piesa principală a acestui dispozitiv va fi introdusă în partenerul intestinal. În funcţie de modalitatea de introducere a anvil-ului în duoden sunt descrise 2 variante tehnice:

   a. *Tehnica transorală* presupune introducerea anvil-ului cu ajutorul unui tub de silicon la extremitatea căruia acesta se află fixat. Acest ansamblu – confecţionat intraoperator sau achiziţionat ca atare (Orvil™, Covidien, USA) – va fi introdus de către medicul anestezist prin cavitatea bucală, astfel încât, extremitatea opusă anvil-ului va urma faringele, esofagul, tubul gastric nou creat pentru ca, în final, să proemine prin peretele duodenal, în vecinătatea tranşei de secţiunere bulbară. La acest nivel, chirurgul operator va realiza o duodenotomie minimă prin care, tubul respectiv va fi exteriorizat. Tracţionând antero-lateral de tubul de silicon exteriorizat prin ca-

Scanned with OKEN Scanner

nula 7, anvilul va progresa până la nivelul duodenului. În continuare, prin secţionarea firului de conexiune, anvil-ul va fi eliberat de tubul de silicon care l-a transportat până la acest nivel (fig. 16 a, b).

b. *Tehnica Transgastrică* presupune introducerea anvil-ului printr-o breşă de gastrotomie realizată înainte de secţionarea longitudinală a stomacului, într-o arie anatomie care va fi rezecată. O breşă duodenală de 3-4 mm este creată în vecinătatea liniei de agrafare cu ajutorul cârligului electrod monopolar sau a bisturiului cu ultrasunete. Prin acest orificiu este introdusă o pensă de prehensiune care va fi exteriorizată prin breşa gastrică realizată anterior în porţiunea rezecabilă a stomacului. Acest instrument va conduce anvilul (direct sau prin intermediul unui tractor) în lumenul gastric, şi apoi extraduodenal. Anvil-ul staplerului circular de 21 va putea parcurge cu relativă uşurinţă canalul piloric; în schimb, pentru un stapler de 25 depăşirea pilorului impune fracturarea şi flectarea anvil-ului. După ce anvil-ul a fost poziţionat adecvat, se va realiza gastrectomia longitudinală, îndepărtând astfel şi defectul gastric lateral menţionat anterior.

2. *Anastomoza duodeno-intestinală realizată cu stapler linear* impune apoziţionarea celor 2 componente digestive şi realizarea unei breşe de acces la nivelul fiecăreia. Prin aceste 2 orificii – duodenal şi ileal – vor fi introduse braţele staplerului linear de sutură mecanică (45-3.5). (fig 17) Breşa anterioară a anastomozei astfel create va fi închisă manual, cu ajutorul unui fir continuu.
3. *Anastomoza duodeno-intestinală efectuată prin sutură manuală* presupune realizarea unui dublu strat posterior – sero-musculoseros şi respectiv, total – precum şi a unui strat anterior, care interesează integral straturile peretelui duodenal şi ileal. Duodenotomia şi enterotomia se realizează cu ajutorul cârligului electrod monopolar sau a bisturiului cu ultrasunete. Calibrarea anastomozei impune utilizarea unei sonde Fauchet de 36Fr, introdusă transoral de către medicul anestezist şi trecută în intestin prin breşele duodenală şi enterală.

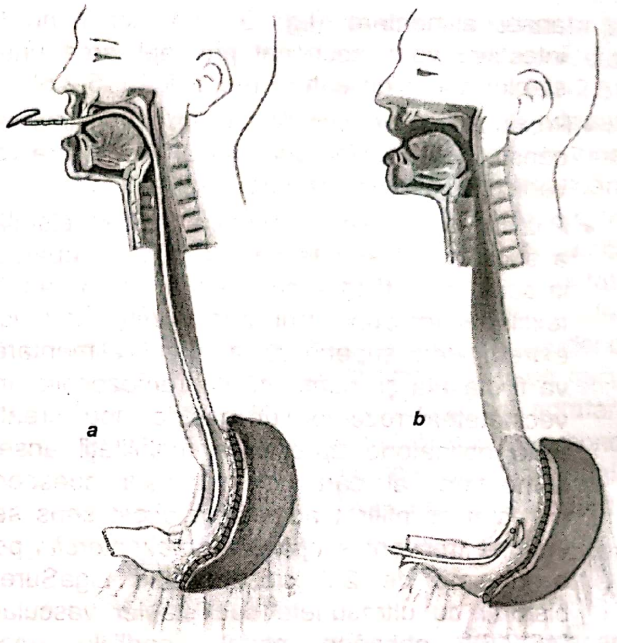

Fig. 16 – DBP-DS laparoscopic. Anastomoza gastro-jejunală cu stapler circular prin tehnica transorală utilizând Orvil. A. tubul tractor este introdus in stomac; b. anvil-ul este exteriorizat prin transa duodenală de sutură mecanică.

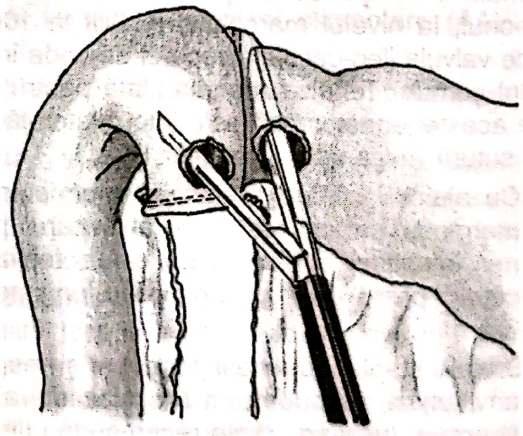

Fig. 17 – DBP-DS. Anastomoză duodeno-ileală realizată prin sutură mecanică cu stapler linear 45-3.5.

Scanned with OKEN Scanner

Acest tip de anastomoză reclamă o foarte solidă experienţă în chirurgia laparoscpică avansată. Tocmai din acest motiv, facilităţile oferite de chirurgia robotică (vizualizare tridimensională şi sporirea gradelor de libertate ale instrumentelor de lucru) îşi găsesc o foarte bună aplicaţie în realizarea anastomozei duodeno-intestinale din cadrul operaţiei DBP-DS (fig. 18 a, b).

Verificarea etanşeităţii suturii digestive cu albastru de metilen încheie timpul de realizare a anastomozei duodeno-enterale, indiferent de tehnica la care s-a recurs pentru atingerea acestui obiectiv.

Închiderea breşelor mezenterice este obligatorie pentru a preveni producerea ocluziilor consecutiv hernierii interne a anselor intestinale.

În finalul operaţiei DBP-DS vor fi controlate cu rigurozitate hemostaza, corectitudinea orientării anselor intestinale şi vor fi plasate 2 tuburi de dren, subhepatic stâng şi în Douglas.

Toate breşele parietale cu diametrul mai mare de 5 mm vor fi suturate la nivelul structurilor aponevrotice.

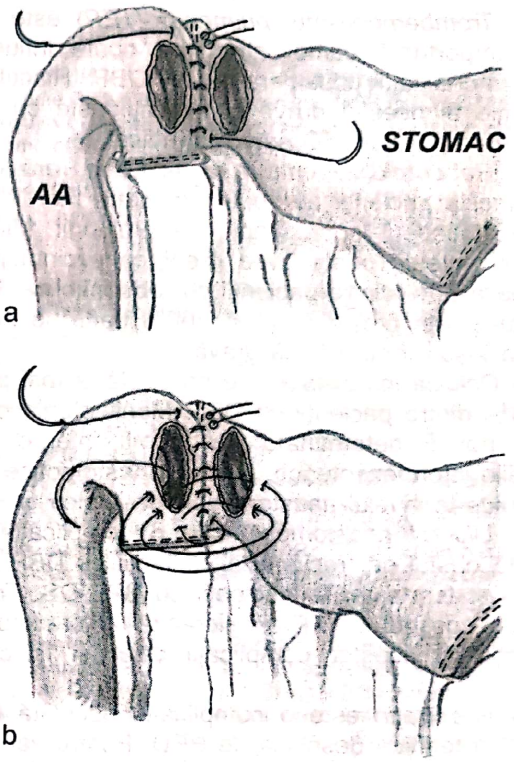

Fig. 18 – DBP-DS Anastomoză duodeno-ileală realizată prin sutură manuală.

Perioada postoperatorie
(vezi operația de gastric bypass laparoscopic)

Incidente. Complicaţii

– *Incidentele hemoragice*. Riscul de apariţie a acestor complicaţii este prezent la toţi timpii de disecţie dar şi, în mod particular, la timpul de sutură mecanică. Hemostaza la nivelul liniei de agrafare liniară sau circulară trebuie riguros verificată extra şi endolumenal.

– *Fistula anastomotică* (gastro-ileală sau ileo-ileală) reprezintă, o cauză importantă de mortalitate asociată tehnicii de BPD sau BPD-DS. De asemenea, *fistula digestivă instalată la nivelul tranşei duodenale* poate marca negativ evoluţia unui pacient obez operat pentru BPD sau BPD-DS. Identificarea manifestărilor clinice determinate de aceste complicaţii este de multe ori dificilă şi greu de obiectivat. Reintervenţia precoce şi drenajul eficient al continutului digestiv este atitudinea care se impune în majoritatea acestor situaţii!

– *Stenoza anastomozei ileo-ileale* este întâlnită foarte rar, însă poate influenţa negativ funcţionalitatea anastomozelor din amonte.

Scanned with OKEN Scanner

– *Trombembolismul pulmonar (TEP)* este cea mai importanţă complicaţie care poate influenţa rata mortalităţii postoperatorii în DBP. Riscul de apariţie al acestei grave complicaţii este cu atât mai mare cu cât IMC este mai ridicat.

– *Rabdomioliza* este o complicaţie rară care survine la pacienţii cu super obezitate morbidă la care procedeul laparoscopic s-a prelungit. Mionecroza gluteală poate avea drept consecinţă pierderea a 50% dintre pacienţii cu rabdomioliză. Procentul poate creşte până la 100% dacă se instalează insuficienţă renală gravă.

– *Ocluzia intestinală* este raportată la mai putin de 1% dintre pacienţii cu DBP. Manifestările ocluzive pot fi determinate de: hernii interne prin spaţiile intermezenterice, stricturi anastomotice sau volvulus la nivelul anastomozei ileo-ileale.

– *Ulcerul anastomotic* este o complicaţie întâlnită destul de frecvent la pacienţii cu DBP (10-20%) şi foarte rar la pacienţii cu BPD-DS. Tratamentul susţinut cu IPP ameliorează major riscul de apariţie al acestor complicaţii chiar şi în cazul BPD.

– *Eventraţia* este o complicaţie asociată frecvent cu tehnica deschisă de BPD. Pentru varianta de abord laparoscopic, incidenţa eventraţiilor „de trocar" este de 0.7%.

– *Deficienţe minerale şi vitaminice*. Insuficienta resorbţie a fierului, determină anemie, prezentă la 54% dintre pacienţi. Lipsa acută de Tiamină (Vitamina B1) determină greaţă, vărsături şi poate conduce la apariţia polineuropatiei de tip Wernicke. Deficitul de Calciu şi/sau vitamina D poate conduce la osteoporoză sau osteomalacie. De asemenea, trebuie urmărit nivelul plasmatic al zincului şi al vitaminei A.

– *Malnutriţia protein calorică* se datorează în exclusivitate unui regim alimentar dezechilibrat, sărac în proteine (care se absorb în ultima parte a intestinului subţire şi în colonul ascendent). Aceste deficiente nutritive sunt mai frecvente pentru BPD (frecvenţa evacuărilor intestinale este mai mare pentru aceşti pacienţi, spre deosebire de cei la care s-a efectuat BPD-DS) şi necesită intervenţia medicului nutriţionist. Dacă dezechilibrul nu poate fi astfel corectat se impune refacerea montajului cu *alungirea traseului intestinal comun.*

Rezultate

• *Durata intervenţiei chirurgicale de diversie biliopancreatică prin abord laparoscopic* este adecvată complexităţii acestui procedeu. Din acest motiv, pentru experienţele iniţiale sunt raportate valori mai ridicate situate între 200-240 minute. Actualmente, după acumulări importante de experienţă şi progres tehnologic major, durata unei operaţii de diversie biliopancreatică (Scopinaro sau DS) prin abord laparoscopic este între 120 şi 180 de minute.

• *Rata conversiei.* Odată cu acumularea experienţei, motivele care impun conversia operaţiei laparoscopice la tehnica deschisă (hemoragia, abundenţa tesutului adipos, sindromul aderenţial, insuficienţe tehnice) îşi găsesc rezolvare prin abord miniminvaziv şi această rată tinde către zero.

• *Mortalitatea postoperatorie pentru BPD* este calculată între 0,6% şi 1,2%, iar morbiditatea generală este cotată până la 24%. O soluţie extrem de eficientă de reducere a acestor valori îngrijorătoare este, ca în cazul pacienţilor cu riscuri majore de instalare a complicaţiilor peroperatorii, operaţiei să se realizeze secvenţial. În timpul 1 va fi realizată o gastrectomie longitudinală sau introducerea unui balon endogastric, iar ulterior, când pacientul a slăbit suficient pentru a scădea nivelul de risc anestezico-chirurgical să se efectueze BPD-DS sau BPD.

• *Reducerea Excesului Ponderal*

Operaţia de BPD este creditată statistic cu o diminuare a excesului ponderal cu un procent situat între 81% şi 95%, în condiţiile unui regim neselectiv.

• *Evoluţia Comorbidităţilor*

Cel mai important beneficiu pe are îl înregistrează pacienţii cu obezitate morbidă în urma diminuării excesului ponderal este ameliorarea sau dispariţia comorbidităţilor.

La majoritatea pacienţilor diabetici obezi (95%) care sunt supuşi procedeelor de BPD valorile glicemiei se normalizează si este întreruptă nevoia de medicamente antidiabetice. Tensiunea arterială se normalizează la 60% dintre pacienţii hipertensivi, acest rezultat menţinându-se la 5 ani postoperator. Scăderea ponderală determină şi ameliorarea suferinţelor aparatului locomotor şi a tulburărilor echilibrului endocrin.

Scanned with OKEN Scanner

BIBLIOGRAFIE SELECTIVĂ

1. **Allieta R, Loffredo A, Parrini** – Laparoscopic Gastro-jejunal Bypass in Parini U, Nebiolo PE, Bariatric Surgery Multidisciplinary Approach and Surgical Techniques, Musumeci Editore 2004 pp:271-303.
2. **Baltasar A, Serra C, Perez N et al.** – Laparoscopic sleeve gastrectomy: a multi-purpose bariatriac operation. Obesity Surgery 2005; 15: 1124-8.
3. **Biron S, Hould FS, Lebel S, et al.** – Twenty years of biliopancreatic diversion: what is the goal of the surgery? Obes Surg. 2004;14:160 –164.
4. **Buchwald H, Avidor Y, Braunwald E, et al.** – Bariatric surgery: a systematic review and meta-analysis. JAMA. 2004 13;292:1724-1737.
5. **Copaescu C, Munteanu R, Prala N et al.** – Laparoscopic mini gastric bypass for the treatment of morbid obesity. Initial experience. Chirurgia 2004; 99: 529-39.
6. **Copaescu C** – Laparoscopic sleeve gastrectomy for morbid obesity, Chirurgia:2009;104(1):79-85
7. **Copaescu C** – Laparoscopic gastric banding, Chirurgia (Bucharest, Romania : 2007;102(4):447-53
8. **Consten ECJ, Gagner M, Pomp A, Inabnet WB** – Decreased Bleeding after Laparoscopic Sleeve Gastrectomy with or without Duodenal Switch for Morbid Obesity using a Stapled Buttressed Absorbable Polymer Membrane Obesity Surgery, Volume 14, Number 10, November/December 2004, pp. 1360-1366(7)
9. **Cummings DE, Weigle DS, Frayo RS, et al.** – Plasma ghrelin levels after diet-induced weight loss or gastric bypass surgery. N Engl J Med 2002;346:1623-30.
10. **Fobi MA, Lee H, Felahy B, et al.** – Choosing an operation for weight control, and the transected banded gastric bypass. Obes Surg. 2005;15:114–121.
11. **Hess DS, Hess DW, Oakley RS.** – The biliopancreatic diversion with the duodenal switch: results beyond 10 years. Obes Surg. 2005;14: 408 – 416.
12. **Higa K, Boone K, Ho T, et al.** – Laparoscopic Roux-en-Y gastric bypass for morbid obesity. Arch Surg. 2000; 135:1029-1034.
13. **Lönroth H.** – Laparoscopic Gastric bypass Obesity Surgery, Volume 8 Number 6, 1 December 1998, pp. 563-564(2)
14. **Nguyen NT, Stevens CM, Wolfe BM** – Incidence and outcome of anastomotic stricture after laparoscopic gastric bypass. J Gastrointest Surg (2003) 7: 997–1003
15. **Pories WJ, Swanson MS, MacDonald KG, et al.** – Who would have thought it? An operation proves to be the most effective therapy for adult-onset diabetes mellitus. Ann Surg. 1995;222:339-350.
16. **Regan JP, Inabnet WB, Gagner M, Pomp A** – Early experience with TwoStage Laparoscopic Roux-en-Y Gastric Bypass as an Alternative in the Super-Super Obese Patient Obesity Syrgery, 13, Number 6, 2003, pp. 861-864(4)
17. **Rutledge, Robert; Walsh, Thomas R.** – Continues Excellent Results with the Mini-Gastric Bypass: Six-Year Study in 2,410 Patients Obesity Surgery, Volume 15, Number 9, October 2005, pp. 1304-1308(5)
18. **Scott DJ, Provost DA, Jones DB** – Laparoscopic Roux-en-Y Gastric Bypass: transoral or transgastric anvil placement? Obes Surg (2003) 10: 361–365
19. **Shikora SA, Kim JJ, Tarnoff ME** – Reinforcing gastric staple-lines with bovine pericardial strips may decrease the likelihood of gastric leak after laparoscopic Roux-en-Y gastric bypass. Obes Surg 2003; 13: 37-44.
20. **Silecchia G, Boru C, Pecchia, A, Rizzello M, Casella G, Leonetti, F, Basso N,** – Effectiveness of Laparoscopic Sleeve Gastrectomy (First Stage of Biliopancreatic Diversion with Duodenal Switch) on Co-Morbidities in Super-Obese High-Risk Patients Obesity Surgery, Volume 16, Number 9, September 2006, pp. 1138-1144(7)
21. **Schauer PR, Burguera B, Ikramuddin S.** – Effect of laparoscopic Roux-en Y gastric bypass on type 2 diabetes mellitus. Ann Surg. 2003;238:467-484.
22. **Schwartz ML, Drew RL, Roiger RW, Ketover SR, Chazin-Caldie M** – Stenosis of the gastroenterostomy after laparoscopic gastric bypass. Obes Surg (2004) 14: 484–491.
23. **Wittgrove AC, Clark GW, Tremblay LS** – Laparoscopic gastric bypass Roux-en-Y: preliminary report of five cases. Obes Surg 1994; 4: 353-7.

Scanned with OKEN Scanner

ISBN 978-973-39-0650-6
ISBN 978-973-39-0687-2

Scanned with OKEN Scanner